

UNIVERSIDAD
CIENTÍFICA
DEL SUR



**FACULTAD DE CIENCIAS DE LA SALUD
ESCUELA DE ESTOMATOLOGIA**

**“DIFERENTES TÉCNICAS PARA TRATAMIENTOS DE
RECESIONES GINGIVALES MÚLTIPLES”**

**TRABAJO ACADÉMICO PARA OPTAR EL TÍTULO DE
SEGUNDA ESPECIALIDAD EN PERIODONCIA E IMPLANTES**

C.D. NILTON LUIS CÉSPEDES FALCÓN

LIMA – PERÚ

2016

CONTENIDO

I.	INTRODUCCIÓN.....	3
II.	RECESIÓN GINGIVAL.....	4
III.	ETIOLOGÍA.....	4
IV.	PREVALENCIA Y EPIDEMIOLOGÍA.....	5
V.	CLASIFICACIÓN DE LAS RECESIONES GINGIVALES.....	6
VI.	TÉCNICAS QUIRÚRGICAS.....	12
	VI.1 Técnica de Tunelización.....	14
	VI.1.a Técnica de Allen.....	14
	VI.1.b Técnica de Zabalegui.....	15
	VI.1.c Técnica Tözüm.....	15
	VI.2 Técnica de Reposición Coronaria:.....	18
	VI.2.a Técnica Langer y Langer.....	19
	VI.2.b Técnica Zucchelli.....	19
	VI.2.c Colgajo de Avance Coronal Semilunar.....	20
	VI.3 Otra técnicas.....	23
	VI.3.a Técnica Vista.....	23
	VI.3.b Técnica del Botón.....	23
	VI.3.c Técnica Pinhole.....	24
VII.	PREDICTIBILIDAD DE LAS DIFERENTES TÉCNICAS PARA EL TRATAMIENTO DE LAS RECESIONES GINGIVALES MÚLTIPLES.....	28
VIII.	CONCLUSIONES.....	29
IX.	REFERENCIA BIBLIOGRÁFICAS.....	31


I. INTRODUCCIÓN

Históricamente la terapia periodontal se ha dirigido principalmente a la eliminación de enfermedad y el mantenimiento de los tejidos de soporte del diente. Actualmente, sin embargo, se ha centrado cada vez más en los resultados estéticos que va más allá de la sustitución y búsqueda del color ideal de los dientes para incluir los tejidos blandos que los rodean.

Una de las deficiencias estéticas más comunes asociados con el tejido periodontal es la **recesión gingival**, la cual está incluida dentro de las clasificación de enfermedades periodontales como deformidad mucogingival alrededor de las piezas dentales con una alta tasa de prevalencia sobre todo en las personas adultas^{1,2}. Ésta condición puede ser considerada como una manifestación clínica de pérdida de la adherencia periodontal, además, la exposición radicular resultante es estéticamente desfavorable pudiendo presentar caries radicular e hipersensibilidad dental. Su desarrollo se ha asociado frecuentemente con la enfermedad periodontal, cepillado dental traumático, alta inserción del frenillo y mala posición dentaria entre otros factores.³

A través de los años se han desarrollado varios procedimientos y técnicas quirúrgicas con el objetivo de eliminar esta deformidad mucogingival.⁴ Estos procedimientos quirúrgicos se basan en la cobertura total de la raíz expuesta, devolviendo a los pacientes una adecuada estética y eliminando la hipersensibilidad; sin embargo, estas técnicas están condicionadas a una serie de factores que puede alterar su predictibilidad como las características de la recesión, extensión de la lesión, características anatómicas, uso de injertos de tejido conectivo, libres o xenoinjertos⁵. Así mismo, debemos tener en cuenta el número de piezas afectadas ya que la técnica utilizada varía si la lesión abarca a una sola pieza (aislada) o dos o más piezas continuas (múltiples).

En el presente trabajo vamos a describir de manera detallada las características de las recesiones gingivales múltiples y las técnicas descritas a través de la evolución de la periodoncia para el tratamiento de estos defectos.



II. RECESION GINGIVAL:

La recesión gingival puede definirse como el desplazamiento apical del margen gingival desde su posición natural, que va desde 1mm coronal o a nivel de la unión cemento-esmalte (UCE)^{2-4,6}, Está asociada a estética indeseable, lesiones no cariosas (abrasión / abfracción)⁷, sensibilidad y caries radicular². Puede ser aislada, es decir cuando está afectando a una sola pieza o múltiple cuando afecta a 2 o más piezas adyacentes. Incluso se ha propuesto a ciertas características anatómicas como un biotipo gingival delgado y prominencia de las raíces como posibles factores etiológicos para el desarrollo y la progresión de las recesiones gingivales.

Reportes recientes indican que hay una prevalencia substancial en el aumento de las recesiones en diferentes poblaciones, en relación con la edad, incrementándose generalmente después de la cuarta década de vida⁸.

La migración apical gradual es, con mucha probabilidad, el resultado del efecto acumulativo de una afección patológica menor, los traumatismos menores directos y repetidos a la encía, o ambos. En poblaciones que presentan buenas medidas de higiene oral las recesiones marginales son más frecuentes en las superficies bucales y parece ser más común en dientes uniradiculares que en molares⁴.


Uno de los objetivos de la terapia periodontal es corregir quirúrgicamente las recesiones, no solo enfocado en el aspecto de cobertura total de la raíz expuesta, sino también, logrando un resultado estético óptimo sin afectar el confort del paciente. Por esta razón, la eficacia y predictibilidad de algunas técnicas son consideraciones importantes para el paciente y el clínico. De esta manera, Se han descrito una variedad de procedimientos quirúrgicos como métodos efectivos para cubrir las superficies radiculares expuestas: injertos gingivales, pediculados, de tejido conectivo, plasma rico en plaquetas, regeneración tisular guiada y combinación de técnicas que detallaremos más adelante.

III. ETIOLOGÍA

Se considera a las recesiones gingivales, múltiples o aisladas de etiología multifactorial, y su origen puede dividirse en factores predisponentes, que son de naturaleza endógena, inherentes al paciente, y en factores precipitantes o desencadenantes que contribuyen al desarrollo de la recesión^{9,10}.

Otra forma de clasificar la etiología de la recesión gingival va a estar en relación de las fuerzas aplicadas sobre la encía,¹¹ dividiéndose en dos grupos:

1. **Factores mecánicos / Físicos:** predominantemente técnicas de cepillado inadecuadas, cerdas duras, relación traumática incisal (Clasificación de Akerly)¹², frenillos traccionantes, factores iatrogénicos,



trauma por cuerpos extraños, raíces prominentes que pueden causar fenestración.

2. **Factores asociadas a lesiones inflamatorias** inducidas por placa bacteriana en presencia de un biotipo delgado o con escasa encía queratinizada, enfermedad periodontal destructiva, movimientos ortodónticos que ocasionan pérdida ósea.

En un estudio realizado en la Facultad de odontología de la universidad de Ohio se evaluaron diferentes factores relacionados con las recesiones gingivales y se ordenaron en forma decreciente de acuerdo con la frecuencia que se presentaban en la población, indicando que el mal alineamiento dentario fue el factor que mayor prevalencia presentaba, seguido por: trauma por cepillado dental inadecuado, inflamación, trauma oclusal, curvatura de la corona/ prominencia radicular, frenillos traccionantes, obturaciones desbordantes y coronas mal adaptadas. Además, se determinó que los individuos con una buena higiene oral mostraron un mayor porcentaje de recesión que aquellos con mala higiene bucal⁸.

Posteriores estudios fueron incluyendo otros factores anatómicos e histológicas como: escasa o inadecuada cantidad de encía adherida, dehiscencia ósea, vestibulo poco profundo, y el biotipo periodontal delgado, o incluso factores etiológicos no inflamatorias como el uso de piercing^{13,14}.

En el 2015, un estudio demostró que el polimorfismo MMP-9 -1562 C>T fue un modulador del riesgo para el desarrollo de la recesión gingival múltiple. El alelo T se asoció con una mayor susceptibilidad y fue un predictor de fenotipo más severo en este tipo de recesión en una población serbia¹⁵.

VI. PREVALENCIA Y EPIDEMIOLOGÍA

En 1941 Kitchin¹⁶ reportó un incremento significativo en la exposición radicular, tanto número de piezas afectadas como en extensión del defecto en relación con la edad. También encontró que las mujeres mostraban menos porcentaje de recesión que los hombres en los mismos grupos de edad.

En 1967, Gorman⁸ evaluó y comparó recesiones gingivales de 164 sujetos, concluyendo que el 78,6% (129 pacientes) presentó lesiones de 0,5 mm de ancho de recesión a más. Se encontró también, que la ocurrencia de la recesión varía de 54,5% del grupo de pacientes de 16 a 26 años de edad a 100% de los sujetos en el grupo de 46 a 86 años de edad; y que, la recesión aumentó tanto en ocurrencia numérica y extensión de la lesión con la edad. El incremento más pronunciado se evidenció en los grupos intermedios: de 26-35 y de 36-45 años de edad. Al igual que el estudio de Kitchin, los hombres mostraron mayor presencia de recesión que las mujeres del mismo grupo de edad.


 5

También se demostró que las personas con una buena higiene oral presentaban una mayor recesión que aquellos con mala higiene bucal. La higiene oral fue mejor en el grupo masculino.

En cuanto a la profundidad de la bolsa periodontal, se evidenció que va disminuyendo a medida que aumenta la recesión gingival. Esta disminución fue mayor en el grupo de mayor edad.

Tanto la mala posición dentaria como el trauma ocasionado por el cepillado dental inadecuado y profuso resultaron ser los factores etiológicos más frecuentes asociados con la recesión gingival en todos los grupos⁸.

Y, en un estudio en Perú, se llegaron a conclusiones parecidas, la recesión gingival aumenta con la edad. Su incidencia varía desde 8% en niños hasta 100% luego de los 50 años de edad. Esto motiva a que ciertos investigadores lleguen a la conclusión que la recesión es un proceso fisiológico vinculado con el envejecimiento. Sin embargo, aún no se presentan pruebas convincentes sobre un cambio fisiológico de la inserción gingival¹⁷.

En poblaciones que presentan buenas medidas de higiene oral las recesiones marginales son más frecuentes en las superficies bucales y parece ser más común en dientes uniradiculares que en molares, aunque esto no está demostrado. En contraste las recesiones se encuentran cerca de todas las superficies dentarias en los pacientes comprometidos periodontalmente¹⁷.

Si bien el cepillado de los dientes es importante para la salud de la encía, realizarlo de manera inadecuada puede causar lesiones a nivel cervical de diferentes dimensiones, con tendencia a ser más frecuente y grave en los pacientes con encía comparativamente sana, poca placa bacteriana e higiene bucal adecuada. La posición de los dientes en el arco, la angulación entre la raíz y el hueso y la curvatura mesiodistal de la superficie dental, también afectan la tendencia a la recesión¹⁸.


V. CLASIFICACIÓN DE LAS RECESIONES GINGIVALES

Para agrupar las recesiones gingivales existen varias clasificaciones reportadas en la literatura:

Sullivan y Atkins¹⁹ clasificaron la recesión gingival en cuatro categorías morfológicas tomando como base la anchura y profundidad del defecto; superficial-estrecho, superficial - amplio, profundo estrecho y profundo-amplio.

Por otra parte, **Miller**²⁰ en 1985 determinó la siguiente categorización de las recesiones gingivales (Fig1):

- **Clase I**, recesión de tejido marginal que no se extiende hasta la unión mucogingival, no hay pérdida de hueso ni de tejido blando en el área interdientaria, se puede lograr una cobertura radicular del 100%.

 6

- **Clase II**, consiste en una recesión de tejido marginal que se extiende apical a la línea mucogingival; no hay pérdida de tejido interproximal, igual pronóstico que la clase I.
- **Clase III**, existe una retracción de tejido marginal gingival que se extiende hasta o más allá de la unión mucogingival, ligera pérdida de tejido periodontal en el área interproximal, se puede conseguir un recubrimiento radicular parcial.
- **Clase IV**, es una recesión de tejido marginal que se extiende hasta o más allá de la línea mucogingival con grave pérdida ósea y de tejido blando a nivel interproximal y severa mal posición dentaria, pronóstico de cubrimiento desfavorable.

Esta clasificación esta hasta la actualidad vigente, sin embargo existe mucha controversia sobre su uso debido a que no existe una diferencia objetiva o muy clara entre la clase III y clase IV, es por este motivo que se buscó nuevas formas de clasificar las recesiones para describirlas con exactitud²¹.

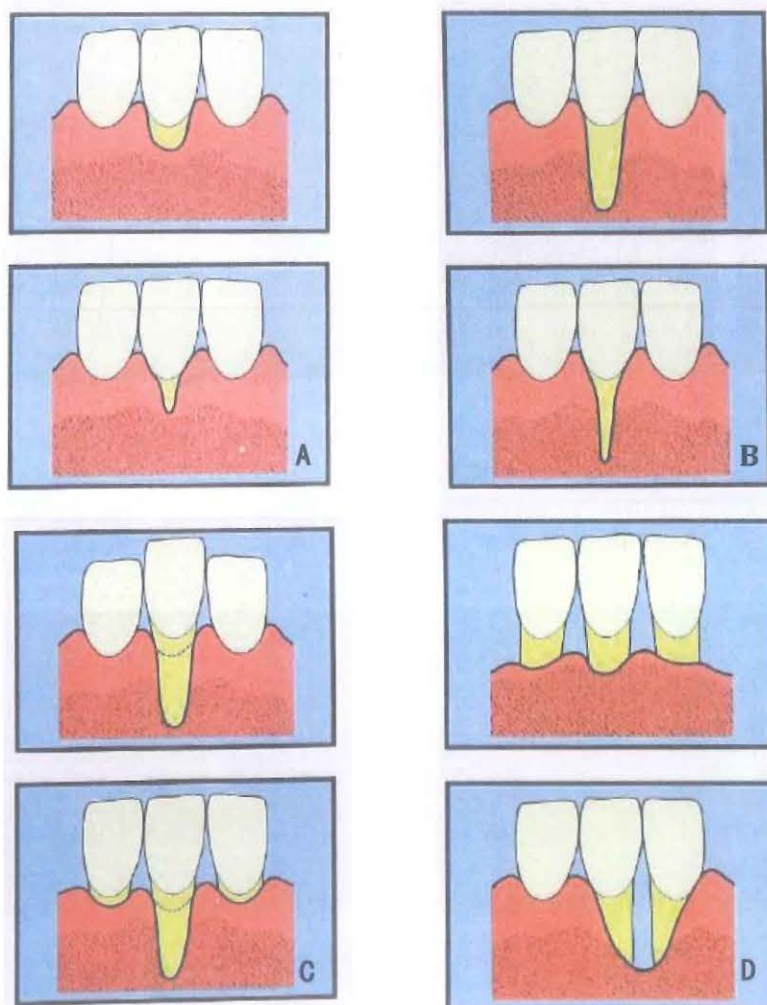


Fig.1 Clasificación de Miller (A) Tipo I, (B) tipo II (c) Tipo III, (D) tipo IV

Maria Espinosa 7

En el 2011, **Cairo y col.**²² dividió las recesiones en tres puntos relacionando el nivel del margen gingival y la pérdida de inserción interproximal de la siguiente forma:

- **Tipo 1:** La recesión gingival sin pérdida de inserción interproximal. no detectable en ambos aspectos, mesiales y distales (Fig.2).
- **Tipo 2:** La recesión gingival asociada con la pérdida de inserción interproximal. La cantidad de pérdida de inserción interproximal (medido desde el UCE interproximal a la profundidad de la cavidad interproximal) fue menor que o igual a la pérdida de inserción bucal (medida desde la UCE bucal a la profundidad de la cavidad bucal) (Fig.3).
- **Tipo 3:** La recesión gingival asociada con la pérdida de inserción interproximal. La cantidad de pérdida de inserción interproximal (medido desde el UCE interproximal a la profundidad de la bolsa) fue mayor que la pérdida bucal de unión (medida desde el UCE bucal a la profundidad de la cavidad bucal) (Fig.4).

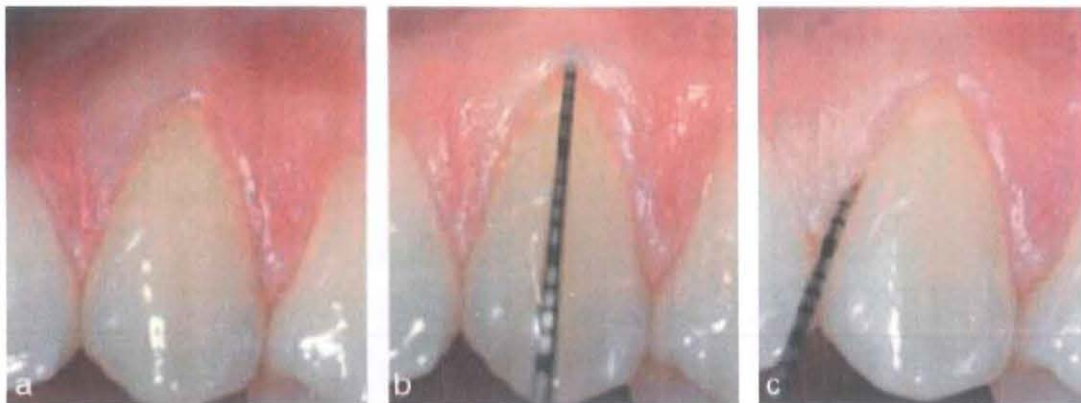
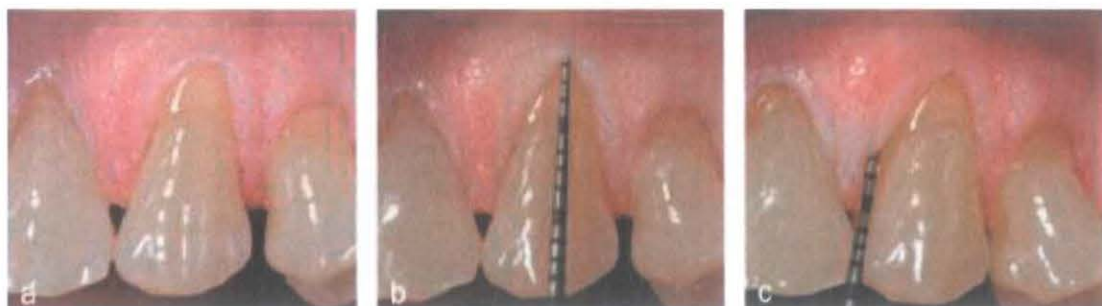


Fig.2: Clasificación de Cairo, a) Una recesión gingival bucal en el canino superior izquierdo, (b) el nivel de inserción clínica bucal fue de 3 mm, (c) la unión cemento-esmalte interproximal no es detectable: el diagnóstico final es la recesión de tipo 1.



Mario Lopez 8

Fig.3: (a) Una recesión gingival bucal en el canino superior izquierdo, (b) el nivel de inserción clínica bucal fue de 4 mm, (c) el nivel de inserción clínica interproximal fue 3 mm: el diagnóstico final es la recesión de tipo 2.

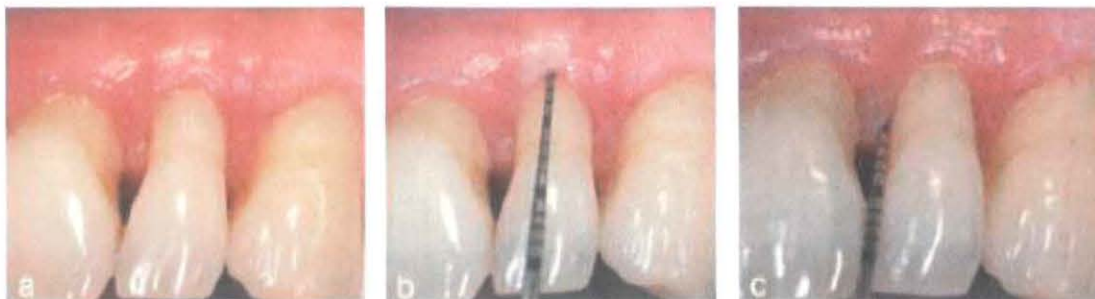

Fig.4: (a) Una recesión gingival bucal en el incisivo lateral izquierdo superior, (b) el nivel de inserción clínica bucal fue de 6 mm, (c) el nivel de inserción clínica interproximal fue de 8 mm: el diagnóstico final es la recesión de tipo 3.

Debido a que se encontraron ciertas deficiencias en las anteriores clasificaciones, Ashish Kumar²³ en 2013 propone un nuevo sistema de clasificación global para clasificar a la recesión en la base de la posición de la papila interdental y recesiones bucal / lingual / palatina. Esta clasificación se detalla de la siguiente manera:

Clase I: No hay pérdida de hueso interdental o de los tejidos blandos. Esta a su vez se sub-clasifican en dos categorías (Fig.5):

- Clase I-A: El margen gingival en el aspecto bucal (B) / Lingual (L) se encuentra apical a UCE, pero coronal a UMG (Unión Muco-gingival) con presencia de Encía Adherida (EA) entre la encía marginal (EM) y UMG.
- Clase IB: el margen gingival en aspecto B / L se encuentra en o apical a UMG con una ausencia de EA entre la encía marginal y UMG.

Clase II: La punta de la papila interdental se encuentra entre el punto de contacto interdental y el nivel de la UCE mitad Bucal / mitad lingual. Pérdida de hueso interproximal es visible radiográficamente. Se subclasifica en tres categorías (Fig.6):

- Clase II-A: No hay recesión del tejido marginal sobre aspecto B / L
- Clase II-B: margen gingival en el aspecto B / L se encuentra apical a UCE pero coronal a UMG con encía adherida presente entre la encía marginal y UMG.
- Clase II-C: margen gingival en el aspecto B / L se encuentra en o apical a UMG con una ausencia de encía insertada entre la encía marginal y UMG.

Clase III: La punta de la papila interdental está ubicado en o apical al nivel de la UCE mitad bucal / mitad lingual.

Maria Lopez 9

La pérdida de hueso interproximal es visible en la radiografía. Se subclasifica en dos categorías (Fig.7):

- Clase III-A: margen gingival en aspecto B / L en posición apical a UCE, pero coronal a UMG con encía adherida presente entre la encía marginal y UMG
- Clase III-B: margen gingival en aspecto B / L se encuentra en o apical a UMG con una ausencia de encía insertada entre la encía marginal y UMG.

Clasificación de la recesión gingival por palatino (PR):

PR-I: se refiere a la retracción del tejido marginal sobre la cara palatina sin pérdida de hueso o tejidos blandos interproximal, se subdivide en dos categorías (Fig.8):

- PR-I-A: La retracción del tejido marginal es ≤ 3 mm de UCE
- PR-I-B: La retracción del tejido marginal es > 3 mm de UCE

PR-II: La punta de la papila interdental está situado entre el punto de contacto interdental y el nivel de UCE y la pérdida de hueso interproximal es visible en la radiografía (Fig.9):

- PR-II-A: La retracción del tejido marginal es ≤ 3 mm de UCE
- PR-II-B: La retracción del tejido marginal es > 3 mm de UCE

PR-III: La punta de la papila interdental está ubicado en o apical al nivel de la UCE y la pérdida de hueso interproximal es visible en la radiografía (Fig.10):

- PR-III-A: La retracción del tejido marginal es ≤ 3 mm de UCE
- PR-III-B: La retracción del tejido marginal es > 3 mm del CEJ

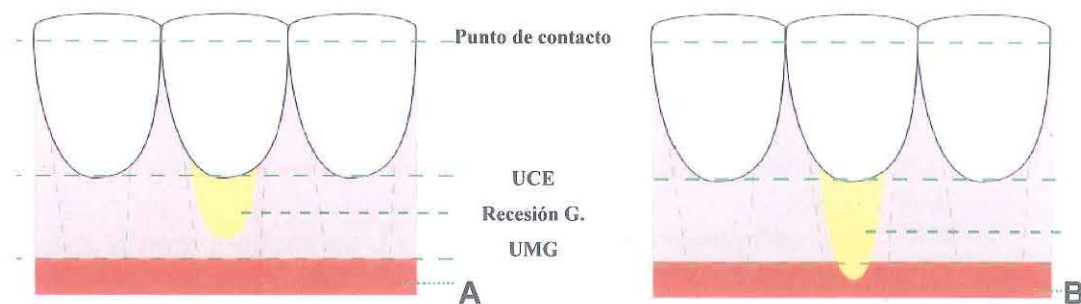


Fig.5: (A) Representación esquemática de la categoría I-A. (B) Representación esquemática de la categoría I-B (Clasificación de Ashish Kumar)

Manuel Lopez

Fig. 6:
(a) Representación esquemática de la categoría II-A.
(b) Representación esquemática de la categoría II-B.
(c) Representación esquemática de la categoría II-C.

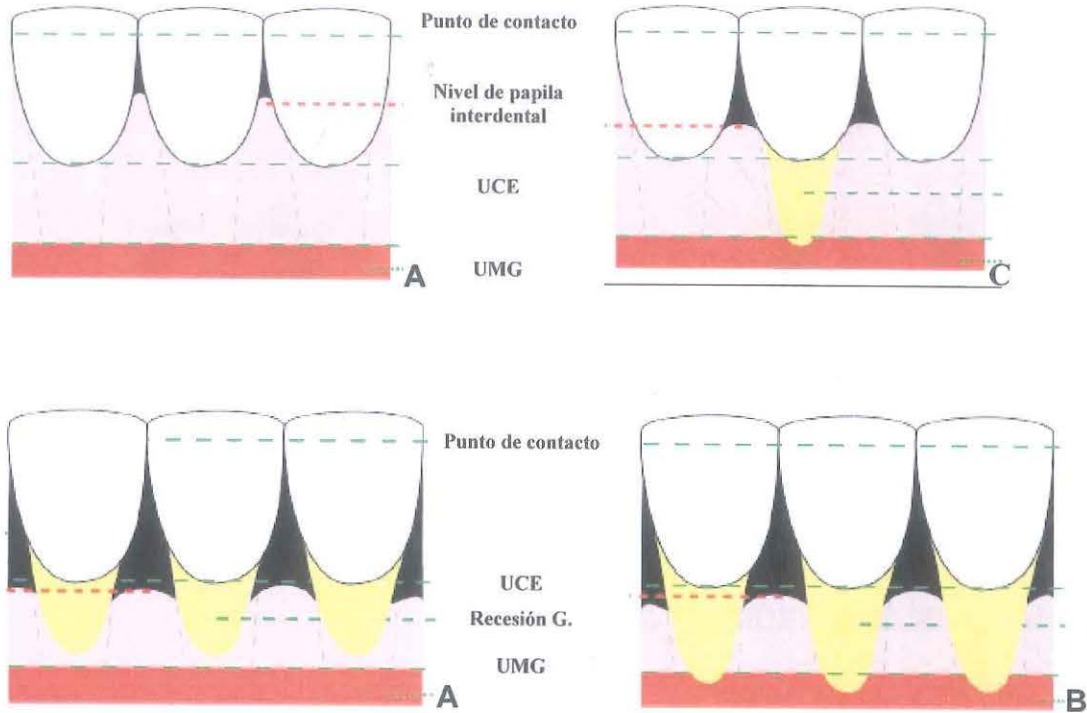


Fig.7: (A) Representación esquemática de Clase III-A. (B) Representación esquemática de Clase III-B

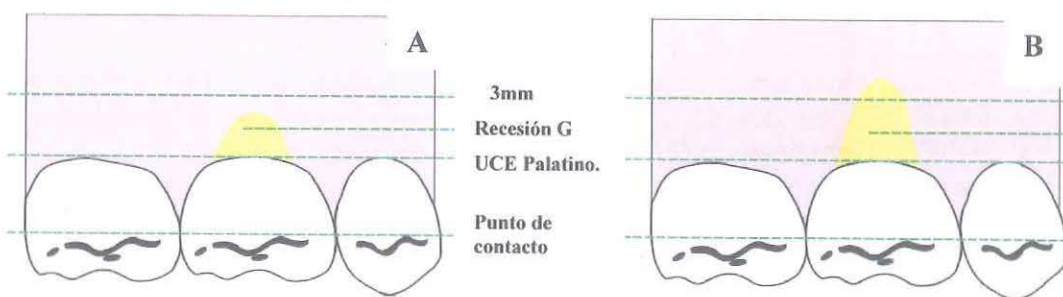


Fig.8: (A) Representación esquemática de PR-I-A. (B) Representación esquemática de la PR-I-B

Maria Eugenia 11

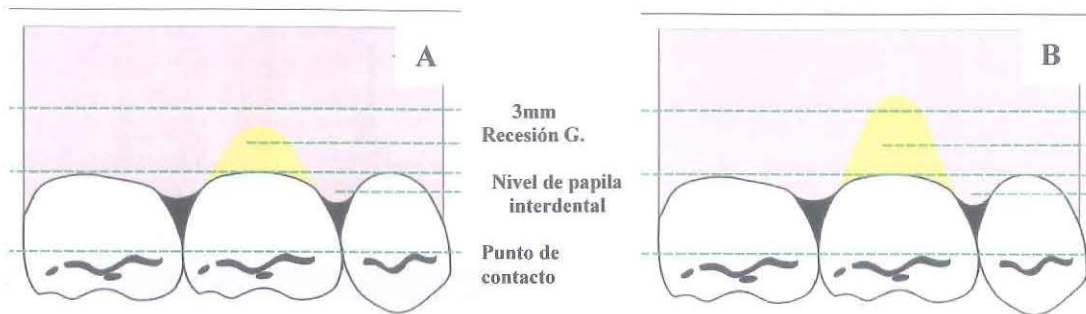


Fig.9: (A) Representación esquemática de PR-II-A. (B) Representación esquemática de la PR-II-B

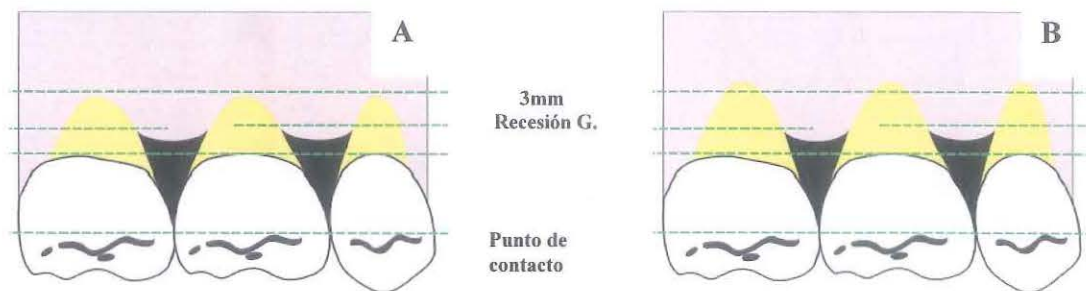


Fig.10: (A) Representación esquemática de PR-III-A. (B) Representación esquemática de la PR-III-B

VI. TÉCNICAS QUIRÚRGICAS

Diferentes especialistas han llevado a cabo ensayos clínicos con el fin de evaluar el éxito de los procedimientos quirúrgicos para el recubrimiento radicular si afectar la estética de los tejidos. Miller reportó un injerto gingival libre predecible para cubrir recesiones gingivales. Langer y Langer²⁴ describieron una técnica empleando un injerto de tejido conectivo subepitelial. Raetzke²⁵ describió la técnica en bolsillo. Nelson²⁶, el subpediculado. Harris²⁷ el doblemente pediculado.

Actualmente, entendemos que el injerto de tejido conectivo (ITC) presenta mejores resultados en cuanto a cobertura radicular o incluso si deseamos mejorar el biotipo gingival cambiándolo de uno delgado o fino a un biotipo grueso²⁸, sin embargo, algunos estudios han demostrado que podemos conseguir resultados altamente predecibles tanto en términos de reducción de recesión como en óptima estética evitando el uso de ITC sin comprometer el confort del paciente²⁹.

En cirugía plástica periodontal, el ITC se ha convertido en una herramienta fundamental para tratar recesiones, deficiencias del reborde, manejo del tejido alrededor de los dientes e implantes y prevención de la recesión en movimientos ortodónticos en biotipos finos.

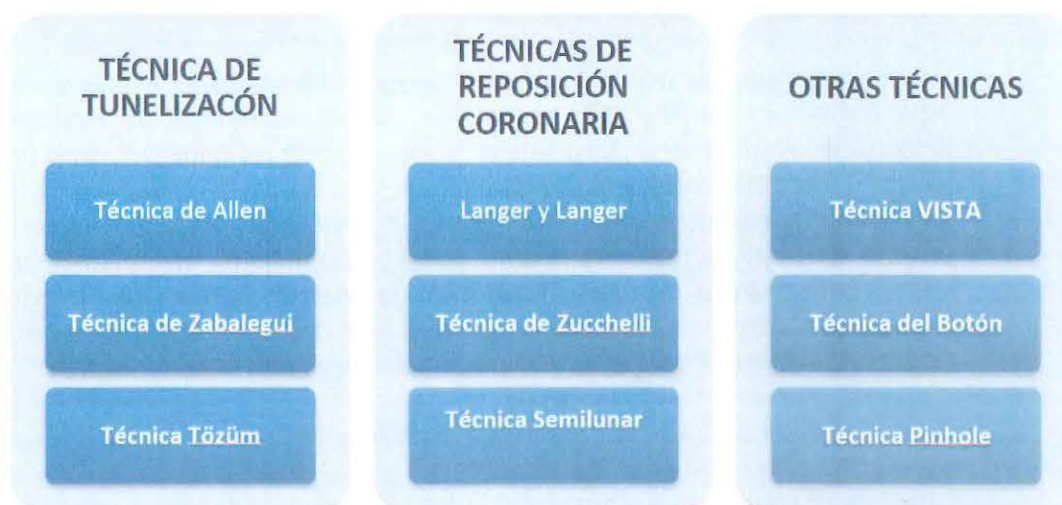Maria Pujan

Es importante determinar el objetivo del tratamiento, la etiología y factores que desarrollan la lesión y las características del defecto, para elegir la técnica adecuada o la combinación de varias.

Existen diferentes tipos de ITC que se utilizan actualmente para la resolución de este problema, podemos diferenciarlas según el aporte sanguíneo, en técnicas monolaminares, como aquellas que posicionan el injerto en su posición más gingival descrita en 1968 por Sullivan y Atkins¹⁹ y que podría colocarse bien sobre un lecho óseo o perióstico²⁸ que los nutre, permaneciendo expuestos. Las bilaminares incluirían todas aquellas técnicas que, por su diseño, proveen vascularización tanto del estrato basal donde asientan como del tejido conectivo subepitelial y submucoso del colgajo o pedículo que los recubre.

Para la obtención de ITC se han descrito diferentes técnicas con distinto diseño, número de incisiones y acceso al injerto. Algunos de estos conservan una banda de epitelio (Langer y Langer, Harris, Raetke), que conlleva a una cicatrización por segunda intención en el lecho donante (paladar), que será mayor cuanto mayor haya sido el collar de tejido epitelial conservado en el injerto, con las consecuentes molestias para el paciente. Otras obtienen un injerto íntegramente conectivo. Así mismo, para la toma del injerto, debemos tener en cuenta ciertas consideraciones anatómicas. La zona ideal de toma del injerto se localiza entre la región canina y la raíz palatina de la primera molar que Studer y col. definieron en 1997 como la barrera natural, por distal, de la cual el grosor del tejido se hace más fino. Esta consideración dependerá del tipo de paladar y biotipo del paciente.

En el caso de recesiones múltiples existen diferentes técnicas que han ido evolucionando a través de la historia, dividiéndolas en tres grupos: las técnicas de tunelización, las técnicas de reposición coronal y técnicas mixtas que incluyen una combinación de las 2 anteriores o modificación de las mismas.



Fuente propia

Maria Luisa

VI.1. TÉCNICAS DE TUNELIZACIÓN:

Esta técnica fue descrita por primera vez por Allen^{30,31} en 1994, inicialmente llamada técnica de “sobre supraperióstica”, viene a ser una modificación de la técnica de sobre descrita por Raetzke²⁵ para piezas aisladas. Dicho procedimiento quirúrgico consiste en la creación de lechos receptores a espesor parcial del tipo “sobres”, comunicados entre sí hasta formar un túnel y la introducción de un injerto de tejido conectivo subepitelial dentro del lecho múltiple. Esta técnica requiere destreza del operador ya que requiere un lecho receptor amplio que se extienda varios milímetros apical a la línea mucogingival. Además, que no haya perforación del tejido y se mantenga la integridad de las papilas. La principal ventaja de esta técnica es ser menos traumática y se obtiene una óptima cicatrización en menos tiempo debido a una mejor vascularización al evitar la realización de incisiones liberantes y mejores resultados estéticos al eliminarse completamente la posibilidad de cicatrices en las líneas de incisión vestibular.

Una de las desventajas es que presenta mayor dificultad desde el punto de vista quirúrgico, ya que la posibilidad de perforar el lecho receptor por vestibular o desgarrar a nivel de las papilas es mayor si no se posee la habilidad necesaria.

VI.1.a Técnica de Allen

En 1994 Allen^{30,31} describió la técnica del sobre supraperióstica con injerto de tejido conectivo para la cobertura de la raíz en múltiples áreas adyacentes de recesiones gingivales. El procedimiento fue muy exitoso, de los 23 sitios que presentaba el defecto en 14 (61%) se logró una cobertura completa, 5 consiguieron una cobertura del 75%, y 4 tenían una cobertura del 20% al 67%. La cobertura media de la raíz de todos los sitios fue del 84%.

La técnica consiste en realizar una incisión biselada interna a nivel surcular de las piezas comprometidas, sin la necesidad de realizar incisiones verticales o liberantes, para permitir el ingreso con un bisturí a espesor parcial sobre extendiéndose de 3 a 5 mm apical a la unión mucogingival decolando la papila intermedia y de esta manera pueda crear el espacio necesario para la colocación del injerto de tejido conectivo a manera de túnel, cubriendo todas las raíces expuesta. Cuando los tejidos marginales son delgados las curetas se emplean exclusivamente para el desbridamiento del surco gingival.

Se debe tener cuidado en conservar la integridad tejido gingival para ayudar a nutrir el injerto. La técnica del sobre supraperióstica ofrece varias ventajas en el tratamiento de los defectos de recesión gingival adyacentes. El trauma quirúrgico en el sitio receptor es mínima, la

María Susana 14

nutrición de injerto se ve aumentada por los vasos sanguíneos laterales y papilares, y, aunque se disecciona la papila interdental, la apariencia estética de la zona quirúrgica es preservado a través del reposicionamiento de la papila con un solo punto de sutura³⁰ (Fig.10).

VI.1.b Técnica de Zabalegui


En 1999 Zabalegui y col.³² sugirieron el mismo procedimiento de disección de espesor parcial descrito por Allen; evitando la disección de la papila intermedia, y de esta manera crear un túnel por debajo de las áreas de la recesión. Una técnica de sutura va a permitir que el injerto de tejido conectivo, obtenido del paladar con las dimensiones ideales para cubrir toda el área de recesión, se deslice a través del túnel por debajo de los tejidos gingivales y asegurar y estabilizar el injerto a la encía estable.

Se demostró obtener un tratamiento exitoso con esta variación obteniendo una cobertura radicular de 100% en el 66,7% de los defectos de recesión tratados, con una cobertura media del 91,6% para todos los sitios que presentaban defectos después de 12 meses. Con esta modificación se evidenció una cicatrización temprana, alto porcentaje de cobertura de la raíz y mejores resultados estéticos en múltiples defectos. Este procedimiento parece ser más predecible y demuestra resultados más satisfactorios que la técnica anteriormente descrita, lo que puede explicarse por el hecho de que existe un menor trauma debido a que se mantiene la integridad de las papilas³² (Fig.11).

VI.1.c Técnica Tözüm

En el 2003, Tözüm y Dini³³ utilizan un procedimiento de túnel modificado y el injerto de tejido conectivo subepitelial para el tratamiento de defectos de recesión gingival adyacentes. Los sitios receptores se prepararon mediante disección de espesor parcial como se describe en las técnicas anteriores. Sin embargo, la disección a espesor parcial descrita por Allen³⁰ y Zabalegui³² se convierte en espesor total en dirección apical a la unión mucogingival, para preservar más vasos gingivales principales dentro del colgajo.

Cuando se compara con otros procedimientos de túnel, el reto principal de este método es la conversión del colgajo de espesor parcial a un colgajo de espesor total, teniendo en cuenta que se debe preservar la integridad de las papilas. Los autores informaron una cobertura de la raíz de exitosa en 14 defectos de recesión gingival adyacentes: en donde la ganancia de inserción promedio fue de 3,67

 15

mm, la cobertura promedio de las raíces de 3,28 mm y reducción media de la profundidad de la bolsa de 0,64 mm después de 8 meses, logrando un porcentaje de cobertura de 95%.

Sobre la base de sus resultados, se determinó que la mayor tasa de éxito se produjo debido a la preparación de espesor completo en la zona apical, en el que se conserva el principal suministro de sangre gingival, la preservación de la papila intermedia y una modificación menor durante la preparación de túnel en dirección corono-apical aumentó la nutrición del injerto de las zonas laterales y papilares y, más importante, en la dirección apical³³ (Fig.12).

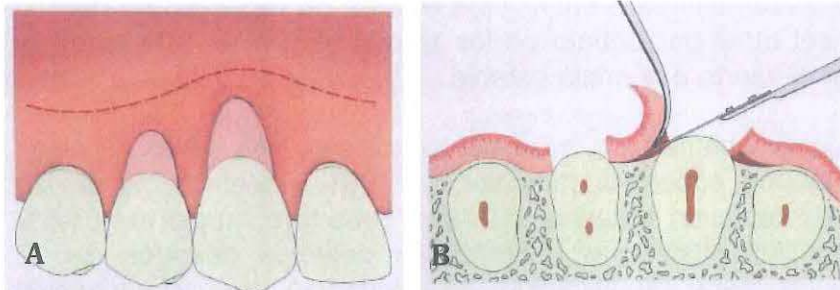
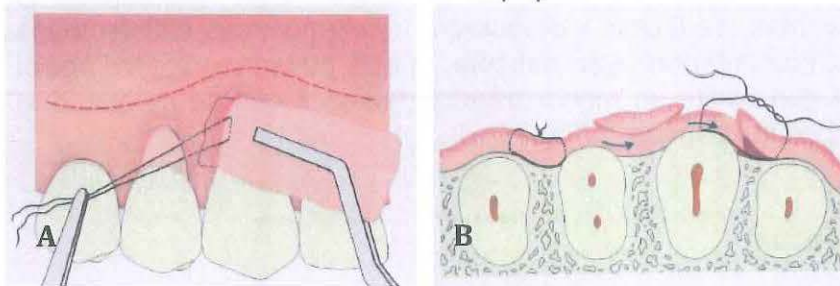
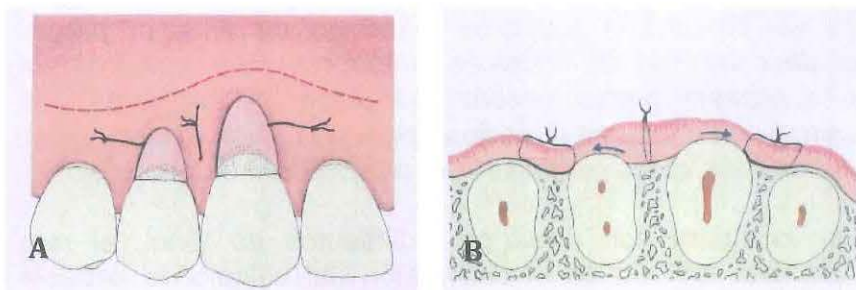


Fig.10: Técnica de Allen

A) Vista Vestibular incisiones surculares pasando la UMG. B) Vista transversal, se observa la elevación suave de la papila intermedia.



A) introducción del ITC dentro del sobre con ayuda de una sutura. B) Vista transversal del injerto posicionado.



A) Vista Vestibular final del injerto posicionado. B) Vista transversal, se observa al injerto anclado a la papila intermedia por medio de una sutura (colchonero)

Maria Eugenia

vertical). Las flechas indican una ligera tensión mesiodistal del injerto.

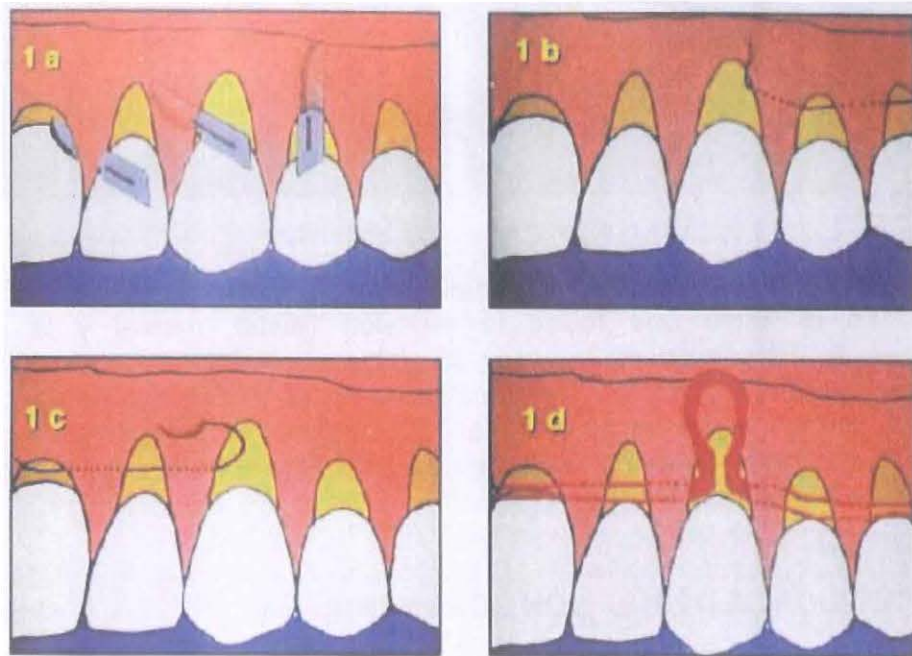
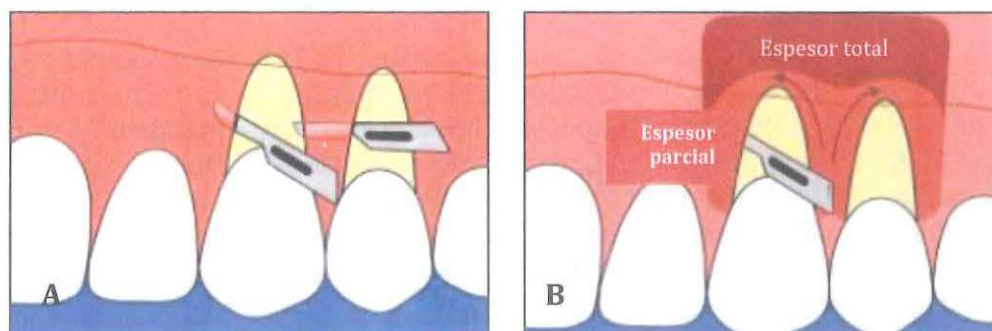


Fig.11. Técnica de Zabalegui: (1a) se realizan incisiones sulculares a espesor parcial preservando las papilas pasando más allá de la UMG. (1b) la primera sutura se introduce desde un extremo de la extensión de la lesión, pasando a través del túnel hasta la pieza intermedia para insertarlo en un extremo del injerto. (1c) se realiza lo mismo con una segunda sutura del extremo opuesto. (1d) el injerto se introduce tirando, en forma paralela, de ambas suturas hasta lograr posicionarlo en su totalidad bajo el túnel previamente acondicionado.



Maria Eugenia

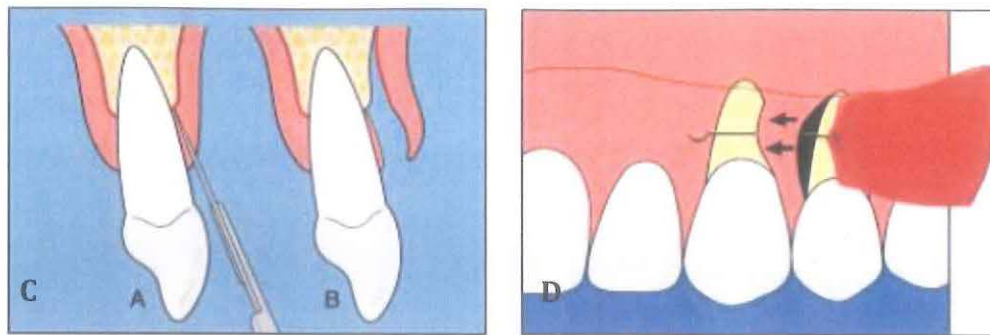


Fig.12. Técnica de Tözüm: A) se realiza la disección de espesor parcial desplegando el tejido que rodea la recesión (distal, mesial y la papila interdental). B) El colgajo de espesor parcial se convierte en un colgajo de espesor completo en una dirección apical pasando la UMG (vista frontal). C) El colgajo de espesor parcial se convierte en un colgajo de espesor completo (vista sagital). D) El injerto de tejido conectivo se introduce a través de la recesión distal y pasa a través del túnel.

VI.2 TÉCNICA DE REPOSICIÓN CORONARIA:

Actualmente, se ha sugerido la técnica de desplazado coronal más injerto de tejido conectivo subepitelial como la técnica más predecible para el cubrimiento radicular tanto en recesiones aisladas como múltiples. Esta variación ha demostrado alta efectividad en los porcentajes de cobertura, ganancia de inserción clínica y en la ganancia de tejido queratinizado²⁷.

Desde 1985, Langer y Langer²⁴ propusieron al tejido conectivo subepitelial obtenido del paladar como injerto en procedimientos de técnica bilaminar mediante un colgajo de desplazamiento coronal. Desde entonces diferentes variantes de la técnica de injerto de tejido conectivo subepitelial se han propuesto para mejorar la predictibilidad del procedimiento y sus resultados estéticos.

En el 2006, Carvalho³⁴ presentó los resultados de cobertura, mediante una variante de la técnica de desplazado coronal modificado por Zucchelli, más injerto de tejido conectivo subepitelial. La técnica crea, mediante incisiones oblicuas, papilas quirúrgicas que adaptan al colgajo sobre las papilas anatómicas previamente desepitelizadas. Así mismo, suprime las incisiones liberantes, permitiendo un mejor suministro sanguíneo al colgajo y mejores resultados estéticos al prevenir la cicatriz que puede generar las incisiones liberantes.

Maria Leyen

VI.2.a Langer y Langer

Denominada originalmente técnica de injerto de tejido subepitelial fue descrita por Langer B y Langer L²⁴ en 1985 para el tratamiento de recesiones localizadas y generalizadas. Con ella se busca aumentar la predictibilidad en el cubrimiento radicular de zonas de recesiones amplias y profundas del maxilar superior.

En esta técnica se realiza una primera incisión horizontal a nivel de la UCE en el espacio interpapilar, uniendo los defectos con una incisión intrasulcular y limitando el colgajo con 2 incisiones verticales liberantes a distal de las piezas con recesiones sobrepasando la línea mucogingival. De esta manera se eleva un colgajo de espesor parcial. Luego de acondicionar mecánicamente las raíces con un adecuado raspado y alisado y sin la aplicación de acondicionadores radiculares se fija el injerto, obtenido del paladar, al lecho receptor con puntos de sutura preferiblemente reabsorbible de 5-0 o 6-0. Para obtener el cubrimiento del tejido donante desplazaremos coronalmente el colgajo fijándolo con una técnica de sutura suspensoria en la parte coronal y con puntos simples en las descargas.

El injerto estará debidamente provisto de irrigación por una doble vascularización que proviene del tejido conectivo del lecho receptor y del tejido conectivo del colgajo. Además de una mayor vascularización del injerto con esta técnica buscamos un mejor resultado estético, y al realizar un abordaje palatino menos traumático conseguimos minimizar las molestias postoperatorias³⁵(Fig.13).

VI.2.b Técnica de Zucchelli:

También conocida como técnica de desplazamiento coronal sin liberantes descrita por Zucchelli y de Sanctis³⁶ en el 2000, se propuso con el fin de obtener un recubrimiento completo en la zona de recesiones que requerían altos estándares de estética como el sector anterior. Esta técnica presenta resultados notables con o sin la necesidad de usar injerto de tejido conectivo lo cual representa una ventaja frente a otras técnicas descritas anteriormente evitando de esta manera la creación de un segundo sitio operatorio de una zona donante y el discomfort del paciente²⁹.

Esta técnica se lleva a cabo mediante incisiones oblicuas realizadas a nivel de las papilas unidas por incisiones intrasulculares a través de todas las piezas que presentan recesiones adyacentes. Un colgajo a espesor total se elevó utilizando periostotomos y sobrepasando la línea mucogingival un colgajo a espesor parcial, posteriormente, se desepitelizaron las papilas y el colgajo se moviliza coronalmente tras una disección en el periostio. De esta manera se consigue un avance

Maria Guzmán 19

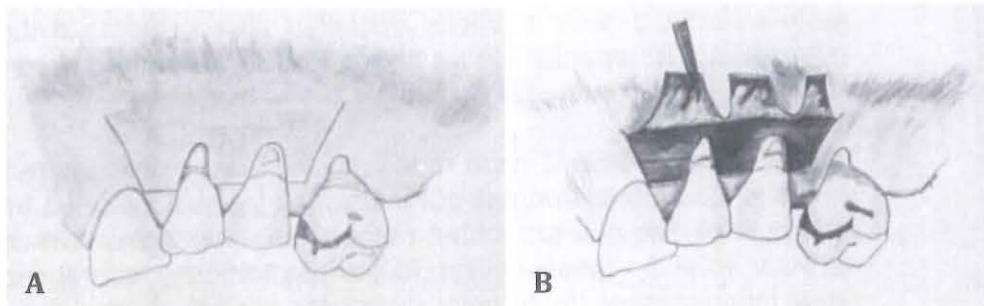
coronal y lateral del colgajo, con un desplazamiento a mesial y distal de las papilas, formando nuevas papilas. Se necesita una sutura suspensoria para mantener el tejido en una posición coronal. Cuando se utiliza la técnica de Zucchelli, se gana una gran cantidad de mucosa queratinizada de acuerdo con Pini Prato y Carvalho³⁴ cuando esta técnica está asociado con el injerto de tejido conectivo subepitelial, el resultado es bastante satisfactorio, ya que el aumento de tejido queratinizado favorece la estética y proporciona comodidad al paciente durante la higiene oral³⁷(Fig.14).

VI.2.c Colgajo de Avance Coronal Semilunar:

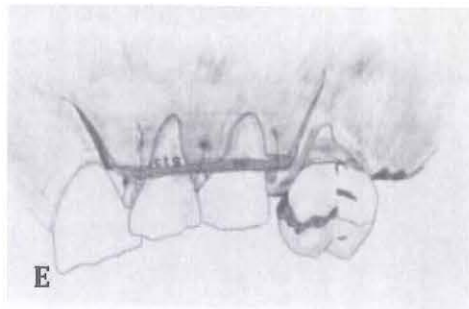


Esta técnica fue descrita por primera vez por Kamran Haghghat³⁸ en 2006 para el tratamiento de la recesión gingival de dientes adyacentes. Después de un cuidadoso desbridamiento de las superficies radiculares expuestas, se realiza una incisión semilunar apicalmente siguiendo la curvatura de los márgenes gingivales de los dientes que presentan recesión gingival. Se debe mantener una distancia adecuada de la punta de la papila a la incisión para que la vascularización de la papila no se vea comprometida.

Una incisión intrasulcular de espesor parcial se hace a lo largo de los márgenes gingivales de los dos dientes adyacentes. Un colgajo de espesor parcial, que se extiende desde el tejido marginal coronalmente a la incisión doble semilunar. La papila mesial y distal se dejan intactas mientras que la papila intermedia es desepitelizada para formar una nueva papila entre los dos dientes con defectos de recesión, la incisión a lo largo del margen gingival se extiende para crear una nueva punta papila medio a una distancia igual a la del defecto recesión. El colgajo de espesor parcial se posiciona coronalmente con la papila recién creada situado sobre el segmento desepitelizado. El colgajo se sutura a través de la línea media de la papila para estabilizarlo coronalmente³⁷ (Fig. 15).

Fig.13: Técnica Langer y Langer

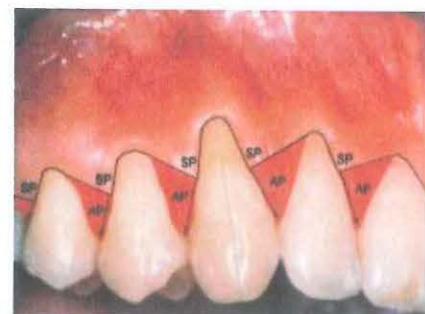


Maria Ceylan 20

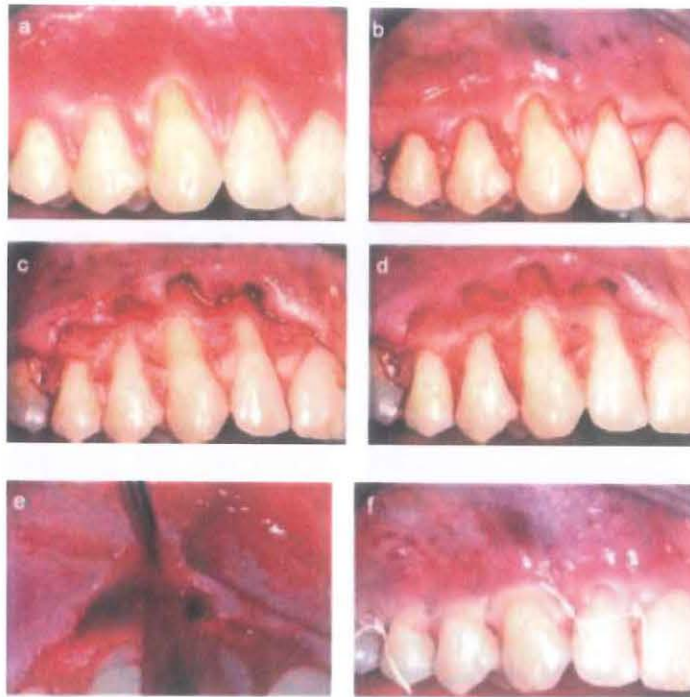


- A) Incisión horizontal a nivel de UCE de las piezas afectadas con 2 incisiones liberantes a ambos extremos.
- B) Se eleva el colgajo de espesor parcial
- C) se obtiene el injerto del paladar previa toma de medidas.
- D) El tejido donante se coloca directamente sobre las raíces expuestas. El tamaño del injerto permite que se extienda sobre todo el periostio
- E) El tejido conectivo donante y el epitelio se suturan fijándolo al tejido conectivo subyacente interproximal utilizando seda 5.0.

Fig.14: Técnica de Zucchelli: (SP) Papila Quirúrgica o nueva papila que se va a formar luego de superponer el colgajo coronalmente. (AP) Papila Anatómica, es la papila que se va a desepitelizar para albergar a la nueva papila.

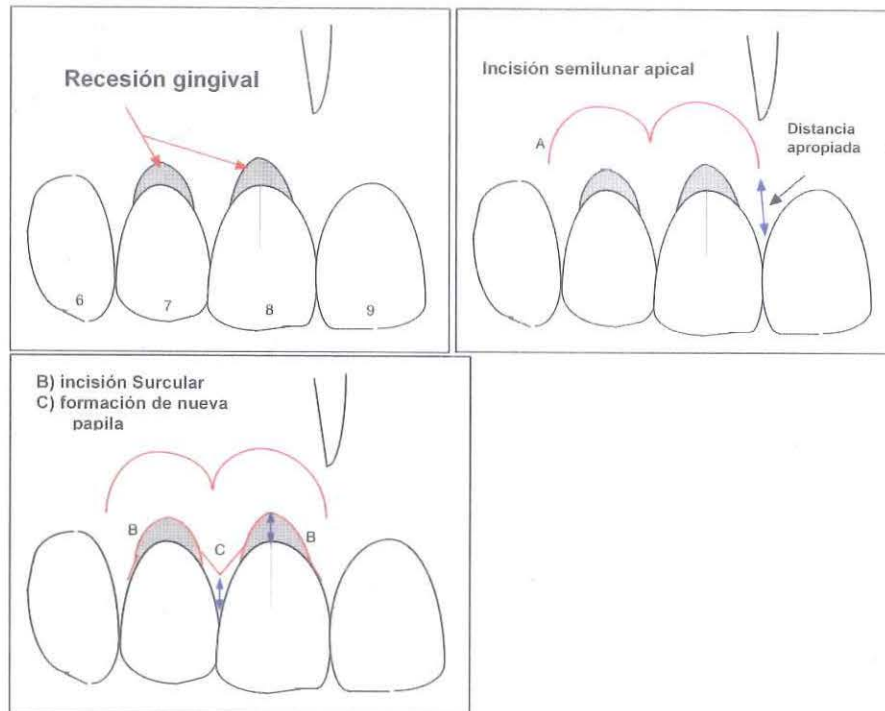


M. García J.

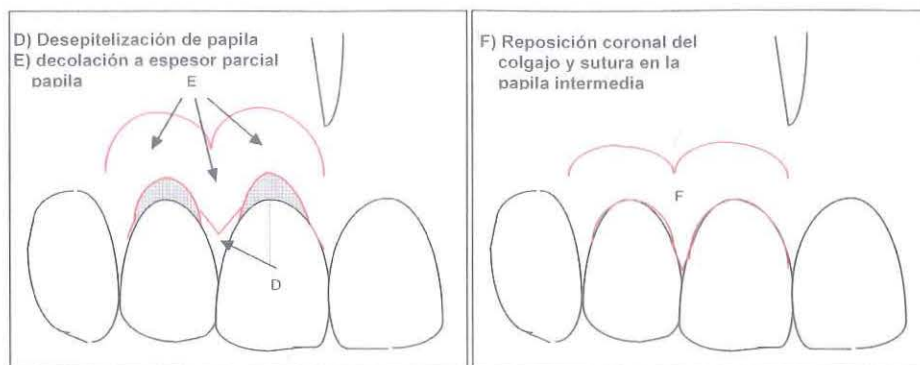


- a) Lesión múltiple inicial.
- b) Incisiones oblicuas de la base de la recesión al diente adyacente uniendo toda la line del defecto.
- c) Elevación del colgajo a espesor total.
- d) Alisado radicular y desepitelización papilar.
- e) Espesor parcial pasando la UMG.
- f) sutura suspensoria final a nivel de las papilas.

Fig. 15: Técnica Avance Coronal Semilunar



Maria Guzman



VI.3 OTRAS TÉCNICAS:

VI.3.a Técnica VISTA:

Esta técnica descrita por Zadeh³⁹, en el 2011 o técnica de “Túnel subperióstico de acceso por medio de incisión vestibular” (VISTA por siglas en inglés) vendría a ser una combinación de los 2 conceptos descritos anteriormente: una tunelización más una reposición coronal y es utilizada con evidencia sobre todo en zonas anteriores donde se requiere mayor estándares estéticos³⁹. Esta técnica consiste en realizar una incisión de línea media del frenillo, creando un acceso de túnel subperióstico extendiéndose a ambos lados de la incisión, extendiéndose a través de todas las piezas afectadas. Se requiere un instrumental especial para esta técnica denominado elevador subperióstico VISTA, (Fig. 16). En la parte superior se debe sobrepasar la línea mucogingival y desplegar la encía marginal sin desprender las papilas, una vez creado el lecho receptor se introduce el injerto de tejido conectivo por la incisión realizada en un principio y con ayuda de sutura 5.0 se mantendrá el tejido en una posición coronal adherido a la cara vestibular de los dientes por medio de una resina, esto evitara que el colgajo migre apicalmente durante el proceso de cicatrización lo cual representa un problema común en las técnicas descritas anteriormente. Además, es considerada mínimamente invasiva debido a que solo requiere una incisión vertical y no es necesario desplegar todo el colgajo produciendo resultados estéticos favorables sin comprometer el confort del paciente⁴⁰ (Fig.17).

VI.3.b Técnica del Botón:

Esta técnica utiliza botones de ortodoncia colocados en los diente para asegurar la posición coronal del colgajo. Es una técnica

Maria Espg

sencilla descrita en 2014 por Harpreet Singh⁴¹. Previamente a la cirugía se acondiciona las raíces con raspado y alisado radicular y colocando EDTA, luego se procede a la colocación de los botones ortodónticos en las caras vestibulares de cada pieza con recesión, en el momento de la cirugía se realiza una incisión horizontal surcular de todas la piezas se eleva el colgajo a espesor total y pasando la línea mucogingival a espesor parcial. Una vez desepitelializada la papila se reposiciona el colgajo en forma coronal y sujetado fuertemente por medio de sutura a los botones ortodónticos. Esto garantiza la posición de los tejidos cubriendo el defecto durante la cicatrización aunque no se observa un desarrollo óptimo de la parte estética⁴¹ (Fig.18).

VI.3.c Técnica Pinhole:

Esta técnica fue creada en 2012 por Chao⁴², quien propone un técnica mínimamente invasiva logrando un resultado satisfactorio 81.2% de cobertura radicular completa en 121 recesiones clase I, II y III de Miller.

Es necesario utilizar unos elevadores especiales (elevadores de papila transmucosos, Fig.19), así como, el uso de tiras de membranas de colágeno.

En primer lugar se realizan incisiones a 2 o 3 mm apical a la unión mucogingival por vestibular, luego, introduciendo los elevadores transmucosos se procede a decolar la mucosa a espesor total. Con movimientos suaves pero firmes el colgajo es extendido coronal y horizontalmente de tal manera que quede decolada toda la papila a cada lado del diente afectado sin desprenderla. Una vez comprobada que el tejido puede posicionarse coronalmente pasando la UCE se procede a colocar la membrana de colágeno en tiras de 2 x 12 mm ligeramente enrollados y embebidos en solución salina dentro del espacio subgingival creado a nivel de las papilas y del margen gingival y mediante la sutura se va a mantener en una posición coronal. Esta técnica también se realizó con matrix dérmica acelular (ADM) consiguiendo resultados favorables⁴² (Fig.20).

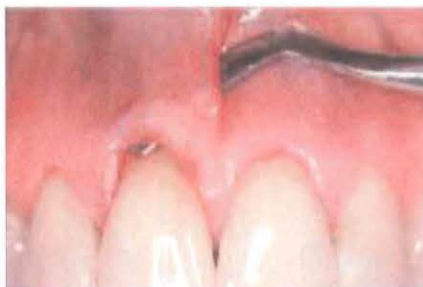

Fig. 16: Elevador subperióstico VISTA

Manuela Espen 24

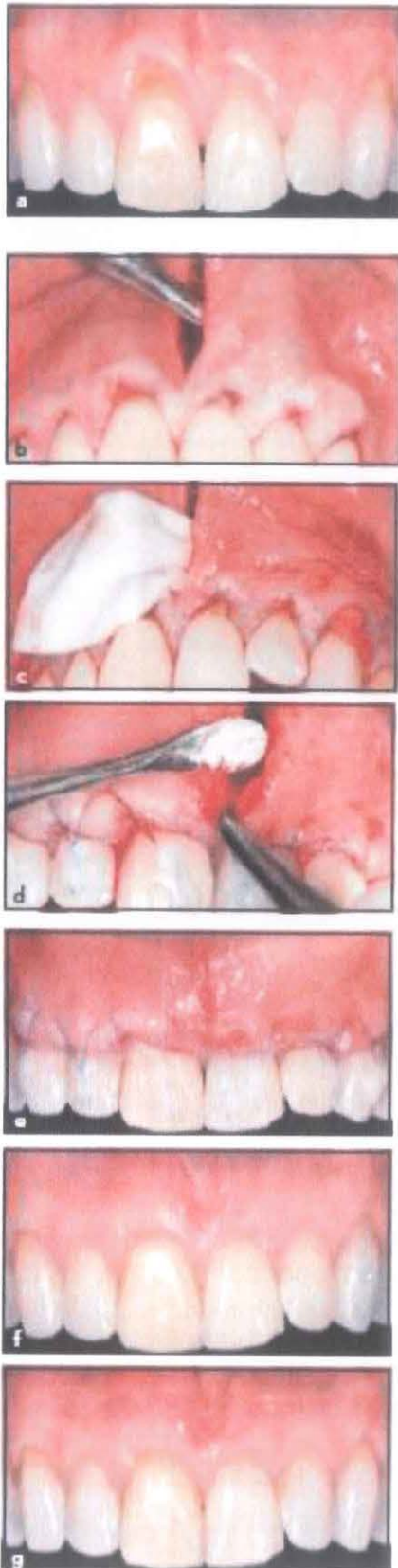


Fig. 17: Técnica VISTA

- a) recesión gingival múltiple Clase I y II de Miller de canino a canino.
- b) Se realiza una incisión en la línea media (frenillo), creando un túnel subperióstico, preservando la integridad de las papilas.
- c) Se introduce una membrana de colágeno reabsorbible saturado con factor de crecimiento derivado de plaquetas (rhPDGF-BB).
- d) El avance coronal de los márgenes gingivales se realiza con ayuda de suturas fijadas a la cara vestibulares de las piezas con resinas y se coloca beta fosfato tricálcico (β -TCP) entre la raíz desnuda y la membrana.
- e) La unión de incisión en la línea media se realiza con suturas de polipropileno.6.0
- f) Después de 12 meses de seguimiento, se observó una cobertura completa de la raíz.
- g) Después de 20 meses de seguimiento.

Mauricio

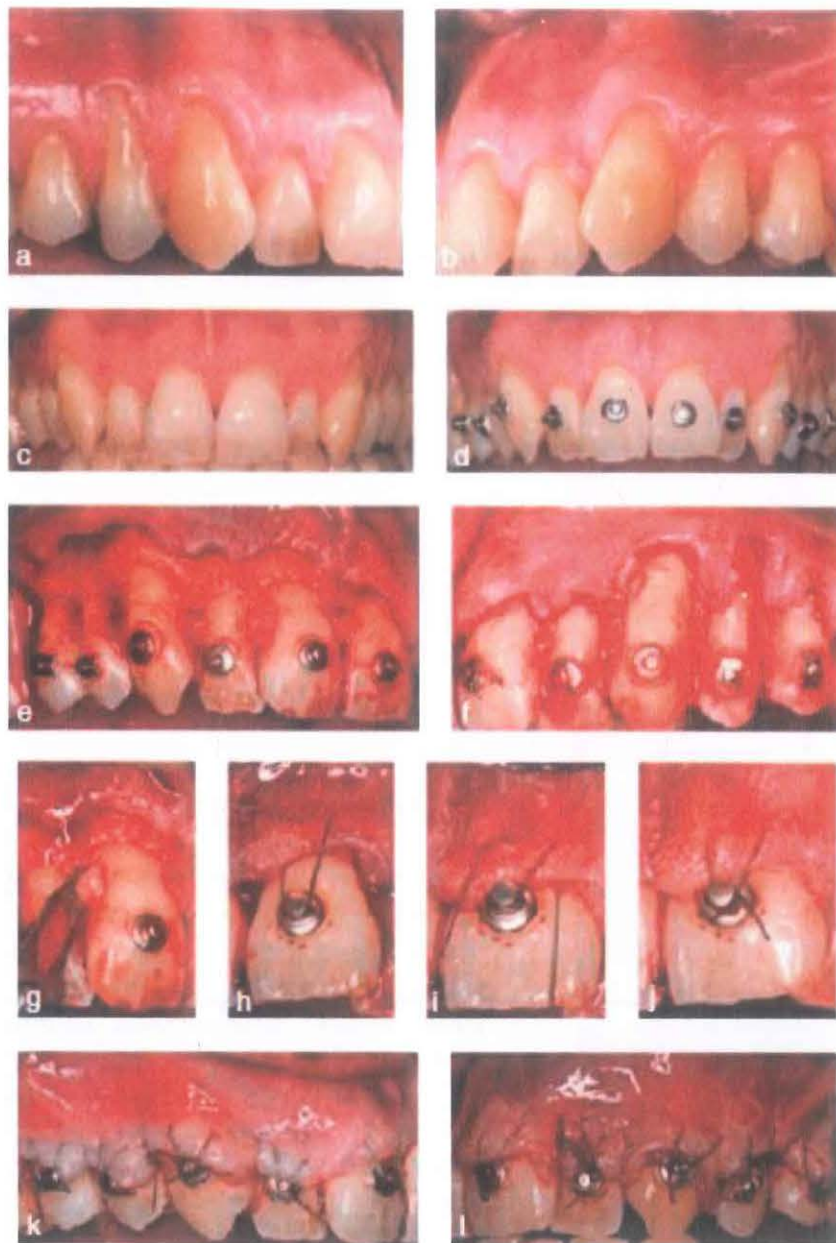


Fig. 18: Técnica del Botón:

A, B y C) vista laterales y frontal de las recesiones gingivales de premolares caninos e incisivos del maxilar superior. D) colocación de botones de ortodoncia sobre los dientes con cemento de fijación fotopolimerizable. E y F) El colgajo se extendió hasta la parte más distal de los dientes afectados con un enfoque parcial-total-parcial, las papilas interdentes anatómica se desepiteliza. G) las papilas interdentes anatómica se desepiteliza. H, I, J) el colgajo se mantiene en una posición coronal mediante suturas suspendidas alrededor de los botones de ortodoncia en los dientes. K y L) el margen gingival se debe mantener a una distancia de 3-4 mm coronal a la UCE

Maria Cecilia 26

Fig.20: Técnica Pinhole

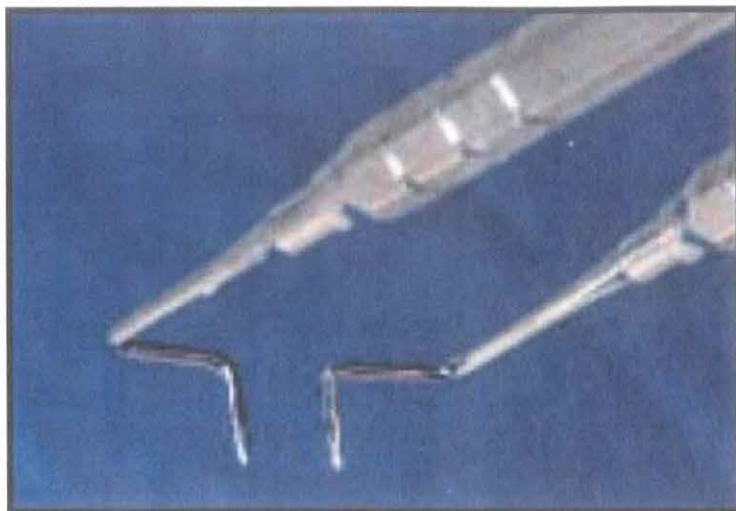
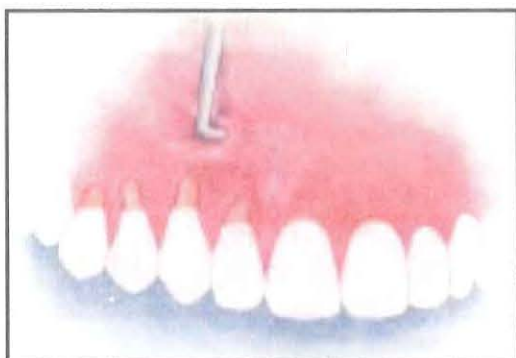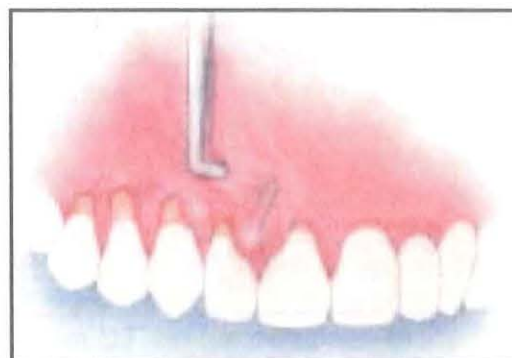


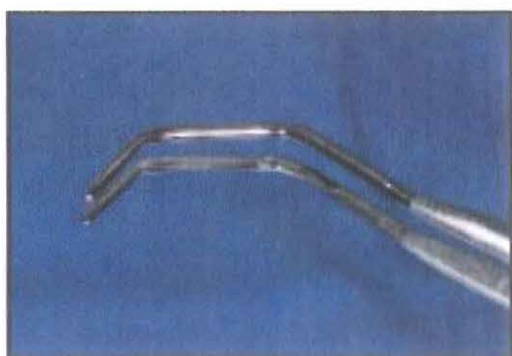
Fig. 19: Elevador de papila transmucoso, Técnica Pinhole



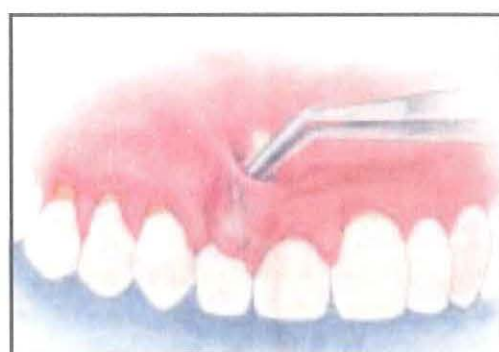
A) Introducción del instrumental y elevador del colgajo a espesor total



B) Elevación de la papila a cada lado de la pieza afectada.



C) Pinza especializada para colocación de biomaterial.



D) colocación del biomaterial a nivel papilar.

Maria Eugenia

VII. PREDICTIBILIDAD DE LAS DIFERENTES TÉCNICAS PARA EL TRATAMIENTO DE LAS RECESIONES GINGIVALES MÚLTIPLES

En el 2009 Chambrone y col.³⁷ realizó una revisión sistemática para evaluar los resultados obtenidos con diferentes procedimientos de cirugía plástica periodontal en el tratamiento de recesiones gingivales múltiples basado en ensayos clínicos controlados y otros estudios como serie de casos e indicó que los procedimientos quirúrgicos evaluados, es decir, el colgajo desplazado coronalmente con y sin injerto de tejido conectivo, da lugar a mejoras en la profundidad de la recesión, el nivel de inserción clínica y el ancho tejido de queratinizado en recesiones de múltiples defectos.


Este estudio incluyó ensayos clínicos controlados (ECC), serie de casos e incluso casos tratados independientemente, por lo cual, el autor concluye que se requiere mayor investigación en ECC y resalta la importancia de tener en cuenta las necesidades individuales de cada paciente antes de la planificación quirúrgica y asegurarse de cubrirlas en su totalidad.

En el 2012 Hofmänner y col.⁴⁴ publicó una revisión sistemática sobre la predictibilidad de las técnicas quirúrgicas usadas para el recubrimiento radicular en recesiones múltiples, llegando a la conclusión que, en lesiones clase I y II de Miller, la técnica de reposición coronaria (Langer & Langer) y su modificación (Zucchelli) eran altamente predecibles con o sin ITC logrando un resultado favorable incluso hasta 5 años después de realizar la cirugía. En el caso de la técnica túnel, reposición coronal pediculado o doble pedículo se presentaron mejores resultados al colocar ITC en lugar de ADM o plasma rico en fibrina (PRF) y en el caso de recesiones clase III sugiere la colocación de ITC más túnel con avance coronal⁴⁵.

Oliveira⁴⁶ en el 2012 publicó una revisión sistemática en una revista canadiense cuyo objetivo era determinar si existe evidencia de que la biomodificación de la superficie radicular representaba algún beneficio en el tratamiento de las recesiones gingivales no encontrando ninguna evidencia que apoyara el uso de la biomodificación radicular como tratamiento previo a la cirugía.

Jian Kang en el 2015⁴⁷ relacionó el éxito del tratamiento de las recesiones gingivales con ITC al uso de la microcirugía (microscopio y finos instrumentos) independientemente del tipo de recesión o la técnica usada.

Luego, en el 2015, Chambrone y Tatakis⁴⁸ en un trabajo realizado para la Academia Americana De Periodoncia (AAP) indicaron que los procedimientos de cobertura radicular pueden proporcionar una reducción significativa en la profundidad de la recesión y el aumento del nivel de inserción clínica para Miller I y II. Los procedimientos que involucran ITC proporcionan los mejores resultados para la práctica clínica debido a que presenta porcentajes superiores de cobertura radicular completa, así como un aumento significativo de encía queratinizada.

 28

VIII. CONCLUSIONES


- Las técnicas descritas en este trabajo han pasado por una serie de modificaciones y evoluciones a través del tiempo y es posible que sigan evolucionando con el fin de conseguir el procedimiento ideal para el tratamiento de estos defectos.
- El objetivo principal del tratamiento quirúrgico de las recesiones gingivales va a ser la reducción de la recesión, logrando la cobertura total de la raíz expuesta, obtener resultados estéticos favorables y eliminar la hipersensibilidad dentaria.
- Es necesario poseer un adecuado manejo de los tejidos y experiencia por parte del especialista para lograr resultados favorables y que prevalezcan a través de los años.
- Debemos tener en cuenta que el uso de injertos de tejido conectivo va a favorecer en el porcentaje de cobertura radicular y reducción de la recesión, sin embargo, puede verse comprometida la cicatrización y confort del paciente.
- Es importante determinar el biotipo gingival para la toma de decisiones, convirtiéndose en un parámetro de evaluación adicional en el momento de la elección del procedimiento quirúrgico.



Maria Eugenia

XI. REFERENCIAS BIBLIOGRÁFICAS

1. Armitage GC. Development of a classification system for periodontal diseases and conditions. Ann Periodontol Am Acad Periodontol. diciembre de 1999;4(1):1-6.
2. Loe H, Anerud A, Boysen H. The natural history of periodontal disease in man: prevalence, severity, and extent of gingival recession. J Periodontol. junio de 1992;63(6):489-95.
3. Goodman SF. Re: Gingival recession: intra-oral distribution and associated factors (J Periodontal 1994; 65: 864-871). J Periodontol. abril de 1995;66(4):310-1.
4. Pini Prato G. Mucogingival deformities. Ann Periodontol Am Acad Periodontol. diciembre de 1999;4(1):98-101.
5. Papageorgakopoulos G, Greenwell H, Hill M, Vidal R, Scheetz JP. Root coverage using acellular dermal matrix and comparing a coronally positioned tunnel to a coronally positioned flap approach. J Periodontol. junio de 2008;79(6):1022-30.
6. The American Academy of Periodontology. Glossary of Periodontal Terms. 4th ed. Chicago: The American Academy of Periodontology; 2001. 44 p.
7. Michael JA, Townsend GC, Greenwood LF, Kaidonis JA. Abfraction: separating fact from fiction. Aust Dent J. marzo de 2009;54(1):2-8.
8. Gorman WJ. Prevalence and etiology of gingival recession. J Periodontol. agosto de 1967;38(4):316-22.
9. Manchala SR, Vandana KL, Mandalapu NB, Mannem S, Dwarakanath CD. Epidemiology of gingival recession and risk indicators in dental hospital population of Bhimavaram. J Int Soc Prev Community Dent. julio de 2012;2(2):69-74.
10. Joshipura KJ, Kent RL, DePaola PF. Gingival recession: intra-oral distribution and associated factors. J Periodontol. septiembre de 1994;65(9):864-71.
11. Patel M, Nixon PJ, Chan MFW-Y. Gingival recession: Part 1. Aetiology and non-surgical management. Br Dent J. septiembre de 2011;211(6):251-4.
12. Akerly WB. Prosthodontic treatment of traumatic overlap of the anterior teeth. J Prosthet Dent. julio de 1977;38(1):26-34.



13. Khocht A, Simon G, Person P, Denepitiya JL. Gingival recession in relation to history of hard toothbrush use. *J Periodontol.* septiembre de 1993;64(9):900-5.
14. Chambrone L, Chambrone LA. Gingival recessions caused by lip piercing: case report. *J Can Dent Assoc.* septiembre de 2003;69(8):505-8.
15. Perunovic N, Rakic M, Jankovic S, Aleksic Z, Struillou X, Cakic S, et al. MMP-9 -1562 C>T (rs3918242) promoter polymorphism as a susceptibility factor for multiple gingival recessions. *Int J Periodontics Restorative Dent.* abril de 2015;35(2):263-9.
16. Kitchin PC. Cervical exposure and abrasion in human teeth for different age classes. *Science.* 18 de julio de 1941;94(2429):65-6.
17. García S, Incidencia de recesiones gingivales en la clínica odontológica de la UNMSM [master's thesis]. Lima, Perú: Universidad Nacional Mayor de San Marcos; 2008.
18. Bernimoulin J, Curilović Z. Gingival recession and tooth mobility. *J Clin Periodontol.* mayo de 1977;4(2):107-14.
19. Sullivan HC, Atkins JH. Free autogenous gingival grafts. 3. Utilization of grafts in the treatment of gingival recession. *Periodontics.* agosto de 1968;6(4):152-60.
20. Miller PD. A classification of marginal tissue recession. *Int J Periodontics Restorative Dent.* 1985;5(2):8-13.
21. Dominiak M, Gedrange T. New perspectives in the diagnostic of gingival recession. *Adv Clin Exp Med Off Organ Wroclaw Med Univ.* diciembre de 2014;23(6):857-63.
22. Cairo F, Nieri M, Cincinelli S, Mervelt J, Pagliaro U. The interproximal clinical attachment level to classify gingival recessions and predict root coverage outcomes: an explorative and reliability study. *J Clin Periodontol.* julio de 2011;38(7):661-6.
23. Kumar A, Masamatti SS. A new classification system for gingival and palatal recession. *J Indian Soc Periodontol.* marzo de 2013;17(2):175-81.
24. Langer B, Langer L. Subepithelial connective tissue graft technique for root coverage. *J Periodontol.* diciembre de 1985;56(12):715-20.
25. Raetzke PB. Covering localized areas of root exposure employing the «envelope» technique. *J Periodontol.* julio de 1985;56(7):397-402.
26. Nelson SW. The subpedicle connective tissue graft. A bilaminar reconstructive procedure for the coverage of denuded root surfaces. *J Periodontol.* febrero de 1987;58(2):95-102.



27. Harris RJ. The connective tissue and partial thickness double pedicle graft: a predictable method of obtaining root coverage. J Periodontol. mayo de 1992;63(5):477-86.
28. Harris RJ. Connective tissue grafts combined with either double pedicle grafts or coronally positioned pedicle grafts: results of 266 consecutively treated defects in 200 patients. Int J Periodontics Restorative Dent. octubre de 2002;22(5):463-71.
29. Zucchelli G, Mounssif I, Mazzotti C, Stefanini M, Marzadori M, Petracci E, et al. Coronally advanced flap with and without connective tissue graft for the treatment of multiple gingival recessions: a comparative short- and long-term controlled randomized clinical trial. J Clin Periodontol. abril de 2014;41(4):396-403.
30. Allen AL. Use of the supraperiosteal envelope in soft tissue grafting for root coverage. I. Rationale and technique. Int J Periodontics Restorative Dent. junio de 1994;14(3):216-27.
31. Allen AL. Use of the supraperiosteal envelope in soft tissue grafting for root coverage. II. Clinical results. Int J Periodontics Restorative Dent. agosto de 1994;14(4):302-15.
32. Zabalegui I, Sicilia A, Cambra J, Gil J, Sanz M. Treatment of multiple adjacent gingival recessions with the tunnel subepithelial connective tissue graft: a clinical report. Int J Periodontics Restorative Dent. abril de 1999;19(2):199-206.
33. Tözüm TF. A promising periodontal procedure for the treatment of adjacent gingival recession defects. J Can Dent Assoc. marzo de 2003;69(3):155-9.
34. Carvalho PFM, da Silva RC, Cury PR, Joly JC. Modified coronally advanced flap associated with a subepithelial connective tissue graft for the treatment of adjacent multiple gingival recessions. J Periodontol. noviembre de 2006;77(11):1901-6.
35. Langer L, Langer B. The subepithelial connective tissue graft for treatment of gingival recession. Dent Clin North Am. abril de 1993;37(2):243-64.
36. Zucchelli G, De Sanctis M. Treatment of multiple recession-type defects in patients with esthetic demands. J Periodontol. septiembre de 2000;71(9):1506-14.
37. Zucchelli G, Stefanini M, Mele M, Mazzotti C, Mounssif I, Marzadori M, et al. Predetermination of root coverage. J Periodontol. julio de 2010;81(7):1019-26.
38. Haghghat K. Modified Semilunar Coronally Advanced Flap. J Periodontol. 20 de junio de 2006;77(7):1274-9.

 33

39. Zadeh HH. Minimally invasive treatment of maxillary anterior gingival recession defects by vestibular incision subperiosteal tunnel access and platelet-derived growth factor BB. *Int J Periodontics Restorative Dent.* diciembre de 2011;31(6):653-60.
40. Chatterjee A, Sharma E, Gundanavar G, Subbaiah SK. Treatment of multiple gingival recessions with vista technique: A case series. *J Indian Soc Periodontol.* abril de 2015;19(2):232-5.
41. Harpreet Singh Grover. Button-assisted coronally advanced flap: reclaiming the ground lost to gingival recession. *J Indian Clin Dent Mumbai.* febrero de 2014;19:15-9.
42. Chao JC. A novel approach to root coverage: the pinhole surgical technique. *Int J Periodontics Restorative Dent.* octubre de 2012;32(5):521-31.
43. Chambrone L, Lima LA, Pustiglioni FE, Chambrone LA. Systematic review of periodontal plastic surgery in the treatment of multiple recession-type defects. *J Can Dent Assoc.* abril de 2009;75(3):203a-203f.
44. Hofmänner P, Alessandri R, Laugisch O, Aroca S, Salvi GE, Stavropoulos A, et al. Predictability of surgical techniques used for coverage of multiple adjacent gingival recessions--A systematic review. *Quintessence Int Berl Ger 1985.* agosto de 2012;43(7):545-54.
45. Dembowska E, Drozdziak A. Subepithelial connective tissue graft in the treatment of multiple gingival recession. *Oral Surg Oral Med Oral Pathol Oral Radiol Endod.* septiembre de 2007;104(3):e1-7.
46. Oliveira GHC, Muncinelli EAG. Efficacy of root surface biomodification in root coverage: a systematic review. *J Can Dent Assoc.* 2012;78:c122.
47. Kang J, Meng S, Li C, Luo Z, Guo S, Wu Y. Microsurgery for root coverage: A systematic review. *Pak J Med Sci.* octubre de 2015;31(5):1263-8.
48. Chambrone L, Tatakis DN. Periodontal soft tissue root coverage procedures: a systematic review from the AAP Regeneration Workshop. *J Periodontol.* febrero de 2015;86(2 Suppl):S8-51.


 34