



**FACULTAD DE CIENCIAS DE LA SALUD
CARRERA PROFESIONAL DE MEDICINA HUMANA**

**“HUNTINGTON JUVENIL Y FENOCOPIA INTRAFAMILIAR, A
PROPÓSITO DE DOS CASOS”**

Trabajo de investigación para optar el grado académico de:
BACHILLER EN MEDICINA HUMANA

Presentado por:

Midiam Diana Silva Bullon (0000-0003-0388-3788)

Brylianna Kimberly Toledo Pacheco (0000-0002-2896-7016)

Asesor:

Mario Reynaldo Cornejo Olivas (0000-0001-6313-5680)

Coinvestigadores:

Maryenela Illanes Manrique (0000-0002-3098-0981)

Diana Cubas Montecino (0000-0002-5192-3417)

Lima – Perú
2024

ACTA DE SUSTENTACIÓN

Lima, 30 de mayo del 2024

La Dra. Isabel Pinedo Torres, Responsable de Investigación para la carrera de MEDICINA HUMANA – PREGRADO.

A evaluado el trabajo de investigación titulado: **“HUNTINGTON JUVENIL Y FENOCOPIA INTRAFAMILIAR, A PROPÓSITO DE DOS CASOS”**

Presentado por las estudiantes **Silva Bullón Midiam Diana y Toledo Pacheco Brylianna Kimberly**

Para optar por el grado de **BACHILLER EN MEDICINA HUMANA**


Asesoradas por el **Med. Esp. Mario Cornejo Olivas**

Luego de haber evaluado el informe final de tesis y evaluado su desempeño en la sustentación, concluyen de manera unánime calificar a:

| | | | |
|---|--------------------------|------------------------------|-------------------------------|
| Tesisista: Silva Bullón Midiam Diana | | | Nota (en letras): 15 (quince) |
| Aprobado (x) | Aprobado - Muy buena () | Aprobado - Sobresaliente () | Desaprobado (.) |

| | | | |
|---|--------------------------|------------------------------|-------------------------------|
| Tesisista: Toledo Pacheco Brylianna Kimberly | | | Nota (en letras): 15 (quince) |
| Aprobado (x) | Aprobado - Muy buena () | Aprobado - Sobresaliente () | Desaprobado (.) |

Los miembros del jurado firman en señal de conformidad.



Med. Esp. Isabel Pinedo Torres
Responsable de Investigación



Med. Esp. Mario Cornejo Olivas
Asesor

UNIVERSIDAD CIENTÍFICA DEL SUR
DECLARACIÓN DE ORIGINALIDAD DE CONTENIDO DE INFORME FINAL DE
TRABAJO DE INVESTIGACIÓN

Lima, 08 de Julio del 2024

Señor, Carlos Zavalaga Reyes
Director General de Investigación, Desarrollo e Innovación
Universidad Científica del Sur
Presente. –

De nuestra consideración,


Yo, Midiam Diana Silva Bullón, y mi compañera Brylianna Kimberly Toledo Pacheco egresadas de la carrera de Medicina Humana de la Universidad Científica del Sur, en conjunto con el asesor de bachiller Mario Cornejo Olivas declaramos que este informe final de trabajo de investigación titulado: "HUNTINGTON JUVENIL Y FENOCOPIA INTRAFAMILIAR, A PROPÓSITO DE DOS CASOS", sustentado para obtener el grado de Bachiller es original.

Es decir, no contiene plagio parcial ni total, cuando se utilizó información de fuentes externas se reconoció la autoría mediante la adecuada citación y los resultados obtenidos son producto entero de nuestra investigación y no han sido falseados ni fabricados. Todo esto en cumplimiento del Código de ética en la investigación, Reglamento del Comité de Integridad Científica, Reglamento de Propiedad Intelectual, Normas y procedimientos de los trabajos de investigación para la obtención de títulos profesionales y grados académicos 14, que afirmamos conocer en su totalidad.

Por ello, en caso de identificarse alguna situación de plagio, falsificación o fabricación de resultados, nos allanamos al proceso de investigación que establezca la Universidad y las posibles sanciones que pudieran surgir. Firmamos en conformidad con lo declarado,



Midiam Diana Silva Bullón
72729448



Brylianna Kimberly Toledo Pacheco
78923132

A handwritten signature in black ink, appearing to read 'Mario', with a large, sweeping flourish at the end.

Mario Cornejo Olivas

40780424

INFORME DE REVISIÓN DE ORIGINALIDAD

Título del documento evaluado. Huntington juvenil y fenocopia intrafamiliar, a propósito de dos casos

Autores. Midiam Diana Silva Bullón; Brylianna Kimberly Toledo Pacheco

Mecanismo de revisión de originalidad. Evaluación con Turnitin (ID 2412602607).

Resultado de la evaluación. 3%

Revisado por. Magaly Kelly Guerrero Huaracallo.

Comentarios sobre la revisión. Filtros usados: excluir fuentes de menos de 12 palabras.

Huntington juvenil

INFORME DE ORIGINALIDAD



FUENTES PRIMARIAS

| | | |
|---|--|----|
| 1 | Y. Rodríguez-Agudelo, M. Chávez-Oliveros, A. Ochoa-Morales, L. Martínez-Ruano, A. Camacho-Molina, F. Paz-Rodríguez. "Psychological discomfort in carriers and non-carriers of the Huntington disease mutation and its relationship with disease burden", Neurología (English Edition), 2022 Publicación | 1% |
| 2 | www.consejomexicanodeneurociencias.org Fuente de Internet | 1% |
| 3 | Submitted to Ilerna Online Trabajo del estudiante | 1% |
| 4 | nyfpc.com Fuente de Internet | 1% |

ÍNDICE

| | |
|---|----|
| PRESENTACIÓN | 5 |
| 1.1) Autor corresponsal..... | 5 |
| 1.2) Financiamiento..... | 6 |
| 1.3) Conflicto de intereses..... | 6 |
| 1.4) Agradecimientos..... | 6 |
| RESUMEN | 7 |
| SUMMARY | 7 |
| INTRODUCCIÓN | 8 |
| CASO 1 | 9 |
| CASO 2 | 9 |
| 6.1) Figura 1 (Heredograma)..... | 11 |
| DISCUSIÓN | 12 |
| 7.1) Conclusiones..... | 13 |
| REFERENCIAS BIBLIOGRÁFICAS | 13 |

HUNTINGTON JUVENIL Y FENOCOPIA INTRAFAMILIAR, A PROPÓSITO DE DOS CASOS

JUVENILE HUNTINGTON AND INTRAFAMILY PHENOCOPY, ABOUT TWO CASES

Midiam Silva-Bullón* ^{1,2,a}, Brylianna Toledo-Pacheco*^{1,2,a}, Maryenela Illanes-Manrique ^{2,3,b}, Diana Cubas-Montecino ^{2,c}, Mario Cornejo-Olivas ^{2,d,e}.

1. Carrera de Medicina Humana, Universidad Científica del Sur, Lima, Perú.
2. Centro de Investigación Básica en Neurogenética, Instituto Nacional de Ciencias Neurológicas, Lima, Perú.
3. Atlantic Fellow for Equity in Brain Health at Global Brain Health Institute (GBHI) at University of California San Francisco, San Francisco, Estados Unidos

a. estudiante de medicina humana. b. médica psiquiatra. c. bióloga genetista
d. neurólogo e. neurogenetista *trabajo en proporciones iguales para primera autoría.

ORCIDs

Midiam Silva-Bullón <https://orcid.org/0000-0003-0388-3788>
Brylianna Toledo-Pacheco <https://orcid.org/0000-0002-2896-7016>
Maryenela Illanes-Manrique <https://orcid.org/0000-0002-3098-0981>
Diana Cubas-Montecino <https://orcid.org/0000-0002-5192-3417>
Mario Cornejo-Olivas <https://orcid.org/0000-0001-6313-5680>

Autor corresponsal

Midiam Diana Silva Bullón
Universidad Científica del Sur

Financiamiento

Trabajo autofinanciado por los autores con soporte académico de la Universidad Científica del Sur y apoyo logístico del Instituto Nacional de Ciencias Neurológicas.

Conflicto de intereses

Los autores declaramos no tener conflicto de intereses para esta publicación.

Agradecimientos

A los pacientes y su familia que motivaron y contribuyeron gentilmente con información para la realización de este trabajo.

RESUMEN

La Enfermedad de Huntington (EH) es una enfermedad familiar de mala progresión y existen otros trastornos que semejan los síntomas de esta enfermedad llamados fenocopias. Presentamos el caso de una familia con varias personas afectadas con un fenotipo compatible con la EH y fenocopia intrafamiliar. El caso índice cursa con una forma parkinsoniana de la EH de inicio juvenil. Sorprendentemente, uno de los hermanos presentó clínica similar a una EH, sin embargo, los estudios genéticos descartaron este diagnóstico, estableciendo una fenocopia de EH en una familia con EH. El caso índice tiene una evolución lentamente progresiva que además del parkinsonismo asocia síntomas neuropsiquiátricos, con respuesta mínima a tratamiento sintomático con psicofármacos. El hermano mayor, fenocopia, cursó con movimientos discinéticos cervicofaciales faciales severos, interrupción del pensamiento y cognición conservada, con respuesta moderada al tratamiento con antipsicóticos. En conclusión, la EH puede expresarse con fenotipos distintos dependiendo de la edad de inicio, y ello incluye formas atípicas de parkinsonismo en menores de 20 años. Asimismo, las fenocopias de Huntington pueden presentarse incluso dentro de una familia con Huntington confirmado como este caso.

PALABRAS CLAVE: Enfermedad de Huntington, Enfermedad de Huntington juvenil, fenocopia, Perú, Variante de Westphal.

SUMMARY

Huntington's disease (HD) is a familial disease with a poor progression and other disorders resemble the symptoms of this disease called phenocopies. These are two cases in a family affected with a phenotype compatible with Huntington's Disease (HD) and intrafamilial phenocopy. The index case presents with a parkinsonian form of HD of juvenile-onset. Surprisingly, one of the brothers presented a clinic like to HD, however, genetic studies ruled out this diagnosis, improving an HD phenocopy in a family with HD. The index case had a slowly progressive evolution that, in addition to parkinsonism, associated neuropsychiatric symptoms, with minimal response to symptomatic treatment with dopamine antagonists. The older brother (the phenocopy) presented with severe facial cervicofacial dyskinesic movements, thought disruption, and preserved cognition, with a moderate response to antipsychotic treatment. In conclusion, Huntington's disease can express itself with different phenotypes depending on the age of onset, including atypical forms of parkinsonism in those under 20 years of age. Likewise, Huntington's phenocopies can occur even within a family with confirmed Huntington's such as this case.

KEYWORDS: Huntington's disease, Juvenile Huntington's disease, Perú, phenocopy, Westphal variant.

INTRODUCCIÓN

La enfermedad de Huntington (EH) es un trastorno neurodegenerativo hereditario autosómico dominante caracterizado por una tríada de características motoras, cognitivas y psiquiátricas. La EH es causada por una expansión anormal del trinucleótido citosina-adenina-guanina (CAG) en una región del exón 1 en el gen *HTT* o gen de la huntingtina. Las personas que albergan de 40 a más repeticiones CAG eventualmente presentan síntomas de la enfermedad, y aquellas con 36 a 39 lo harán con una penetrancia reducida (1).

La EH tiene distribución mundial con variaciones geográficas, con una prevalencia mundial aproximada de 5,5 por cada 100 000 personas (2), por ello es considerada como una enfermedad rara o huérfana. En Perú, la población con un gran porcentaje de EH es Cañete, que podría ser la segunda población con EH más grande de América Latina y una de las más importantes a nivel mundial (3). La mayoría de las personas con EH desarrollan síntomas durante la edad adulta. La edad media de inicio de síntomas en la EH es de 40 años, en un rango de 2 a 79 años (4). Sin embargo, existen formas de inicio temprano de EH antes de los 20 años, denominándose como Enfermedad de Huntington de inicio juvenil (EHJ) o variante de Westphal(5). En 1883, Carl Friedrich Otto Westphal, describió a un paciente de 18 años con EH que presentaba una rigidez prominente (6). La EHJ representan alrededor del 6 % de todos los casos de EH a nivel mundial, generalmente se asocia con una expansión de CAG mayor a 60 repeticiones (7), aunque en Perú, algunos casos de EHJ puede presentarse una clínica significativa con un CAG menor a 60 repeticiones (8).

En la actualidad, no existen tratamientos curativos o modificadores para la EH (9), orientándose la atención médica al manejo de los síntomas, por ello se recomienda un manejo con enfoque multidisciplinario(4). En la última década, se han realizado nuevos enfoques sobre el desarrollo de la enfermedad y la prueba de terapias génicas dirigidos a los ácidos desoxirribonucleicos y ribonucleicos (ADN y ARN) y la proteína Huntingtina (HTT) (10,11).

Los casos con sospecha clínica de EH con un resultado molecular con el número de repeticiones del gen *HTT* en rangos normales (CAG menor a 36 repeticiones), se catalogaron como síndromes de fenocopia de EH o trastornos similares a EH representando alrededor del 1% de los casos con sospecha clínica de EH (12). Múltiples enfermedades genéticas cursan con fenocopias de la EH, como por ejemplo las enfermedades similares a Huntington (HDL, por sus siglas en inglés) tipo 1,2 y 4, siendo HDL-2 la fenocopia más frecuente en América del Sur (13). Presentan características cognitivas, psiquiátricas y motoras similares a EH y es de herencia autosómica dominante causada por el gen *JPH3*. Identificar la base genética de las fenocopias EH es fundamental para poder determinar estrategias terapéuticas y proporcionar asesoramiento genético para estas personas y sus familias.

Presentamos dos hermanos con movimientos involuntarios y problemas del comportamiento, uno con diagnóstico definitivo de EH (individuo III-5) y el otro como fenocopia intrafamiliar

(individuo III-2). El padre de ambos hermanos tiene antecedente de hábito aparentemente alcohólico, con múltiples parejas, conducta violenta hacia su familia y crianza muy estricta. El padre falleció cuando el paciente (individuo III2) tenía 12 años. Esta publicación tiene como objetivo reportar las diferentes presentaciones de una enfermedad rara como la EH, haciendo hincapié en las características clínicas de la EHJ, las fenocopias en la EH, la importancia del diagnóstico molecular en casos clínicos que resultan fenocopias en la EH en una misma familia.

CASO 1 (individuo III5 , figura 1)

Mujer de 30 años, soltera, secundaria incompleta, natural de la sierra central. Inicia enfermedad a los 15 años con lentitud progresiva en los movimientos voluntarios, inquietud psicomotriz nocturna, aislamiento, labilidad emocional y obstinación. Se añaden dificultad para articular palabras, episodios de alucinaciones y lenguaje incoherente, que incluso ameritaron evaluación psiquiátrica en hospital de su localidad y otro especializado en salud mental en Lima, recibiendo como tratamiento farmacológico risperidona.

Al examen neurológico inicial a los 21 años, se aprecia bradicinesia global con rigidez bilateral y axial, hipomimia moderada, incoordinación de manos y pies, tics vocales, movimientos de seguimiento ocular lentos, latencia incrementada de sacádicos y alteraciones cognitivas. En la Escala Unificada de Valoración de la Enfermedad de Huntington, segmento motor (UHDRS III): 12 puntos; Mini-mental State Examination (MMSE): 12 puntos; Escala de la evaluación cognitiva de Montreal (MoCA) : 13 puntos y estudio genético del gen *HTT*: 50/25 repeticiones CAG .

Recibió tratamiento farmacológico con risperidona 2 mg/día y alprazolam 0.5 mg/día con buena adherencia y sin efectos secundarios destacables. Tuvo seguimiento regular por aproximadamente seis años con evolución tórpida con parkinsonismo rígido-acinético moderado. Según evaluación, aproximadamente 10 años después de la primera atención se encuentra parcialmente dependiente, caídas poco frecuentes, producción verbal mínima y compromiso cognitivo.

CASO 2 (individuo III2, figura 1)

Varón de 39 años, soltero, superior incompleto, natural de sierra central. Inicia enfermedad a los 20 años aproximadamente con cambios de comportamiento, ideas delusivas y alucinaciones auditivas, recibiendo tratamiento en la especialidad de psiquiatría en hospital de su localidad y otro especializado en salud mental en Lima, con el diagnóstico de esquizofrenia e indicación de medicación con antipsicóticos y otros fármacos como benzodiacepinas, estabilizadores del ánimo y anticolinérgicos, con respuesta fluctuante al tratamiento a lo largo de los años. A los 29 años, presentó episodio de parpadeo constante referido a ardor, tics faciales, mordedura, inquietud a predominio nocturno e irritabilidad. Antecedentes personales de importancia: convulsión con fiebre a los 7 años, impulso sexual incrementado desde los 12 años aproximadamente, atención en instituto especializado de neurología para descartar epilepsia a los 15 años, 2 denuncias por hostigamiento sexual a mujeres, acudía a prostíbulos desde los 18 años y ha tenido relaciones homosexuales. Intento suicida a los 26 años. Labores ocasionales por periodos cortos en tareas sencillas, como recolección de café en una granja.

A los 30 años, presenta movimientos anormales “tipo sacudida” en extremidades y tics en el rostro, incoordinación de manos y pies e inestabilidad de la marcha, conducta desorganizada como encender y apagar la luz en forma repetida, risas inmotivadas, y conducta agresiva hacia familiares, especialmente agresión física contra su hermana (Individuo III5). Se le añadió valproato de sodio 500mg/día por sospecha de crisis epilépticas vs. pseudocrisis, y biperideno 4mg/día para prevención de síntomas secundarios. Posteriormente se modificó el tratamiento farmacológico y se indica risperidona y clonazepam, llegando a dosis de 5mg/día y 1.5mg/día respectivamente en consultas de seguimiento subsecuentes. Recibió ciclos cortos de otros antipsicóticos como clorpromacina, olanzapina y quetiapina sin mejoría significativa.

Al examen neurológico inicial, realizado a los 30 años, se aprecia disfagia/disartria, tics vocales, movimientos coreicos en rostro y miembros superiores de tipo constante y de poca amplitud, movimientos distónicos cervicales con desviación del cuello hacia al izquierda y de tronco, rigidez en miembros superiores a predominio derecho. En UHDRS III:13 puntos, en el MMSE: 25 puntos y MoCA: 19 puntos. Estudio genético inicial en el gen *HTT*, fue informado como NO informativo por presencia de alelo único en el gen; un estudio genético posterior mediante Repeat primed Polymerase Chain Reaction (RP-PCR) confirmó el genotipo de 15/15 repeticiones CAG en el gen *HTT*, siendo negativo para EH. La evaluación psiquiátrica realizada a los 33 años, describe paciente con lentitud motora, movimientos distónicos e involuntarios generalizados, lenguaje tono adecuado, ánimo aplanado, orientado en 3 esferas, delusiones autorreferencial y de contenido sexual, significados adventicios, alucinaciones auditivas, tendencia a la irritabilidad, desinhibición sexual, comportamiento sexual inadecuado orientado hacia mujeres y agresividad, sin conciencia de enfermedad.

Tuvo seguimiento regular por aproximadamente seis años con mala respuesta al tratamiento de los movimientos involuntarios y distonía cervical, pero con preservación de las funciones cognitivas. Según evaluación, 9 años con 10 meses después de la primera atención se encuentra lúcido, remembranza del pasado, leve disartria, movimientos involuntarios y distonía severa a predominio cervical y miembros superiores. En opinión del familiar responsable, hay control parcial de los trastornos del comportamiento y muy poco control de los movimientos involuntarios.

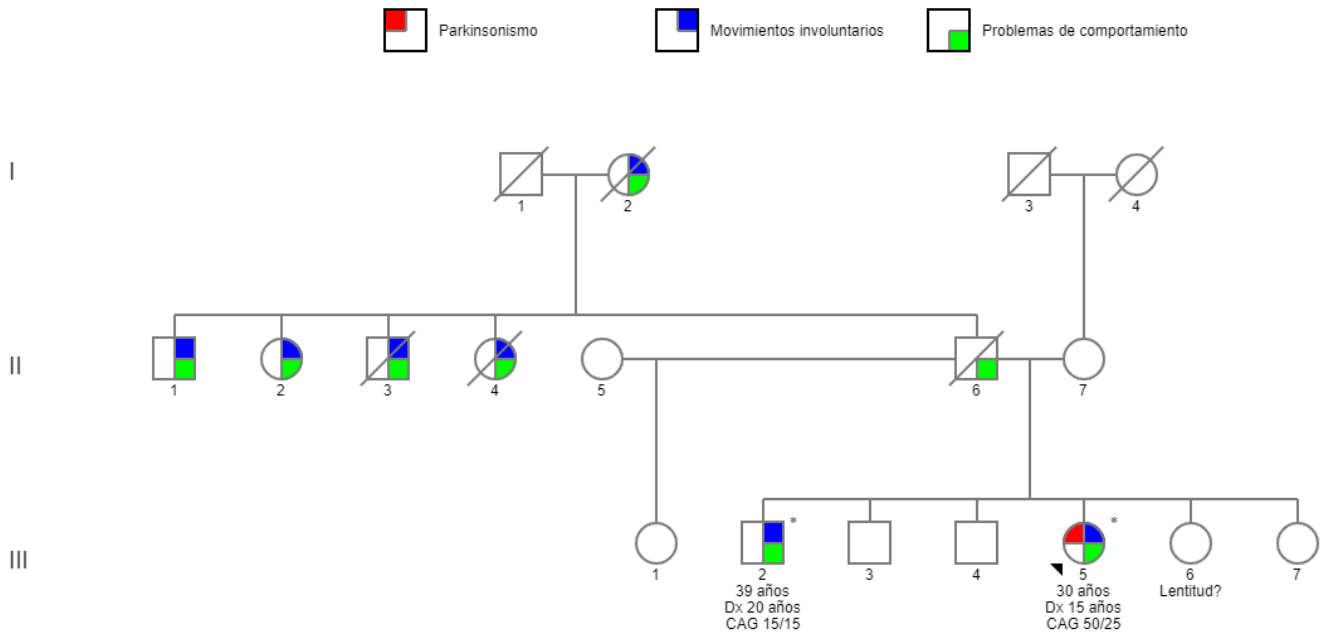


Figura 1. Heredograma. En la probando (flecha, III5) y su hermano (III2) se muestra la edad del diagnóstico (Dx) y el genotipo identificado para el gen *HTT*. El (*) identifica los individuos que cuentan con estudio genético para el gen *HTT*.

DISCUSIÓN

Presentamos una familia con varias personas con un fenotipo compatible con la Enfermedad de Huntington. El estudio genético confirmó el diagnóstico de EH en la probando (individuo III-5). Sorprendentemente, el hermano (individuo III-2) con sospecha clínica de EH tuvo resultado genético negativo para la EH, por ello se determina que es una fenocopia de EH.

La probando (III-5) con EHJ, desde los 15 años cursa con un parkinsonismo bilateral y simétrico de predominio rígido-acinético asociado a cambios progresivos de comportamiento, fenotipo compatible con la variante de Westphal de EH. Esta variante es más frecuentemente vista en individuos que inician síntomas antes de los 21 años (14). El genotipo de la probando es 50/25 repeticiones de CAG y se presenta con una forma temprana de la enfermedad, concordante con lo descrito en la literatura que mencionan que a más repeticiones la enfermedad se presenta en edades más tempranas, fenómeno conocido como anticipación génica (15). Tomando en cuenta la historia familiar (Figura 1), la transmisión sería de línea paterna, consistente con lo reportado en la literatura donde alrededor del 80% de las personas con EHJ heredan la expansión vía patrilineal (16). Se postula que el parkinsonismo en EHJ ocurriría porque las personas se encuentran en plena maduración cerebral postnatal, lo cuál causa una pérdida de volúmen neoestriada progresiva del putamen y núcleo caudado, y un neurodesarrollo anormal como retraso del desarrollo dando como resultado características clínicas relacionadas a estos (17).

El diagnóstico genético negativo de EH en el hermano (III-2) fue tardío, debido a que la técnica que utilizaron inicialmente, no diferenciaba el homoalelismo y la presencia de un genotipo con alelo de expansiones grandes no visible (mayor a 40 repeticiones CAG), por lo que se asumió que era un caso probable de expansión grande dado que era hermano de un caso ya diagnosticado con EH. El diagnóstico genético negativo definitivo se produjo luego de un segundo análisis con RP-PCR que determinó homoalelismo en el gen *HTT* con 15 repeticiones. El cuadro clínico motor se inició antes de los 30 años, posteriormente movimientos coreicos generalizados, en ausencia de alelos en rango EH, podrían ser compatibles con otras enfermedades o fenocopias, aunque no se puede descartar la coexistencia de otras variantes genéticas asociadas como HDL2, entre otras, que no fueron analizadas en este caso. La aparición de movimientos involuntarios con alteración cognitiva inicial que no progresa en el tiempo, podría estar más en relación con efectos adversos tipo discinesia tardía de los neurolépticos que recibió por varios años. Habitualmente, los trastornos del movimiento en personas con tratamiento psiquiátrico son producidos por medicamentos antipsicóticos bloqueadores de los receptores de dopamina D2, causando trastornos de aparición aguda: reacciones distónicas, parkinsonismo de aparición no aguda y los síndromes tardíos (18).

Las conductas de desinhibición sexual a edad temprana, conducta hipersexual e incluso los intentos de agresión sexual pueden indicarnos la presencia de un trastorno psiquiátrico a edad temprana, pudiendo diagnosticarse como un trastorno parafílico e hipersexualidad. Siendo estos diagnósticos más frecuente en varones con inicio en la adolescencia. Usualmente se da el

diagnóstico de uno o más trastornos parafílicos, además de comorbilidades psiquiátricas como psicosis (19). Los trastornos parafílicos e hipersexualidad pueden ser parte de una enfermedad neurológica, sea dada por una lesión cortical o subcortical del cerebro. Sin embargo en este caso los síntomas de la conducta sexual anteceden al desarrollo de los primeros síntomas psicóticos (20,21). En el caso de las psicosis es posible considerar un diagnóstico de esquizofrenia, que de acuerdo con el Manual diagnóstico y estadístico de los trastornos mentales (DSM-5)(22), el individuo (III-2) cumple con la presencia de síntomas compatibles como delusiones, alucinaciones, conducta desorganizada, disminución de la motivación (apatía), así como la alteración significativa de su funcionamiento en sus relaciones interpersonales, laborales o de autocuidado. Considerando la sospecha de crisis epilépticas, los síntomas psiquiátricos y motores no podemos descartar la coexistencia de una enfermedad neurodegenerativa, incluyendo los síndromes “Huntington-like” que no han sido descartados sistemáticamente en este individuo.

El seguimiento continuo de ambos hermanos fue por lo menos durante seis años. La evolución de la probando ha sido desfavorable, y la del hermano ha sido estacionaria con control parcial de los movimientos involuntarios y síntomas psiquiátricos; sin embargo, desde el inicio de la pandemia el tratamiento ha sido irregular y se perdió comunicación con ambos pacientes. No están claros los primeros síntomas que tuvo el individuo (III-2) catalogado con fenocopia que motivaron que esté en un hospital psiquiátrico, además no se ha logrado realizar la prueba genética en los demás miembros afectados de la familia.

En conclusión, la enfermedad de Huntington puede expresarse con fenotipos distintos dependiendo de la edad de inicio, y ello incluye formas atípicas de parkinsonismo en menores de 20 años. Asimismo, las fenocopias de Huntington pueden presentarse incluso dentro de una familia con Huntington confirmado como ocurrió en este caso. Se recomienda que cada caso dentro de una familia tenga una evaluación completa con estudio genético independiente que además de un diagnóstico definitivo permita un asesoramiento y seguimiento adecuado para cada miembro afectado.

REFERENCIAS BIBLIOGRÁFICAS

1. Trottier Y, Biancalana V, Mandel JL. Instability of CAG repeats in Huntington’s disease: relation to parental transmission and age of onset. *J Med Genet.* mayo de 1994;31(5):377-82.
2. Baig SS, Strong M, Quarrell OW. The global prevalence of Huntington’s disease: a systematic review and discussion. *Neurodegener Dis Manag.* agosto de 2016;6(4):331-43.
3. Torres LM, Mendoza NMP, Cuentas M. High prevalence of Huntington’s disease in Cañete - Perú. *Tech Neurosurg Neurol* 2020;3(5): 1-5.
4. Testa CM, Jankovic J. Huntington disease: A quarter century of progress since the gene discovery. *J Neurol Sci.* 15 de enero de 2019;396:52-68.
5. Nance MA, Myers RH. Juvenile onset Huntington’s disease--clinical and research perspectives. *Ment Retard Dev Disabil Res Rev.* 2001;7(3):153-7.
6. Stoker TB, Mason SL, Greenland JC, Holden ST, Santini H, Barker RA. Huntington’s

- disease: diagnosis and management. *Pract Neurol*. febrero de 2022;22(1):32-41.
7. Quarrell OWJ, Brewer HM, Squitieri F, Barker RA, Nance MA, Landwehrmeyer GB, editores. Copyright Page. En: *Juvenile Huntington's Disease: and other trinucleotide repeat disorders* [Internet]. Oxford University Press; 2009 [citado 25 de junio de 2023]. p. 0. Disponible en: <https://doi.org/10.1093/med/9780199236121.002.0003>
 8. Vishnevetsky A, Cornejo-Olivas M, Sarapura-Castro E, Inca-Martinez M, Rabinowitz D, Milla-Neyra K, et al. Juvenile-Onset Huntington's Disease in Peru: A Case Series of 32 Patients. *Mov Disord Clin Pract*. febrero de 2023;10(2):238-47.
 9. Quarrell OWJ, Nance MA, Nopoulos P, Paulsen JS, Smith JA, Squitieri F. Managing juvenile Huntington's disease. *Neurodegener Dis Manag*. 1 de junio de 2013;3(3).
 10. Tabrizi SJ, Ghosh R, Leavitt BR. Huntingtin Lowering Strategies for Disease Modification in Huntington's Disease. *Neuron*. 6 de marzo de 2019;101(5):801-19.
 11. Wild EJ, Tabrizi SJ. Therapies targeting DNA and RNA in Huntington's disease. *Lancet Neurol*. octubre de 2017;16(10):837-47.
 12. Andrew SE, Goldberg YP, Kremer B, Squitieri F, Theilmann J, Zeisler J, et al. Huntington disease without CAG expansion: phenocopies or errors in assignment? *Am J Hum Genet*. mayo de 1994;54(5):852-63.
 13. Walker RH, Gatto EM, Bustamante ML, Bernal-Pacheco O, Cardoso F, Castilhos RM, et al. Huntington's disease-like disorders in Latin America and the Caribbean. *Parkinsonism Relat Disord*. agosto de 2018;53:10-20.
 14. Niemann N, Jankovic J. Juvenile parkinsonism: Differential diagnosis, genetics, and treatment. *Parkinsonism Relat Disord*. octubre de 2019;67:74-89.
 15. Aldred MA, Morrell NW. Waiting in Anticipation. *Am J Respir Crit Care Med*. 1 de noviembre de 2012;186(9):820-1.
 16. Fusilli C, Migliore S, Mazza T, Consoli F, De Luca A, Barbagallo G, et al. Biological and clinical manifestations of juvenile Huntington's disease: a retrospective analysis. *Lancet Neurol*. noviembre de 2018;17(11):986-93.
 17. Bakels HS, Roos RAC, van Roon-Mom WMC, de Bot ST. Juvenile-Onset Huntington Disease Pathophysiology and Neurodevelopment: A Review. *Mov Disord*. enero de 2022;37(1):16-24.
 18. Friedman JH. Movement disorders induced by psychiatric drugs that do not block dopamine receptors. *Parkinsonism Relat Disord*. octubre de 2020;79:60-4.
 19. Soldati L, Bianchi-Demicheli F, Schockaert P, Köhl J, Bolmont M, Hasler R, et al. Association of ADHD and hypersexuality and paraphilias. *Psychiatry Res*. enero de 2021;295:113638.
 20. Holoyda BJ, Kellaher DC. The Biological Treatment of Paraphilic Disorders: an Updated Review. *Curr Psychiatry Rep*. febrero de 2016;18(2):19.
 21. Béreau M. Hypersexuality in Neurological Disorders: From Disinhibition to Impulsivity. *Front Neurol Neurosci*. 2018;41:71-6.
 22. American Psychiatric Association APA. Biblioteca Hernán Malo González de la Universidad del Azuay. Biblioteca Hernán Malo González; 2014 [citado 2 de marzo de 2023]. *DSM-5: manual diagnóstico y estadístico de los trastornos mentales*. Disponible en: <https://biblioteca.uazuay.edu.ec/buscar/item/75703>

**COMITÉ INSTITUCIONAL DE ÉTICA EN
INVESTIGACIÓN**



CONSTANCIA N° 046-CIEI-CIENTÍFICA-2023

El presidente del Comité Institucional de Ética en Investigación de la Universidad Científica del Sur (CIEI-CIENTÍFICA) da constancia que el proyecto de investigación, cuyos datos se registran a continuación, ha sido aprobado por el CIEI-CIENTÍFICA.

Código de registro: **005-2023-PREB15**

Título: **Huntington juvenil y fenocopia intrafamiliar, a propósito de un caso**

Investigador(a): **Midiam Silva Bullón; Brylianna Toledo Pacheco**

La aprobación del proyecto de investigación implica que el documento presentado a evaluación cumple con los lineamientos de Universidad en materia de investigación y ética, los cuales se sustentan en la normativa internacional vigente. Adicionalmente, en el contexto de la pandemia de enfermedad por COVID-19, le recomendamos cumplir con las normas publicadas por el estado peruano (accesos, medidas de bioseguridad, etc.) y tener los permisos de las instituciones en las que realizará el estudio antes de ejecutarlo.

En tal sentido, esta aprobación carecerá de valor si es que el proyecto de investigación arriba indicado es modificado de cualquier forma. Toda enmienda, añadido, eliminación o eventualidad (eventos adversos, etc.) posterior a la fecha de aprobación debe ser reportado al CIEI-CIENTÍFICA.

La vigencia de la aprobación de este documento es de dieciocho (18) meses (hasta el 23 de agosto del 2024), periodo en el que puede desarrollarse el proyecto. Cualquier trámite para su renovación deberá ser enviado antes del término de la vigencia de este documento, debiendo suspenderse todo desarrollo hasta que la renovación sea aprobada.

Villa El Salvador, 24 de febrero de 2023



Mg. Cinthya Ruth Chipana Herquinio
Presidente
Comité Institucional de Ética en Investigación