



FACULTAD DE CIENCIAS DE LA SALUD
CARRERA PROFESIONAL DE ESTOMATOLOGÍA

**“CAMBIOS DE LA POSICIÓN E INCLINACIÓN DEL INCISIVO
SUPERIOR Y DEL LABIO SUPERIOR POST-TRATAMIENTO DE
ORTODONCIA: REPORTE DE CASOS”**

Tesis para optar el Título de:

**SEGUNDA ESPECIALIDAD EN ORTODONCIA Y ORTOPEDIA
MAXILAR**

Presentado por:

Alicia Chacón Moreno (0000-0003-3841-6418)

Asesora:

Nelly Erlinda Huasco Huarcaya (0000-0003-2382-681X)

Lima – Perú

2023



FACULTAD DE CIENCIAS DE LA SALUD
CARRERA PROFESIONAL DE ESTOMATOLOGÍA

**“CAMBIOS DE LA POSICIÓN E INCLINACIÓN DEL INCISIVO
SUPERIOR Y DEL LABIO SUPERIOR POST-TRATAMIENTO DE
ORTODONCIA: REPORTE DE CASOS”**

Tesis para optar el Título de:

**SEGUNDA ESPECIALIDAD EN ORTODONCIA Y ORTOPEDIA
MAXILAR**

Presentado por:

Alicia Chacón Moreno (0000-0003-3841-6418)

Asesora:

Nelly Erlinda Huasco Huarcaya (0000-0003-2382-681X)

Lima – Perú

2023

ACTA DE SUSTENTACIÓN DE TESIS

Lima, 01 de setiembre del 2023.

Los integrantes del Jurado de tesis:

Presidente: Mg. Esp. GISELLA ROXANA GUTIERREZ TAPIA
Miembro: Mg. Esp. CARLOS IGNASIO TISNADO FLORIAN
Miembro: Mg. Esp. GUSTAVO ADOLFO WATANABE KANNO

Se reúnen para evaluar la tesis titulada: "CAMBIOS DE LA POSICION E INCLINACION DEL INCISIVO SUPERIOR Y DEL LABIO SUPERIOR POST-TRATAMIENTO DE ORTODONCIA: REPORTE DE CASOS"

Presentada por la tesista:

- ALICIA CHACÓN MORENO DNI: 42762536

Para optar el Título Profesional de Posgrado-Segunda Especialidad en Ortodoncia y Ortopedia Maxilar

Asesorada por: C.D. ESP. NELLY ERLINDA HUASCO HUARCAYA

Luego de haber evaluado el informe final de tesis y evaluado el desempeño del estudiante de la Carrera de Estomatología en la sustentación, se concluyen de:

Manera unánime (X)

Por mayoría ()


Calificar a:

Tesista: ALICIA CHACÓN MORENO	Nota (en letras): 17 (Diecisiete)		
Aprobado ()	Aprobado - Muy buena (X)	Aprobado - Sobresaliente ()	Desaprobado ()


Los miembros del jurado firman en señal de conformidad.



Mg. Esp. Gissella Roxana Gutierrez Tapia
Presidente(a) del Jurado
DNI.06806243



Mg. Esp. GUSTAVO ADOLFO WATANABE KANNO
Miembro 2
DNI. 40230501



Mg. Esp. CARLOS IGNACIO TISNADO FLORIAN
Miembro 1
DNI.07755451



ESP. NELLY ERLINDA HUASCO HUARCAYA
Asesor(a)
DNI. 25573017

UNIVERSIDAD CIENTÍFICA DEL SUR
POSGRADO ESTOMATOLOGÍA
**INDICAR EL TÍTULO DE SEGUNDA ESPECIALIDAD O GRADO ACADÉMICO A OPTAR
DECLARACIÓN DE ORIGINALIDAD DE CONTENIDO DE INFORME FINAL DE TESIS¹³**

Lima, 11 de setiembre Del 2023

Señor:

Carlos Zavalaga Reyes

**Director General de Investigación, Desarrollo e Innovación
Universidad Científica del Sur**

Presente.-

De nuestra consideración,

Yo: **Alicia Chacón Moreno** egresada del Posgrado Estomatología de la Universidad Científica del Sur, en conjunto con la asesora de tesis, **Nelly Erlinda Huasco Huarcaya**, declaramos que este informe final de tesis/trabajo de investigación titulado: "CAMBIOS DE LA POSICION E INCLINACION DEL INCISIVO SUPERIOR Y DEL LABIO SUPERIOR POST-TRATAMIENTO DE ORTODONCIA: REPORTE DE CASOS", sustentado para obtener el título de **Segunda Especialidad en Ortodoncia y Ortopedia maxilar**, es original.

Es decir, no contiene plagio parcial ni total, cuando se utilizó información de fuentes externas se reconoció la autoría mediante la adecuada citación y los resultados obtenidos son producto entero de mi (nuestra) investigación y no han sido falseados ni fabricados. Todo esto en cumplimiento del Código de ética en la investigación, Reglamento del Comité de Integridad Científica, Reglamento de Propiedad Intelectual, Normas y procedimientos de los trabajos de investigación para la obtención de títulos profesionales y grados académicos¹⁴, que afirmamos conocer en su totalidad.

Por ello, en caso de identificarse alguna situación de plagio, falsificación o fabricación de resultados, nos allanamos al proceso de investigación que establezca la Universidad y las posibles sanciones que pudieran surgir.

Firmamos en conformidad con lo declarado,

ALICIA CHACÓN MORENO (TESISTA)
DNI: 42762536

NELLY ERLINDA HUASCO HUARCAYA (ASESOR/ASESORA)
DNI: 25573017

¹³ En conformidad con la Resolución del Consejo Directivo N° 084-SUNEDU/CD

¹⁴ Los documentos están en: <https://investigacion.cientifica.edu.pe/reglamentos/>

INFORME DE REVISIÓN DE ORIGINALIDAD

Título del documento evaluado. Cambios de la posición e inclinación del incisivo superior y del labio superior post-tratamiento de ortodoncia: reporte de casos

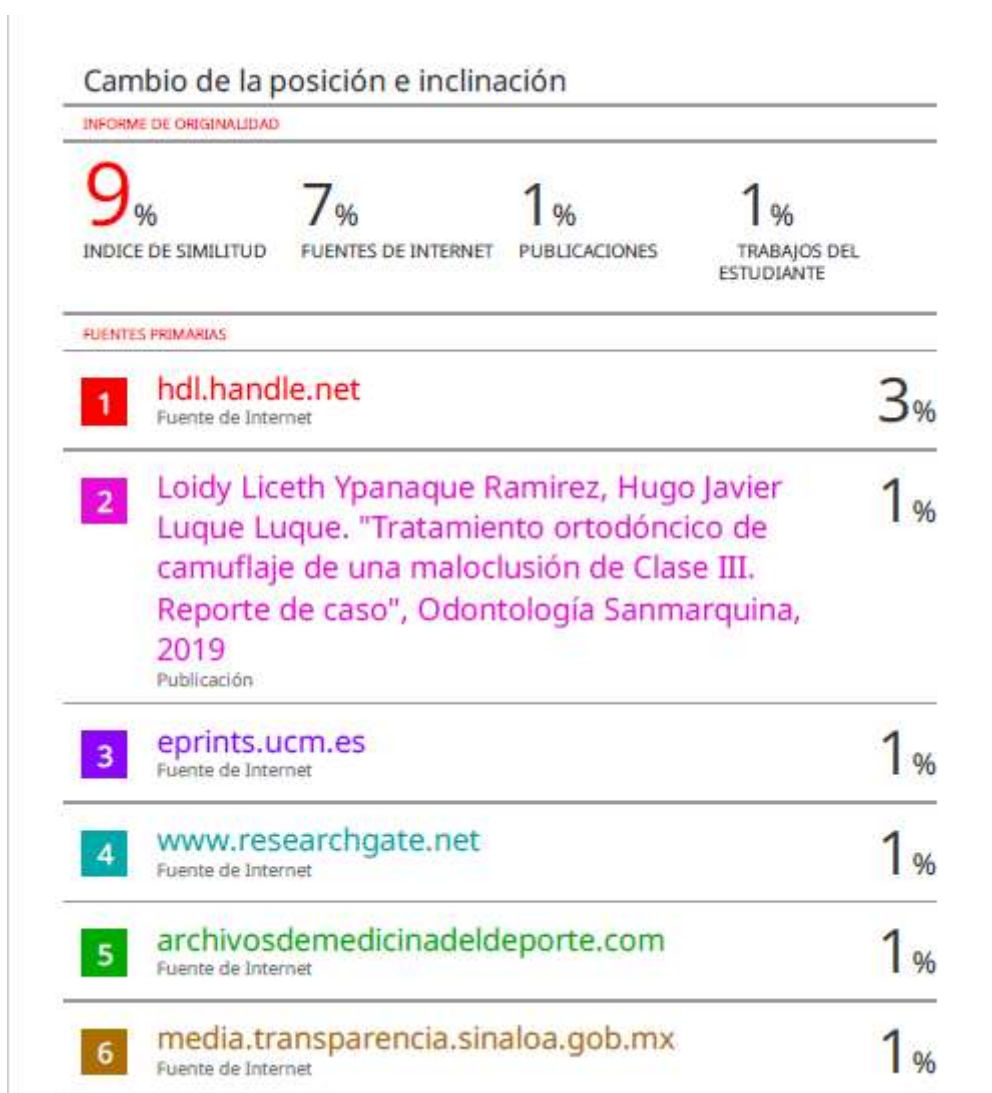Autores. Alicia Chacon Moreno.

Mecanismo de revisión de originalidad. Evaluación con Turnitin (ID 2277594092).

Resultado de la evaluación. 9%

Revisado por. Magaly Kelly Guerrero Huaracallo.

Comentarios sobre la revisión. Filtros usados: excluir fuentes de menos de 12 palabras.



DEDICATORIA

A Dios y mi familia por estar siempre a mi lado en cada paso.

AGRADECIMIENTOS

A la Dra. Nelly Erlinda Huasco Huarcaya por su permanente orientación y ayuda durante todo el proceso de realización de la tesis.

A la Dra. Patricia Vidal Manyari y mis compañeros Walter Olazábal, Jimena Ramírez, Carolina Zorrilla y Ruth Ramírez por facilitarme su ayuda en la búsqueda de información para el desarrollo y culminación de la tesis.

ÍNDICE

	Pág.
Título	1
Resumen	2
Abstract	3
<i>Versión en inglés</i>	
I. Introduction	4
II. Materials and methods	5
III. Clinical cases	6
IV. Discussion	9
V. Conclusions	10
VI. Tables and figures	11
<i>Versión en español</i>	
I. Introducción	15
II. Materiales y métodos	16
III. Casos clínicos	17
IV. Discusión	20
V. Conclusiones	21
VI. Tablas y figuras	22
VII. Referencias bibliográficas	26
VIII. Anexos	28

REPORTE DE CASOS ENVIADO A PUBLICAR**TÍTULO EN ESPAÑOL**

«CAMBIOS DE LA POSICIÓN E INCLINACIÓN DEL INCISIVO SUPERIOR Y DEL LABIO SUPERIOR POST-TRATAMIENTO DE ORTODONCIA: REPORTE DE CASOS»

TÍTULO EN INGLÉS

“CHANGES IN THE POSITION AND INCLINATION OF THE UPPER INCISOR AND UPPER LIP POST-ORTHODONTIC TREATMENT: CASE REPORTS”

Chacón-Moreno, Alicia ¹ , Huasco-Huarcaya, Nelly ² 

1. Orthodontics Division, Stomatology Career, Universidad Científica del Sur, Lima Perú.
2. Professor at the Graduate School, Specialty in Orthodontics and Maxillary Orthopedics, Universidad Científica del Sur, Lima Perú.

Correspondencia: Alicia Chacón Moreno

Correo: 100069463@cientifica.edu.pe

Conflictos de interés: Los autores declaran no tener algún conflicto de interés.

RESUMEN

Objetivo: Determinar los cambios de la posición e inclinación del incisivo superior y del labio superior postratamiento de ortodoncia de una serie de 3 casos clínicos.

Materiales y Métodos: Los 3 casos clínicos reportados corresponden a pacientes adultos los cuales fueron tratados con ortodoncia fija y exodoncias de premolares. Se realizaron las mediciones de la posición del incisivo superior (PIS), la inclinación del incisivo superior (IIS), la posición del labio superior (PLS) y la inclinación del labio superior (ILS) en las radiografías cefalométricas del pretratamiento y postratamiento para la evaluación de los cambios.

Resultados: En el caso 1 se halló una variación de -1 mm tanto para la PIS y la PLS, así como una variación de la IIS y la ILS, aunque en diferente magnitud. El caso 2 presentó una variación de 2 mm en la IIS con cambios mínimos en el labio superior (Δ PLS = 0 mm y Δ ILS = -0,5 mm) y en el caso 3 se obtuvo una variación de 2 mm tanto para IIS y la ILS.

Conclusiones: Los resultados obtenidos en el presente reporte de casos nos muestran una amplia variabilidad, por lo cual es imposible predecir con precisión los cambios en tejidos blandos como respuesta del movimiento dentario.

Significación clínica: La predicción de cambios producto del movimiento dentario en los tejidos blandos es fundamental durante la fase inicial de planificación del tratamiento de ortodoncia.

Palabras claves: Incisivo superior, Labio superior, Tejido blando, Movimiento dentario, Ortodoncia.

ABSTRACT

Objective: Determine the changes in the position and inclination of the upper incisor and upper lip after orthodontic treatment in a series of 3 clinical cases.

Materials and Methods: The 3 reported clinical cases correspond to adult patients who were treated with fixed orthodontics and premolar extractions.

Measurements of upper incisor position (UIP), upper incisor inclination (UII), upper lip position (ULP), and upper lip inclination (ULI) were performed on pre-treatment and post-treatment cephalometric radiographs for assessment of changes.

Results: In the first case a variation of -1 mm was found for both the UIP and the ULP, as well as a variation of the UII and the ULI, although in different magnitude. Case 2 presented a 2 mm variation in the UII with minimal changes in the upper lip (Δ ULP = 0 mm and Δ ULI = -0.5 mm) and in case 3 a 2 mm variation was obtained for both IIS and ILS.

Conclusions: The results obtained in this case reports show us a wide variability, so it is impossible to accurately predict changes in soft tissues as a response to tooth movement.

Clinical significance: Predicting tooth movement changes in soft tissues is critical during the initial planning phase of orthodontic treatment.

Key words: Upper incisor, Upper lip, Soft tissue, Tooth movement, Orthodontics.

VERSIÓN EN INGLÉS

I. INTRODUCTION

Dental malocclusions (MO) represent one of the most frequent dental alterations ^(1,2). Today within the goals of orthodontic treatment in addition to the establishment of ideal skeletal and dental relationships is considered facial aesthetics due to the high aesthetic expectations of patients. ⁽³⁻⁶⁾

The biomechanics use in orthodontic treatment can generate changes in the underlying soft tissue, so the possibility of predicting these changes is of paramount importance. ⁽⁷⁻⁹⁾

Some research results suggest that tooth movement may not have a proportional effect on the profile contour and that soft tissues can sustain themselves ⁽¹⁰⁻¹²⁾. On the other hand, there are studies that mention factors that can generate a variation in the final disposition of the soft tissues. Some of them are the position and inclination of the upper incisor, which means that tooth movement in some direction can have an influence on the position and inclination of the upper lip. ⁽¹³⁻¹⁵⁾

The Published studies showed results as substantial soft tissue changes in orthodontic treatments performed with premolar extractions, obtaining results with predictable aesthetic improvements in patients with initial diagnosis of protrusion. ⁽¹⁶⁻¹⁹⁾ However, a 2018 study aimed to determine soft tissue changes following orthodontic treatment with and without premolar extractions had similar results in both groups. ⁽²⁰⁾

The aim of this work was to determine the changes in the position and inclination of the upper incisor and upper lip after orthodontic treatment presented in the following case reports.

II. MATERIALS AND METHODS

The three reported clinical cases correspond to adult patients who were treated at the Dental Clinic of the Universidad Científica del Sur in Lima, Peru by different operators, diagnosed with different types of malocclusions which were treated with fixed orthodontics for a minimum period of 2 years and whose treatment plan estimated the performance of premolar extractions. None had any relevant medical history.

At the end of the orthodontic treatment, the measurements were made corresponding to four radiological characteristics such as the PIS (perpendicular distance between the incisal edge of the central incisor superior to the NA plane), the IIS (angle formed by the major axis of the upper central incisor and by the NA plane), the PLS (perpendicular distance in millimeters between the upper lip and the Spradley line) and the ILS (angle formed by the tangent of the upper lip and the N-PERP trace) both in the cephalometric radiographs of the pre-treatment and post-treatment for subsequent evaluation of the changes that occurred. Informed consent was provided by the patient for publication purposes. The study was reviewed and approved by the Research Ethics Committee of the Universidad Científica del Sur (POS-95-2022-00497).

III. CLINICAL CASES

CLINICAL CASE 1

A Female patient of 22 years who was attended in the clinic for orthodontic consultation, with the main reason: "I want to align my canines". The extraoral examination revealed to be a mesofacial patient, with a convex profile and competent lips (**Fig. 1A**). The intraoral examination is classified as a class III MO, with presence of dental crowding, midline deviation and clinical absence of tooth 27 (**Fig. 1B**) The presence of impacted tooth 27 was confirmed on the panoramic radiograph (**Fig. 1C**). According to the cephalometric radiography the patient is classified with a Class I skeletal pattern presenting a BNA of 2° (**Fig. 1D**). Within the objectives, the following points were considered to be corrected: MO class III, impaction of tooth 27, multiple gyroversions and deviation from the midline. The management of orthodontic treatment was carried out in 3 phases: The first phase involved tooth extractions 15, 25, 35 and 45 followed by alignment and leveling. The second phase of treatment was directed to perform space closure. The last phase was the completion phase and was aimed to improve the intercuspation. At the end of the treatment the extraoral examination was performed and her initial features were maintained (**Fig. 2A**). The intraoral examination shows a class I MO with a deviation of 1 mm from the lower midline to the right side, in addition the clinical presence of tooth 27 is visualized (**Fig. 2B**). In the panoramic x-ray, the lack of root parallelism of some teeth is still visualized. (**Fig. 2 C**). On cephalometric radiography the patient maintains ANB of 2° (**Fig. 2D**). In the evaluation of the changes of the UIP presented a variation of -1 mm, the UII presented a variation of -4°, with

respect to the ULP there is a variation of -1 mm and the ULI presented a variation of -0.5° (**Table 1**).

CLINICAL CASE 2

A 26-year-old male patient who attended the clinic for orthodontic consultation, whose main reason: “Improve my smile”. The extraoral examination revealed a dolicofacial patient with a convex profile and competent lips (**Fig. 3A**). The intraoral examination classified it as a Class I MO with presence of severe dental crowding and deviation of 2.5 mm from the lower midline to the right side (**Fig. 3B**). No relevant findings were found on the panoramic radiograph (**Fig. 3C**). On the cephalometric radiography, the patient was classified with a Class II skeletal pattern with 7° ANB (**Fig. 3D**). The treatment objectives considered resolving the severe crowding, the Spee curve and multiple gyroversions were considered to be resolved. The management of orthodontic treatment was carried out in 4 phases: In the first phase the teeth 14, 24, 34 and 44 were extracted the anchorage added was a TPA with Nance button in the upper arch and a lingual arch in the lower arch to subsequently continue with the distalization of canines. In the second phase, the alignment and leveling was performed. In the third phase, the closing of spaces was carried out. The last completion phase was aimed at improving intercuspation through the use of intermaxillary elastics (EIM). At the end of the treatment the extraoral examination was performed and the initial features were maintained (**Fig. 4A**). The intraoral examination shows a class I MO with 0.5 mm deviation from the lower midline to the right side and resolution of the initial gyroversions (**Fig. 4B**). In the panoramic x-ray, the lack of root parallelism of some teeth is still visualized (**Fig. 4C**). On cephalometric radiography the patient keeps an ANB of 7°

(Fig. 4D). In the evaluation of the UIP presented a variation of -0.5 mm, the UII presented a variation of 2°, with respect to the ULP there is no variation and the ULI presented a variation of -0.5° **(Table 1).**

CLINICAL CASE 3

A 24-year-old male patient who was attended the clinic for orthodontic consultation, the main reason: “I want my teeth aligned”. The patient referred to present an unfinished previous orthodontic treatment. The extraoral examination revealed a mesofacial patient with a convex profile and competent lips **(Fig. 5A)**. The intraoral examination showed a class III MO, mild dental crowding and clinical absence of teeth 14 and 44 **(Fig. 5B)**. The third molars impaction were found on the panoramic radiographic **(Fig. 5C)**. According to the cephalometric radiography, the patient is classified as a class I skeletal pattern with an ANB of 2° **(Fig. 5D)**. The main objective was to correct the class III malocclusion. The management of orthodontic treatment was carried out in 3 phases: The first phase involved tooth extractions 24 and 34 followed by alignment and leveling. The second phase of treatment was directed to perform space closure. The last completion phase was aimed to improve intercuspation through the use of EIM. The extraoral features were maintained at the end of treatment **(Fig. 6 A)**. Intraoral examination is observed a class I MO **(Fig. 6B)**. In the panoramic x-ray, the lack of parallelism of the roots is still visualized **(Fig. 6C)**. On cephalometric radiography the patient maintains the ANB 2° **(Fig. 6D)**. In the evaluation of the UIP presented a variation of -0.5 mm, in the UII presented a variation of 2°, with respect to the ULP a variation of 0.5 mm was found and the ULI presented a variation of 2° **(Table 1).**

IV. DISCUSSION

The facial balance and harmony are determined by the interrelation of various factors such as skeletal and soft tissue characteristics, as well as the position and inclination characteristics of the incisors. There are studies that directly relate the effect of orthodontic treatment with the position of the lips as a result of variations in position and inclination of the incisors. ^(7,11)

When analyzing the results obtained, the wide variability between the three clinical cases presented is perceptible, which is similar to what was obtained in a study carried out by Mirabella and Bacconi ⁽¹¹⁾ in 2008, who highlighted a marked diversity of results which did not allow the possibility of making a prediction with pressure regarding possible changes in soft tissue.

In the study carried out by Baik and Choi ⁽⁷⁾ in 2022, they concluded that the more the incisor apical root is retracted, there is a greater degree of movement towards the posterior sector compared to the inclination movement, which corresponds to the results obtained in case 1 where the variation of tooth movement in direction and magnitude is -1 mm in the UIP and the ULP. On the other hand, the UII is followed in the direction of movement by the ULI but in a lesser extent (IIS = -4 ° and ILS = -0.5°).

In a systematic review carried out by Leonardi and Annunziata ⁽¹⁷⁾ in 2010, they mention that the changes in soft tissues caused by tooth movement are small and do not significantly modify the profile even in cases treated with premolar extractions, which is coincident with the 3 clinical cases presented in this report where the variations of the

ULP range between 0.5 mm and 1 mm, like in the ULI whose range ranges between 0.5 mm and 2 mm.

Given that the present study is a report of only three cases, it is insufficient to obtain a prediction pattern or proportion, however, there is the possibility that carrying out studies with a larger sample can better visualize the possibility of predicting changes in soft tissues versus the behavior of tooth movement.

A good quality of the images, as well as maintaining an adequate protocol for the radiographic will allow to obtain results of greater reliability and precision.

An important factor to consider in future research is the influence of the thickness of the upper lip given that in a study by El Asmar and Ghoubril of 2020 ⁽¹⁰⁾ where they determined the impact of extractions on the soft profile, finding that for patients with thick lips the positioning of the incisor did not generate a perception of change in the profile compared to patients who had thin lips.

Likewise, biomechanics must be considered as an important factor given that the type of biomechanics as well as the type of anchor used can influence the degree of tooth movement of the previous sector; undoubtedly, the presentation of this case report can be a precedent for future research.

V. CONCLUSIONS

The results obtained in the present study do not allow to obtain the possibility of accurately predicting the changes with respect to the relationship of tooth movement and its impact on soft tissues due to its marked variability.

VI. TABLES AND FIGURES

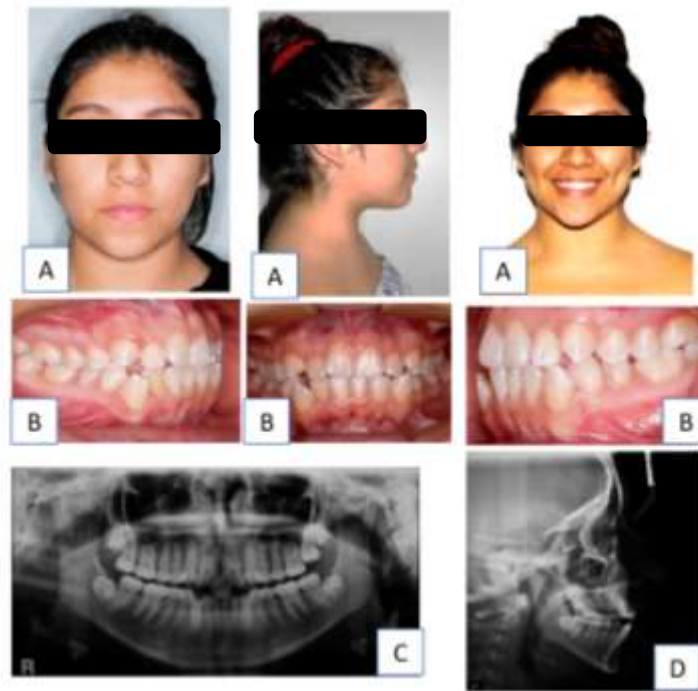


Figure 1 Case 1. Initial pre-treatment records. A: Extraoral photographs. B: Intraoral photographs. C: Panoramic radiograph D: Cefalometric radiograph

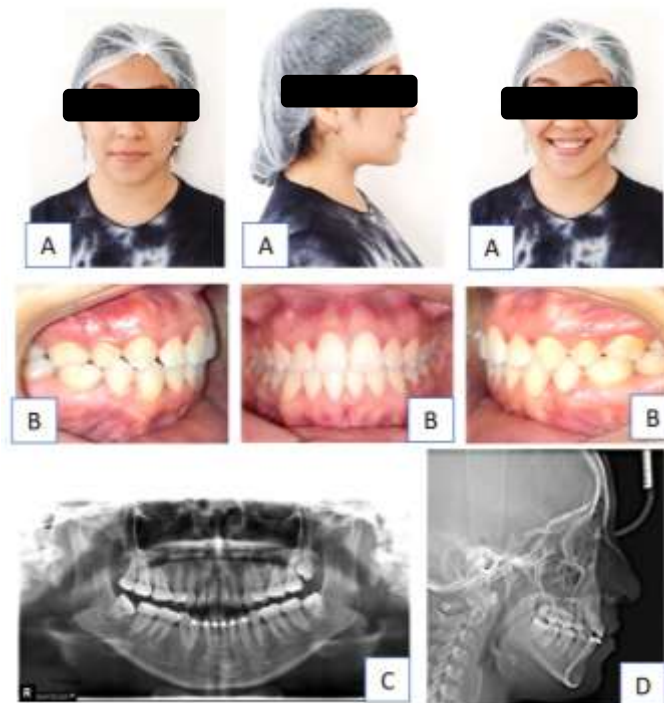

Figure 2 Case 1. Post-treatment records. A: Extraoral photographs. B: Intraoral photographs. C: Panoramic radiograph D: Cefalometric radiograph

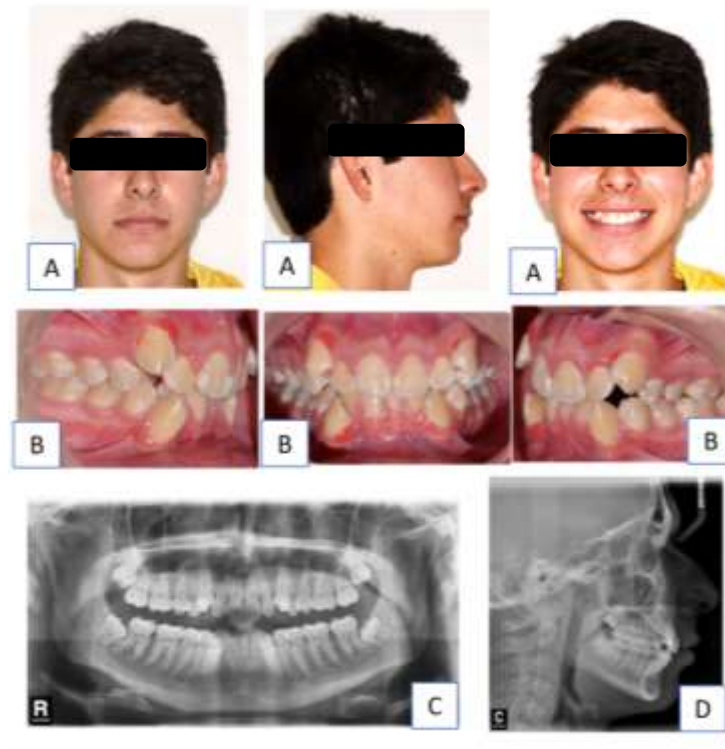


Figure 3 Case 2. Initial pre-treatment records. A: Extraoral photographs. B: Intraoral photographs. C: Panoramic radiograph D: Cefalometric radiograph

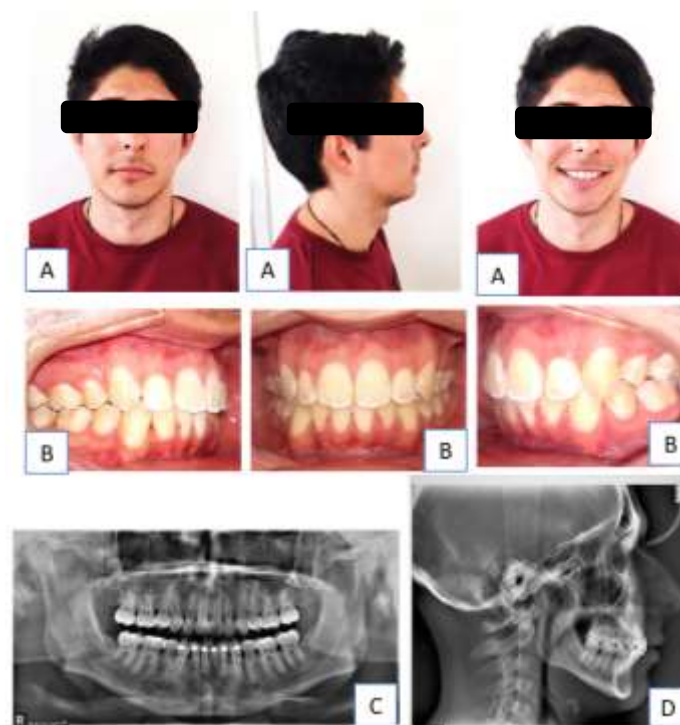


Figure 4 Case 2. Post-treatment records. A: Extraoral photographs. B: Intraoral photographs. C: Panoramic radiograph D: Cefalometric radiograph

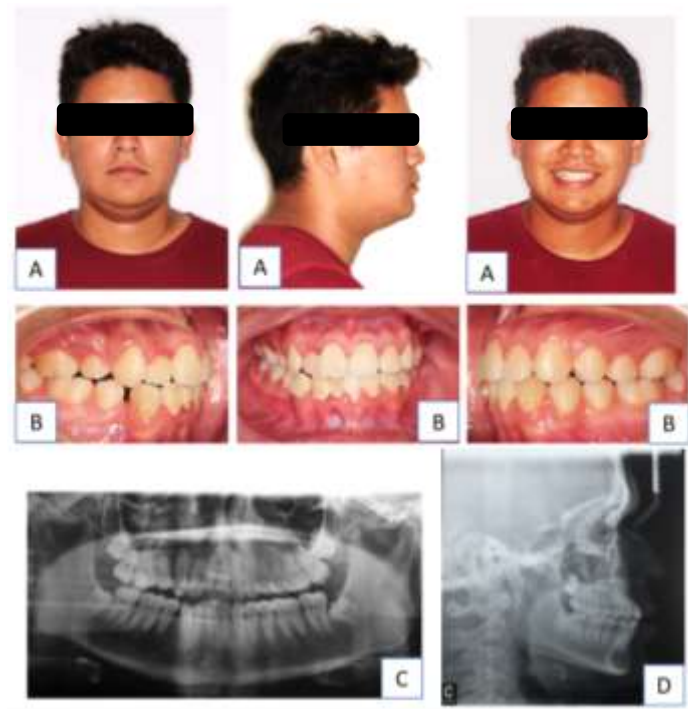


Figure 5 Case 3. Initial pre-treatment records. A: Extraoral photographs. B: Intraoral photographs. C: Panoramic radiograph D: Cefalometric radiograph

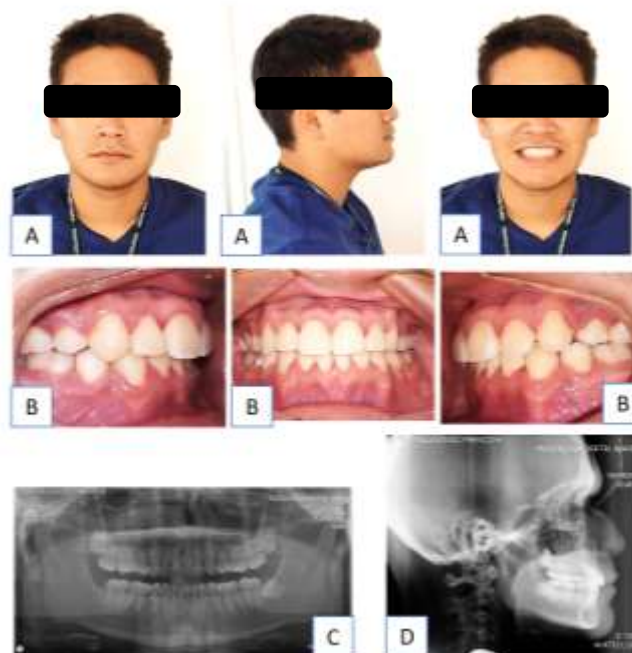


Figure 6 Case 3. Post-treatment records. A: Extraoral photographs. B: Intraoral photographs. C: Panoramic radiograph D: Cefalometric radiograph

Table 1. Changes in the treatment of the position and inclination of the incisor and upper lip.

N° case	UIP (mm)			UII (°)			ULP (mm)			ULI (°)		
	Pre-tto	Post-tto	Δ	Pre-tto	Post-tto	Δ	Pre-tto	Post-tto	Δ	Pre-tto	Post-tto	Δ
Case 1	3	2	-1	29	25	-4	1	0	-1	6	5,5	-0,5
Case 2	-1	-1,5	-0,5	12	14	2	0	0	0	1	0,5	-0,5
Case 3	5,5	5	-0,5	26	28	2	5,5	6	0,5	10	12	2

UIP (Upper incisor position), UII (Upper incisor inclination), ULP (Upper lip position), ULI (Upper lip inclination).

VERSIÓN EN ESPAÑOL

I. INTRODUCCIÓN

Las maloclusiones (MO) dentales representan una de las alteraciones odontológicas más frecuentes^(1,2). Hoy en día dentro de los objetivos del tratamiento de ortodoncia además del establecimiento de las relaciones esqueléticas y dentales ideales se considera la estética facial debido a las altas expectativas estéticas de los pacientes⁽³⁻⁶⁾.

La biomecánica empleada en el tratamiento ortodóntico puede generar cambios en el tejido blando subyacente, por lo que la posibilidad de predecir estos cambios es de suma importancia ⁽⁷⁻⁹⁾.

Algunos resultados de investigaciones sugieren que el movimiento dentario puede no tener un efecto proporcional en el contorno del perfil y que los tejidos blandos pueden sostenerse por sí mismos ⁽¹⁰⁻¹²⁾. Por otro lado, existen estudios que mencionan factores que pueden generar variación en la disposición final de los tejidos blandos, algunos de ellos son la posición e inclinación del incisivo superior, es decir realizar un movimiento dentario en alguna dirección puede tener influencia en la posición e inclinación del labio superior ⁽¹³⁻¹⁵⁾.

Estudios publicados mostraron resultados como cambios sustanciales en tejidos blandos en tratamientos de ortodoncia realizados con exodoncias de premolares, obteniendo resultados con mejoras estéticas predecibles en pacientes con diagnóstico inicial de protrusión ⁽¹⁶⁻¹⁹⁾. Sin embargo, un estudio realizado en el 2018 cuyo objetivo fue determinar los cambios en tejidos blandos posterior al tratamiento de ortodoncia con y sin extracciones de premolares, obtuvo resultados similares en ambos grupos. ⁽²⁰⁾

El presente trabajo tuvo como propósito determinar los cambios en la posición e inclinación del incisivo superior y del labio superior postratamiento de ortodoncia presentados en el siguiente reporte de casos.

II. MATERIALES Y MÉTODOS

Los tres casos clínicos reportados corresponden a pacientes adultos que fueron tratados en la Clínica Odontológica de la Universidad Científica del Sur por diferentes operadores, diagnosticados con diferentes tipos de maloclusiones los cuales fueron tratados con ortodoncia fija durante un período de tiempo mínimo de 2 años y cuyo plan de tratamiento estimó la realización de exodoncias de premolares. Ninguno presentaba algún antecedente médico relevante.

Al finalizar el tratamiento de ortodoncia, se realizaron las mediciones correspondientes a cuatro características radiológicas como la PIS (distancia perpendicular entre borde incisal del incisivo central superior al plano NA), la IIS (ángulo formado por el eje mayor del incisivo central superior y por el plano NA), la PLS (distancia perpendicular en milímetros comprendida entre el labio superior y la línea de Spradley) y la ILS (ángulo formado por la tangente del labio superior y el trazo N-PERP) tanto en las radiografías cefalométricas del pretratamiento y postratamiento para su posterior evaluación de los cambios acontecidos. El consentimiento informado fue proporcionado por el paciente para fines de publicación. El estudio fue revisado y aprobado por el comité de Ética de investigación de la Universidad Científica del Sur.

III. CASOS CLÍNICOS

CASO CLÍNICO 1

Paciente femenino de 22 años que asistió a la clínica para consulta ortodóntica, el motivo principal: “Deseo alinear mis caninos”. El examen extraoral reveló ser un paciente mesofacial, con un perfil convexo y labios competentes (**Fig. 1A**). El examen intraoral se clasifica como una MO clase III, con presencia de apiñamiento dentario, desviación de la línea media y ausencia clínica del diente 2.7 (**Fig. 1B**). En la radiografía panorámica se confirmó la presencia del diente 2.7 impactado (**Fig. 1C**). En la radiografía cefalométrica se clasifica para la paciente con un patrón esquelético Clase I presentando un ANB de 2° (**Fig. 1D**). Dentro de los objetivos se consideró corregir los siguientes puntos: La MO clase III, la impactación del diente 2.7, las múltiples giroversiones y la desviación de la línea media. El manejo del tratamiento ortodóntico se realizó en 3 fases: La primera fase involucró exodoncias de los dientes 1.5, 2.5, 3.5 y 4.5 seguido del alineamiento y nivelación. La segunda fase de tratamiento se dirigió a realizar el cierre de espacio. La última fase fue la de finalización y se direccionó a mejorar la intercuspidad. Al finalizar el tratamiento se realizó el examen extraoral cuyas características iniciales se mantuvieron (**Fig. 2A**). El examen intraoral se observa una MO de clase I con desviación de 1 mm de la línea media inferior hacia el lado derecho, además se visualiza la presencia clínica del diente 2.7 (**Fig. 2B**). En la radiografía panorámica, se visualiza aún la falta de paralelismo radicular de algunos dientes. (**Fig. 2C**). En la radiografía cefalométrica la paciente mantiene ANB de 2° (**Fig. 2D**). En la evaluación de los cambios de la PIS presentó una variación de -1 mm, la IIS presentó una

variación de -4° , respecto a la PLS existe una variación de -1 mm y la ILS que presentó una variación de $-0,5^\circ$ (**Tabla 1**).

CASO CLÍNICO 2

Paciente masculino de 26 años que asistió a la clínica para consulta ortodóntica, el motivo principal: “Mejorar mi sonrisa”. Al examen extraoral reveló ser un paciente dolicofacial con un perfil convexo y labios competentes (**Fig. 3A**). El examen intraoral lo clasifica como una MO clase I con presencia de apiñamiento dentario severo y desviación de 2,5 mm de la línea media inferior hacia el lado derecho (**Fig. 3B**). En la radiografía panorámica no se halló ningún hallazgo relevante (**Fig. 3C**). En la radiografía cefalométrica se clasifica a la paciente con un patrón esquelético Clase II con ANB de 7° (**Fig. 3D**). Dentro de los objetivos de tratamiento se consideraron resolver el apiñamiento severo, la curva de Spee y las múltiples giroversiones. El manejo del tratamiento ortodóntico se realizó en 4 fases: La primera fase donde se realizaron las exodoncias de los dientes 1.4, 2.4, 3.4 y 4.4, se adicionó un anclaje máximo con un ATP con botón de Nance en el arco superior y un arco lingual en el arco inferior para posteriormente proseguir con la distalización de caninos. En la segunda fase se realizó el alineamiento y nivelación. En la tercera fase se realizó el cierre de espacios. La última fase de finalización se direccionó a mejorar la intercuspidadación a través del uso de elásticos intermaxilares (EIM). Al finalizar el tratamiento se realiza el examen extraoral cuyas características generales iniciales se mantuvieron (**Fig. 4A**). El examen intraoral se observa una MO clase I con desviación de 0,5 mm de la línea media inferior hacia el lado derecho y resolución de las giroversiones iniciales (**Fig. 4B**). En la radiografía panorámica se visualiza aún la falta de paralelismo radicular de algunos dientes (**Fig. 4C**). En la

radiografía cefalométrica el paciente mantiene el ANB de 7° (**Fig. 4D**). En la evaluación de la PIS presentó una variación de -0,5 mm, la IIS presentó una variación de 2°, respecto a la PLS no existe una variación y la ILS presentó una variación de -0,5° (**Tabla 1**).

CASO CLÍNICO 3

Paciente masculino de 24 años que asistió a la clínica para consulta ortodóntica, el motivo principal: “Deseo mis dientes alineados”. El paciente refirió presentar un tratamiento de ortodoncia previo inconcluso. Al examen extraoral reveló ser un paciente mesofacial con un perfil convexo y labios competentes (**Fig. 5A**). Al examen intraoral mostró una MO de clase III, apiñamiento dentario leve y ausencia clínica de los dientes 1.4 y 4.4 (**Fig. 5B**). En la radiografía panorámica, se halló la impactación de los terceros molares (**Fig. 5C**). En la radiografía cefalométrica se clasifica para el paciente con patrón esquelético de clase I con un ANB de 2° (**Fig. 5D**). El objetivo principal fue corregir la maloclusión clase III. El manejo del tratamiento ortodóntico se realizó en 3 fases: La primera fase involucró exodoncias de los dientes 2.4 y 3.4 seguido del alineamiento y nivelación. La segunda fase de tratamiento se dirigió a realizar el cierre de espacio. La última fase de finalización se direccionó a mejorar la intercuspidadación a través del uso de EIM. Las características extraorales se mantuvieron al finalizar el tratamiento (**Fig. 6 A**). El examen intraoral se observa una MO clase I (**Fig. 6B**). En la radiografía panorámica, se visualiza aún la falta de paralelismo de las raíces (**Fig. 6C**). En la radiografía cefalométrica la paciente mantiene el ANB 2° (**Fig. 6D**). En la evaluación de la PIS presentó una variación de -0,5 mm, en la IIS presentó una variación de 2°, respecto a la PLS se encontró una variación de 0,5 mm y la ILS presentó una variación de 2° (**Tabla 1**).

IV. DISCUSIÓN

El equilibrio facial y su armonía están determinados por la interrelación de varios factores como son las características esqueléticas y de tejidos blandos, así como las características propias de posición e inclinación de los incisivos. Existen estudios que relacionan de forma directa el efecto del tratamiento ortodóntico respecto a la posición de los labios como consecuencia de las variaciones en posición e inclinación de los incisivos.^(7,11)

Al realizar el análisis de los resultados obtenidos es perceptible la amplia variabilidad entre los 3 casos clínicos presentados lo cual es similar a lo obtenido en un estudio realizado por Mirabella y Bacconi ⁽¹¹⁾ en el 2008, quienes destacaron una marcada diversidad de resultados los cuales no permitieron la posibilidad de realizar una predicción con presión respecto a los posibles cambios en tejido blando.

En el estudio realizado por Baik y Choi ⁽⁷⁾ en el 2022 concluyó que cuanto más se retrae el ápice radicular del incisivo, existe un mayor grado de movimiento hacia el sector posterior comparado al movimiento solo de inclinación lo cual corresponde a los resultados obtenidos en el caso 1 donde la variación del movimiento dentario en dirección y magnitud es -1 mm en la PIS y la PLS, por otro lado la IIS es seguida en dirección de movimiento por la ILS pero en menor magnitud (Δ IIS = -4° y Δ ILS = $-0,5^\circ$).

Por otro lado, en una revisión sistemática realizada por Leonardi y Annunziata ⁽¹⁷⁾ en el 2010, mencionan que los cambios en tejidos blandos producto del movimiento dentario son pequeños y no modifican de forma notoria el perfil aun en los casos tratados con exodoncias de premolares, lo cual es coincidente a los 3 casos clínicos presentados en

este reporte donde las variaciones de la PLS oscilan entre 0,5 mm y 1 mm, de igual modo en la ILS cuyo rango oscila entre 0,5 mm y 2 mm.

Dado que el presente estudio es un reporte de sólo tres casos resulta insuficiente para obtener un patrón o proporción de predicción, sin embargo, existe la posibilidad que realizando estudios con una muestra más amplia se pueda visualizar mejor la posibilidad de predicción de cambios en tejidos blandos frente al comportamiento del movimiento dentario.

Una buena calidad de las imágenes, así como mantener un protocolo adecuado para la toma radiográfica permitirá obtener resultados de mayor confiabilidad y precisión.

Un factor importante a considerar en futuras investigaciones es la influencia del grosor del labio superior dado que en un estudio de El Asmar y Ghoubril del 2020 ⁽¹⁰⁾ determinaron el impacto de las extracciones en el perfil blando hallándose que para pacientes con labios gruesos el posicionamiento del incisivo no generaba una percepción de cambio en el perfil en comparación de los pacientes que presentaban labios finos. De igual modo la biomecánica debe considerarse como un factor importante dado que el tipo de biomecánica, así como el tipo de anclaje empleado puede influir en el grado de movimiento dentario del sector anterior; sin duda la presentación del presente reporte de casos puede ser un precedente para futuras investigaciones.

V. CONCLUSIONES

Los resultados obtenidos en el presente estudio no permiten obtener la posibilidad de predicción con precisión de los cambios respecto a la relación del movimiento dentario y su repercusión en los tejidos blandos debido a su marcada variabilidad.

VI. TABLAS Y FIGURAS

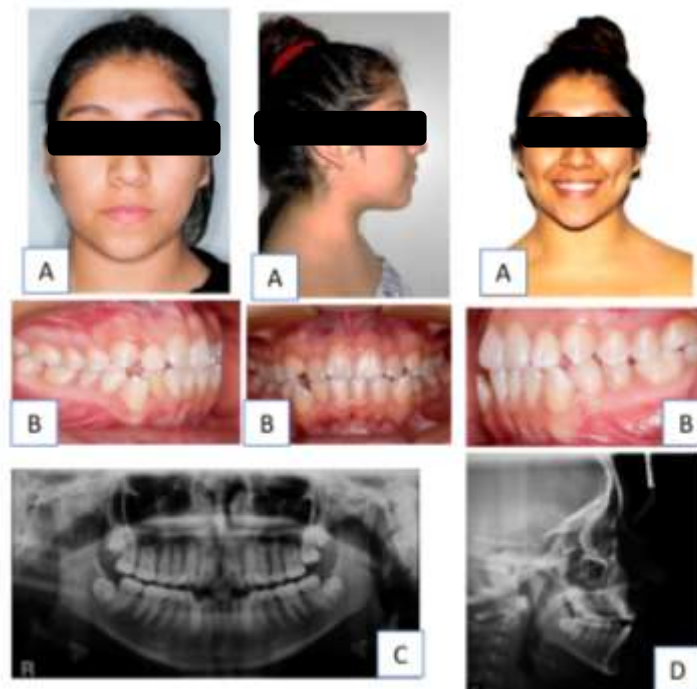


Figura 1 Caso 1. Registros iniciales pretratamiento. A: Fotografías extraorales. B: Fotografías intraorales. C: Radiografía panorámica. D: Radiografía cefalométrica.

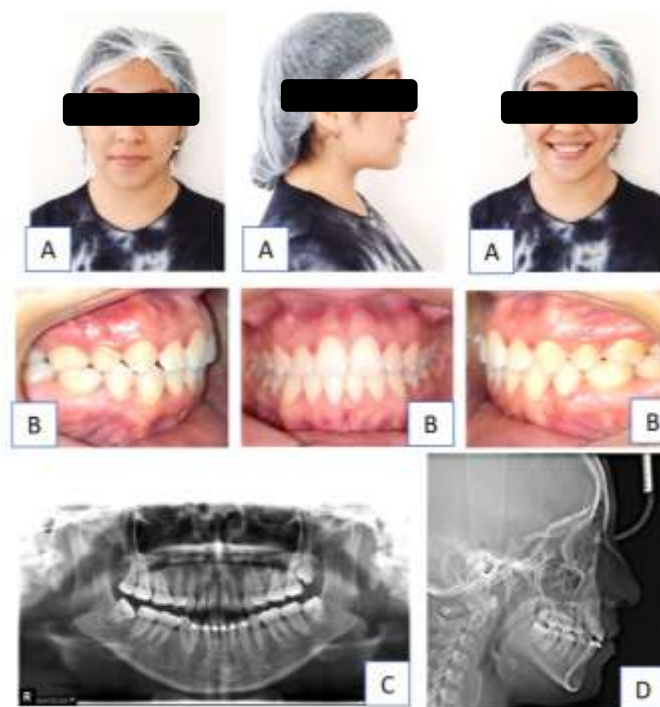

Figura 2 Caso 1. Registros postratamiento. A: Fotografías extraorales. B: Fotografías intraorales. C: Radiografía panorámica. D: Radiografía cefalométrica.

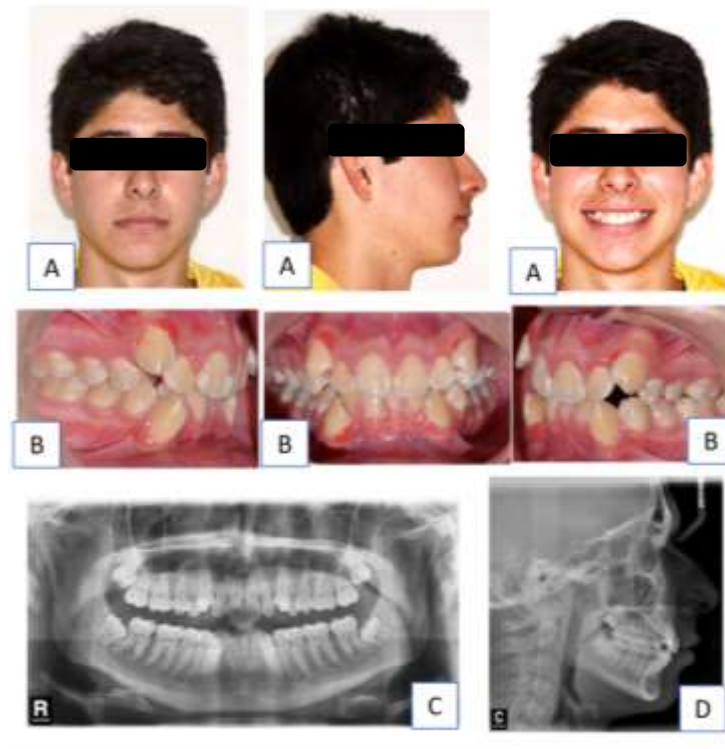


Figura 3 Caso 2. Registros iniciales pretratamiento. A: Fotografías extraorales. B: Fotografías intraorales. C: Radiografía panorámica. D: Radiografía cefalométrica.

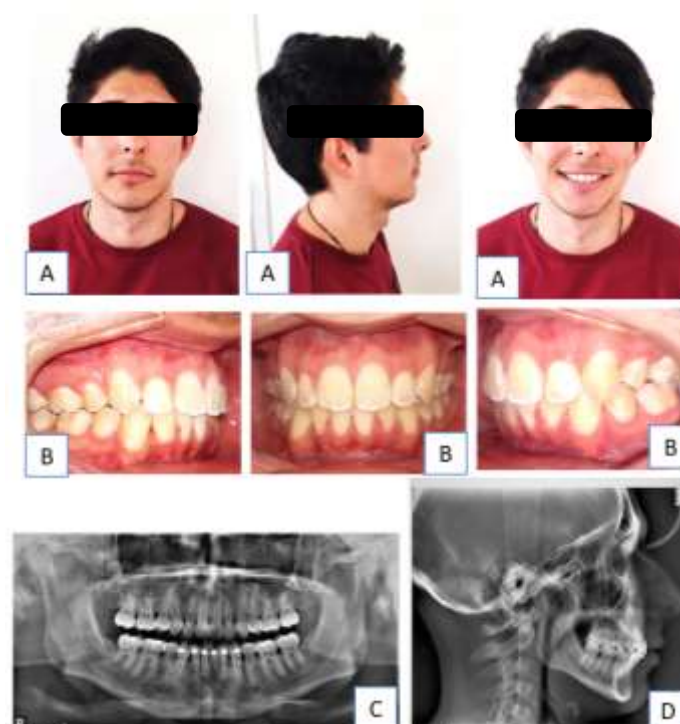


Figura 4 Caso 2. Registros postratamiento. A: Fotografías extraorales. B: Fotografías intraorales. C: Radiografía panorámica. D: Radiografía cefalométrica.

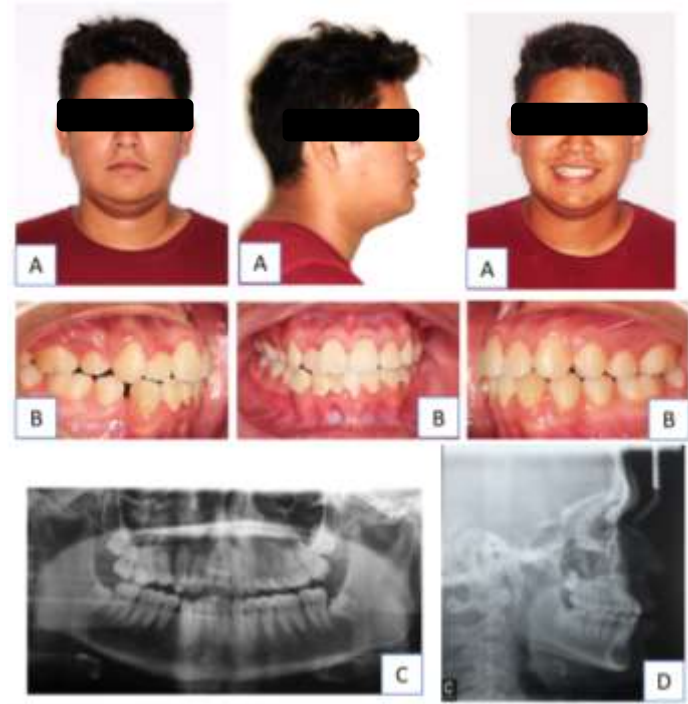


Figura 5 Caso 3. Registros iniciales pretratamiento. A: Fotografías extraorales. B: Fotografías intraorales. C: Radiografía panorámica. D: Radiografía cefalométrica.

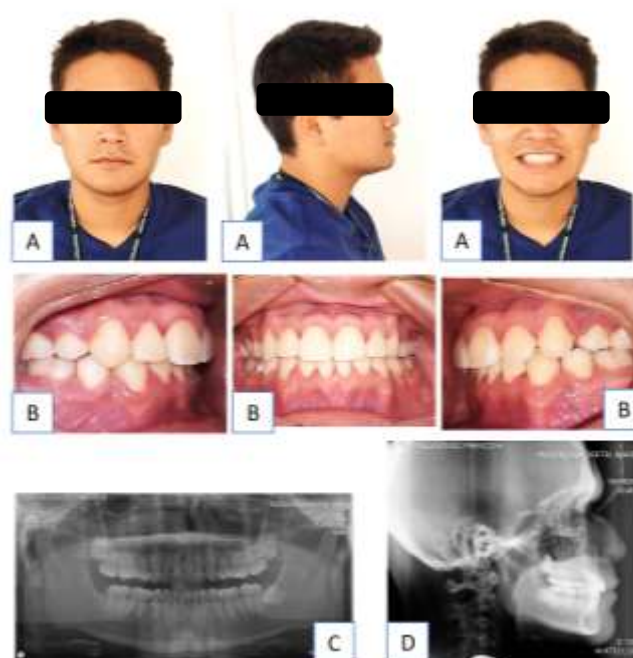


Figura 6 Caso 3. Registros postratamiento. A: Fotografías extraorales. B: Fotografías intraorales. C: Radiografía panorámica. D: Radiografía cefalométrica.

Tabla 1. Cambios en el tratamiento de la posición e inclinación del incisivo y labio superior.

N° de caso	PIS (mm)			IIS (°)			PLS (mm)			ILS (°)		
	Pre-tto	Post-tto	Δ	Pre-tto	Post-tto	Δ	Pre-tto	Post-tto	Δ	Pre-tto	Post-tto	Δ
Caso 1	3	2	-1	29	25	-4	1	0	-1	6	5,5	-0,5
Caso 2	-1	-1,5	-0,5	12	14	2	0	0	0	1	0,5	-0,5
Caso 3	5,5	5	-0,5	26	28	2	5,5	6	0,5	10	12	2

PIS (Posición del incisivo superior), IIS (Inclinación del incisivo superior), PLS (Posición del incisivo superior), ILS (Inclinación del incisivo superior).

VII. REFERENCIAS BIBLIOGRÁFICAS

1. Alhammadi MS, Halboub E, Fayed MS, Labib A, El-Saaidi C. Global distribution of malocclusion traits: A systematic review. *Dental Press J Orthod.* diciembre de 2018;23(6):40.e1-40.e10.
2. Lombardo G, Vena F, Negri P, Pagano S, Barilotti C, Paglia L, et al. Worldwide prevalence of malocclusion in the different stages of dentition: A systematic review and meta-analysis. *Eur J Paediatr Dent.* junio de 2020;21(2):115-22.
3. Aksakalli S, Demir A. Facial soft tissue changes after orthodontic treatment. *Niger J Clin Pract.* junio de 2014;17(3):282-6.
4. He D, Gu Y, Sun Y. Correlations between objective measurements and subjective evaluations of facial profile after orthodontic treatment. *J Int Med Res.* julio de 2020;48(7):300060520936854.
5. Luyten J, Vierendeel M, De Roo NMC, Temmerman L, De Pauw GAM. A non-cephalometric three-dimensional appraisal of soft tissue changes by functional appliances in orthodontics: a systematic review and meta-analysis. *Eur J Orthod.* 11 de marzo de 2022;cjac002.
6. Christou T, Betlej A, Aswad N, Ogdon D, Kau CH. Clinical effectiveness of orthodontic treatment on smile esthetics: a systematic review. *Clin Cosmet Investig Dent.* 2019;11:89-101.
7. Baik W, Choi SH, Cha JY, Yu HS, Lee KJ. Comparison of soft tissue changes between incisor tipping and translation after premolar extraction. *Korean J Orthod.* 25 de enero de 2022;52(1):42-52.
8. Zhang X, Mei L, Yan X, Wei J, Li Y, Li H, et al. Accuracy of computer-aided prediction in soft tissue changes after orthodontic treatment. *Am J Orthod Dentofacial Orthop.* diciembre de 2019;156(6):823-31.
9. Konstantonis D, Vasileiou D, Papageorgiou SN, Eliades T. Soft tissue changes following extraction vs. nonextraction orthodontic fixed appliance treatment: a systematic review and meta-analysis. *Eur J Oral Sci.* junio de 2018;126(3):167-79.
10. El Asmar R, Akl R, Ghoubril J, El Khoury E. Evaluation of the ideal position of the maxillary incisor relative to upper lip thickness. *Am J Orthod Dentofacial Orthop.* agosto de 2020;158(2):264-72.
11. Mirabella D, Bacconi S, Gracco A, Lombardo L, Siciliani G. Upper lip changes correlated with maxillary incisor movement in 65 orthodontically treated adult patients. *World J Orthod.* 2008;9(4):337-48.
12. The relationship between lip thickness and lip displacement in response to incisor movement. *American Journal of Orthodontics and Dentofacial Orthopedics.* 1 de marzo de 2002;121(3):329.
13. Shen T, Shi H. Relationship between the position of the maxillary incisor and upper lip. *Am J Orthod Dentofacial Orthop.* junio de 2021;159(6):705.
14. Huang J, Li CY, Jiang JH. Facial soft tissue changes after nonsurgical rapid maxillary expansion: a systematic review and meta-analysis. *Head Face Med.* 21 de marzo de 2018;14(1):6.
15. Liu Y, Yang ZJ, Zhou J, Xiong P, Wang Q, Yang Y, et al. Soft Tissue Changes in Patients With Dentoalveolar Protrusion Treated With Maximum Anchorage: A Systematic

- Review and Meta-analysis. *J Evid Based Dent Pract.* diciembre de 2019;19(4):101310.
16. The effect of premolar extractions on the soft-tissue profile in adult African American females. *The Angle Orthodontist.* 1 de junio de 1997;67(3):240.
 17. Leonardi R, Annunziata A, Licciardello V, Barbato E. Soft Tissue Changes Following the Extraction of Premolars in Nongrowing Patients With Bimaxillary Protrusion: A Systematic Review. *The Angle Orthodontist.* 1 de enero de 2010;80(1):211-6.
 18. Scott Conley R, Jernigan C. Soft Tissue Changes after Upper Premolar Extraction in Class II Camouflage Therapy. *The Angle Orthodontist.* 1 de enero de 2006;76(1):59-65.
 19. Au J, Mei L, Bennani F, Kang A, Farella M. Three-dimensional Analysis of Lip Changes in Response To Simulated Maxillary Incisor Advancement. *The Angle Orthodontist.* 9 de agosto de 2019;90(1):118-24.
 20. Janson G, Castello Branco N, Aliaga-Del Castillo A, Henriques JFC, de Morais JF. Soft tissue treatment changes with fixed functional appliances and with maxillary premolar extraction in Class II division 1 malocclusion patients. *European Journal of Orthodontics.* 6 de abril de 2018;40(2):214-22.

VERSIÓN INICIAL ENVIADA A PUBLICAR

TITLE

“CHANGES IN THE POSITION AND INCLINATION OF THE UPPER INCISOR AND UPPER LIP POST-ORTHODONTIC TREATMENT: CASE REPORTS”

Chacón-Moreno, Alicia ¹ , Huasco-Huarcaya, Nelly ² 

1. Orthodontics Division, Stomatology Career, Universidad Científica del Sur, Lima Perú.
2. Professor at the Graduate School, Specialty in Orthodontics and Maxillary Orthopedics, Universidad Científica del Sur, Lima Perú.

Correspondence: Alicia Chacón Moreno

E-mail: ali_ch3@hotmail.com

Conflict of interest: The authors declare that they have not conflict of interest.

INDEX

	Pág.
Title	1
Abstract	3
VII. Introduction	4
VIII. Materials and methods	5
IX. Clinical cases	6
X. Discussion	9
XI. Conclusions	10
XII. Tables and figures	11
XIII. Bibliographical references	14

ABSTRACT

Objective: Determine the changes in the position and inclination of the upper incisor and upper lip after orthodontic treatment in a series of 3 clinical cases.

Materials and Methods: The 3 reported clinical cases correspond to adult patients who were treated with fixed orthodontics and premolar extractions.

Measurements of upper incisor position (UIP), upper incisor inclination (UII), upper lip position (ULP), and upper lip inclination (ULI) were performed on pre-treatment and post-treatment cephalometric radiographs for assessment of changes.

Results: In the first case a variation of -1 mm was found for both the UIP and the ULP, as well as a variation of the UII and the ULI, although in different magnitude. Case 2 presented a 2 mm variation in the UII with minimal changes in the upper lip (Δ ULP = 0 mm and Δ ULI = -0.5 mm) and in case 3 a 2 mm variation was obtained for both IIS and ILS.

Conclusions: The results obtained in this case reports show us a wide variability, so it is impossible to accurately predict changes in soft tissues as a response to tooth movement.

Clinical significance: Predicting tooth movement changes in soft tissues is critical during the initial planning phase of orthodontic treatment.

Keywords: Upper incisor, Upper lip, Soft tissue, Tooth movement, Orthodontics.

VII. INTRODUCTION

Dental malocclusions (MO) represent one of the most frequent dental alterations (1,2). Today within the goals of orthodontic treatment in addition to the establishment of ideal skeletal and dental relationships is considered facial aesthetics due to the high aesthetic expectations of patients. (3-6)

The biomechanics use in orthodontic treatment can generate changes in the underlying soft tissue, so the possibility of predicting these changes is of paramount importance. (7-9)

Some research results suggest that tooth movement may not have a proportional effect on the profile contour and that soft tissues can sustain themselves (10-12). On the other hand, there are studies that mention factors that can generate a variation in the final disposition of the soft tissues. Some of them are the position and inclination of the upper incisor, which means that tooth movement in some direction can have an influence on the position and inclination of the upper lip. (13-15)

The Published studies showed results as substantial soft tissue changes in orthodontic treatments performed with premolar extractions, obtaining results with predictable aesthetic improvements in patients with initial diagnosis of protrusion. (16-19) However, a 2018 study aimed to determine soft tissue changes following orthodontic treatment with and without premolar extractions had similar results in both groups. (20)

The aim of this work was to determine the changes in the position and inclination of the upper incisor and upper lip after orthodontic treatment presented in the following case reports.

VIII. MATERIALS AND METHODS

The three reported clinical cases correspond to adult patients who were treated at the Dental Clinic of the Universidad Científica del Sur in Lima, Peru by different operators, diagnosed with different types of malocclusions which were treated with fixed orthodontics for a minimum period of 2 years and whose treatment plan estimated the performance of premolar extractions. None had any relevant medical history.

At the end of the orthodontic treatment, the measurements were made corresponding to four radiological characteristics such as the PIS (perpendicular distance between the incisal edge of the central incisor superior to the NA plane), the IIS (angle formed by the major axis of the upper central incisor and by the NA plane), the PLS (perpendicular distance in millimeters between the upper lip and the Spradley line) and the ILS (angle formed by the tangent of the upper lip and the N-PERP trace) both in the cephalometric radiographs of the pre-treatment and post-treatment for subsequent evaluation of the changes that occurred. Informed consent was provided by the patient for publication purposes. The study was reviewed and approved by the Research Ethics Committee of the Universidad Científica del Sur (POS-95-2022-00497).

IX. CLINICAL CASES

CLINICAL CASE 1

A Female patient of 22 years who was attended in the clinic for orthodontic consultation, with the main reason: "I want to align my canines". The extraoral examination revealed to be a mesofacial patient, with a convex profile and competent lips (**Fig. 1A**). The intraoral examination is classified as a class III MO, with presence of dental crowding, midline deviation and clinical absence of tooth 27 (**Fig. 1B**) The presence of impacted tooth 27 was confirmed on the panoramic radiograph (**Fig. 1C**). According to the cephalometric radiography the patient is classified with a Class I skeletal pattern presenting a BNA of 2° (**Fig. 1D**). Within the objectives, the following points were considered to be corrected: MO class III, impaction of tooth 27, multiple gyroversions and deviation from the midline. The management of orthodontic treatment was carried out in 3 phases: The first phase involved tooth extractions 15, 25, 35 and 45 followed by alignment and leveling. The second phase of treatment was directed to perform space closure. The last phase was the completion phase and was aimed to improve the intercuspation. At the end of the treatment the extraoral examination was performed and her initial features were maintained (**Fig. 2A**). The intraoral examination shows a class I MO with a deviation of 1 mm from the lower midline to the right side, in addition the clinical presence of tooth 27 is visualized (**Fig. 2B**). In the panoramic x-ray, the lack of root parallelism of some teeth is still visualized. (**Fig. 2 C**). On cephalometric radiography the patient maintains ANB of 2° (**Fig. 2D**). In the evaluation of the

changes of the UIP presented a variation of -1 mm, the UII presented a variation of -4°, with respect to the ULP there is a variation of -1 mm and the ULI presented a variation of -0.5° (**Table 1**).

CLINICAL CASE 2

A 26-year-old male patient who attended the clinic for orthodontic consultation, whose main reason: “Improve my smile”. The extraoral examination revealed a dolichofacial patient with a convex profile and competent lips (**Fig. 3A**). The intraoral examination classified it as a Class I MO with presence of severe dental crowding and deviation of 2.5 mm from the lower midline to the right side (**Fig. 3B**). No relevant findings were found on the panoramic radiograph (**Fig. 3C**). On the cephalometric radiography, the patient was classified with a Class II skeletal pattern with 7° ANB (**Fig. 3D**). The treatment objectives considered resolving the severe crowding, the Spee curve and multiple gyroversions were considered to be resolved. The management of orthodontic treatment was carried out in 4 phases: In the first phase the teeth 14, 24, 34 and 44 were extracted the anchorage added was a TPA with Nance button in the upper arch and a lingual arch in the lower arch to subsequently continue with the distalization of canines. In the second phase, the alignment and leveling was performed. In the third phase, the closing of spaces was carried out. The last completion phase was aimed at improving intercuspation through the use of intermaxillary elastics (EIM). At the end of the treatment the extraoral examination was performed and the initial features were maintained (**Fig. 4A**). The intraoral examination shows a class I MO with 0.5 mm deviation from the lower midline to the right side and resolution of the initial gyroversions (**Fig. 4B**). In the

panoramic x-ray, the lack of root parallelism of some teeth is still visualized (**Fig. 4C**). On cephalometric radiography the patient keeps an ANB of 7° (**Fig. 4D**). In the evaluation of the UIP presented a variation of -0.5 mm, the UII presented a variation of 2°, with respect to the ULP there is no variation and the ULI presented a variation of -0.5° (**Table 1**).

CLINICAL CASE 3

A 24-year-old male patient who was attended the clinic for orthodontic consultation, the main reason: “I want my teeth aligned”. The patient referred to present an unfinished previous orthodontic treatment. The extraoral examination revealed a mesofacial patient with a convex profile and competent lips (**Fig. 5A**). The intraoral examination showed a class III MO, mild dental crowding and clinical absence of teeth 14 and 44 (**Fig. 5B**). The third molars impactation were found on the panoramic radiographic (**Fig. 5C**). According to the cephalometric radiography, the patient is classified as a class I skeletal pattern with an ANB of 2° (**Fig. 5D**). The main objective was to correct the class III malocclusion. The management of orthodontic treatment was carried out in 3 phases: The first phase involved tooth extractions 24 and 34 followed by alignment and leveling. The second phase of treatment was directed to perform space closure. The last completion phase was aimed to improve intercuspation through the use of EIM. The extraoral features were maintained at the end of treatment (**Fig. 6 A**). Intraoral examination is observed a class I MO (**Fig. 6B**). In the panoramic x-ray, the lack of parallelism of the roots is still visualized (**Fig. 6C**). On cephalometric radiography the patient maintains the ANB 2° (**Fig. 6D**). In the evaluation of the UIP presented a variation of -0.5 mm, in the UII presented a

variation of 2°, with respect to the ULP a variation of 0.5 mm was found and the ULI presented a variation of 2° (**Table 1**).

X. DISCUSSION

The facial balance and harmony are determined by the interrelation of various factors such as skeletal and soft tissue characteristics, as well as the position and inclination characteristics of the incisors. There are studies that directly relate the effect of orthodontic treatment with the position of the lips as a result of variations in position and inclination of the incisors. ^(7,11)

When analyzing the results obtained, the wide variability between the three clinical cases presented is perceptible, which is similar to what was obtained in a study carried out by Mirabella and Bacconi ⁽¹¹⁾ in 2008, who highlighted a marked diversity of results which did not allow the possibility of making a prediction with pressure regarding possible changes in soft tissue.

In the study carried out by Baik and Choi ⁽⁷⁾ in 2022, they concluded that the more the incisor apical root is retracted, there is a greater degree of movement towards the posterior sector compared to the inclination movement, which corresponds to the results obtained in case 1 where the variation of tooth movement in direction and magnitude is -1 mm in the UIP and the ULP. On the other hand, the ULI is followed in the direction of movement by the ULI but in a lesser extent (IIS = -4 ° and ILS = -0.5°).

In a systematic review carried out by Leonardi and Annunziata ⁽¹⁷⁾ in 2010, they mention that the changes in soft tissues caused by tooth movement are small and do not significantly modify the profile even in cases treated with premolar

extractions, which is coincident with the 3 clinical cases presented in this report where the variations of the ULP range between 0.5 mm and 1 mm, like in the ULI whose range ranges between 0.5 mm and 2 mm.

Given that the present study is a report of only three cases, it is insufficient to obtain a prediction pattern or proportion, however, there is the possibility that carrying out studies with a larger sample can better visualize the possibility of predicting changes in soft tissues versus the behavior of tooth movement.

A good quality of the images, as well as maintaining an adequate protocol for the radiographic will allow to obtain results of greater reliability and precision.

An important factor to consider in future research is the influence of the thickness of the upper lip given that in a study by El Asmar and Ghoubril of 2020 ⁽¹⁰⁾ where they determined the impact of extractions on the soft profile, finding that for patients with thick lips the positioning of the incisor did not generate a perception of change in the profile compared to patients who had thin lips.

Likewise, biomechanics must be considered as an important factor given that the type of biomechanics as well as the type of anchor used can influence the degree of tooth movement of the previous sector; undoubtedly, the presentation of this case report can be a precedent for future research.

XI. CONCLUSIONS

The results obtained in the present study do not allow to obtain the possibility of accurately predicting the changes with respect to the relationship of tooth movement and its impact on soft tissues due to its marked variability.

XII. TABLES AND FIGURES

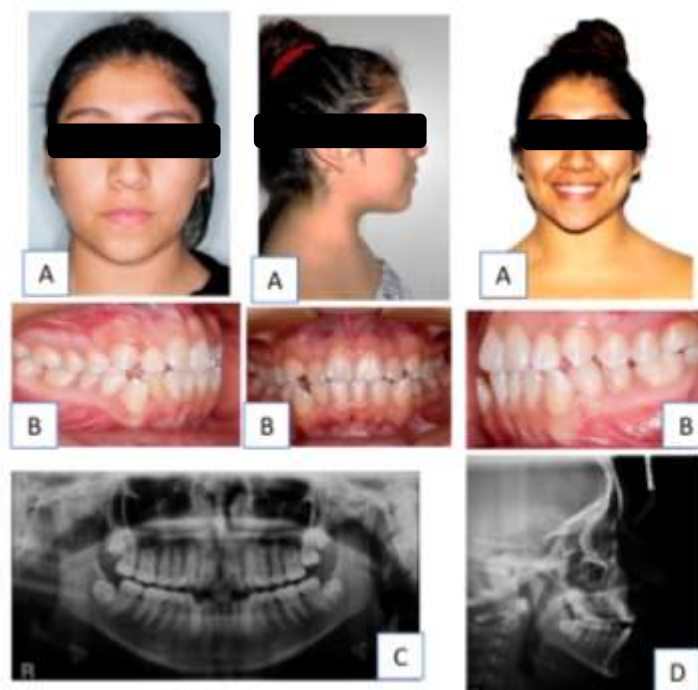


Figure 1 Case 1. Initial pre-treatment records. A: Extraoral photographs. B: Intraoral photographs. C: Panoramic radiograph D: Cephalometric radiograph

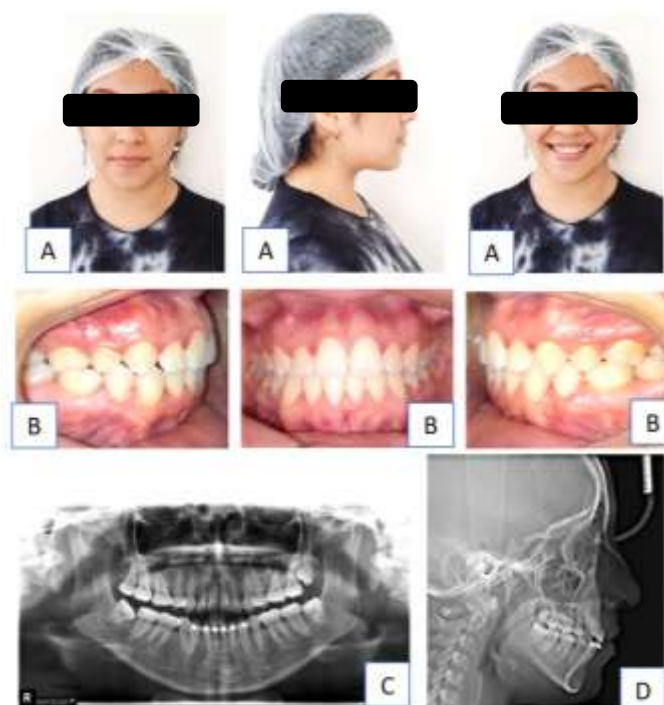

Figure 2 Case 1. Post-treatment records. A: Extraoral photographs. B: Intraoral photographs. C: Panoramic radiograph D: Cephalometric radiograph

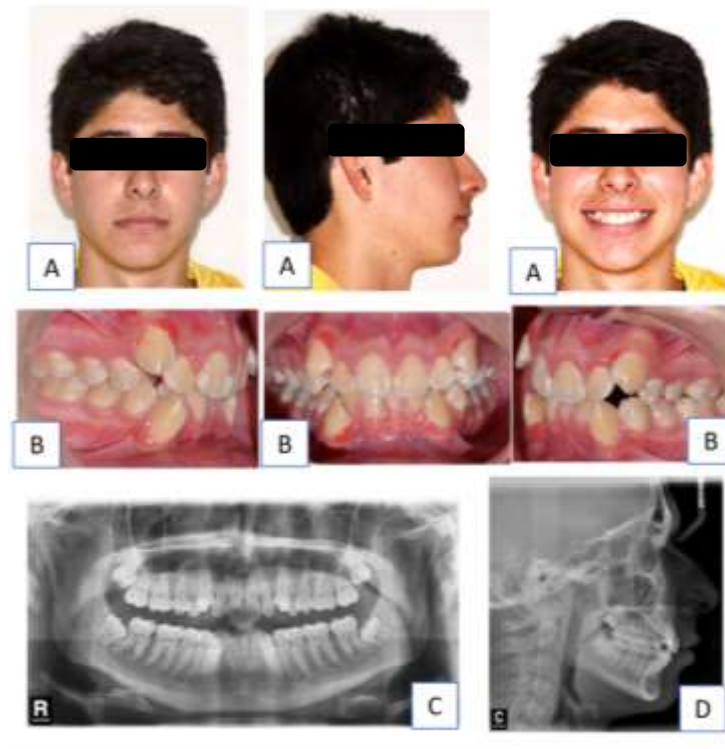


Figure 3 Case 2. Initial pre-treatment records. A: Extraoral photographs. B: Intraoral photographs. C: Panoramic radiograph D: Cephalometric radiograph

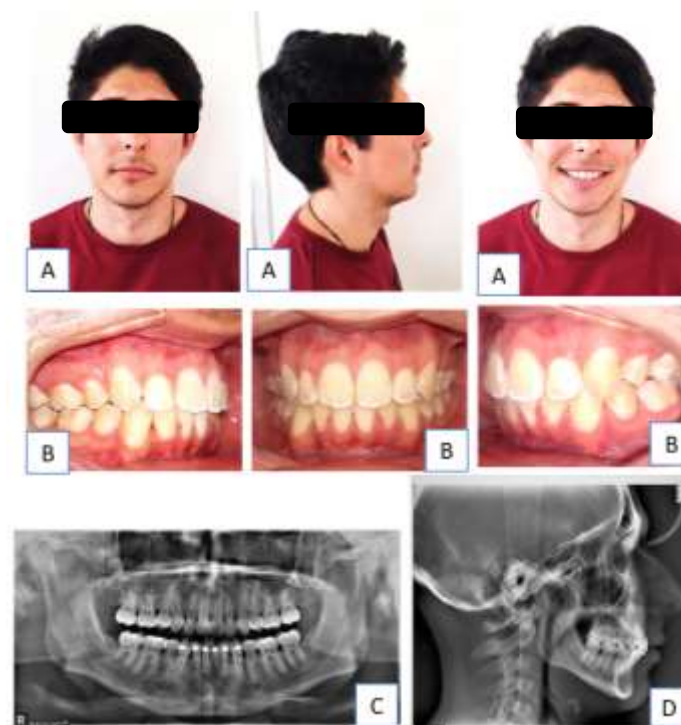


Figure 4 Case 2. Post-treatment records. A: Extraoral photographs. B: Intraoral photographs. C: Panoramic radiograph D: Cephalometric radiograph

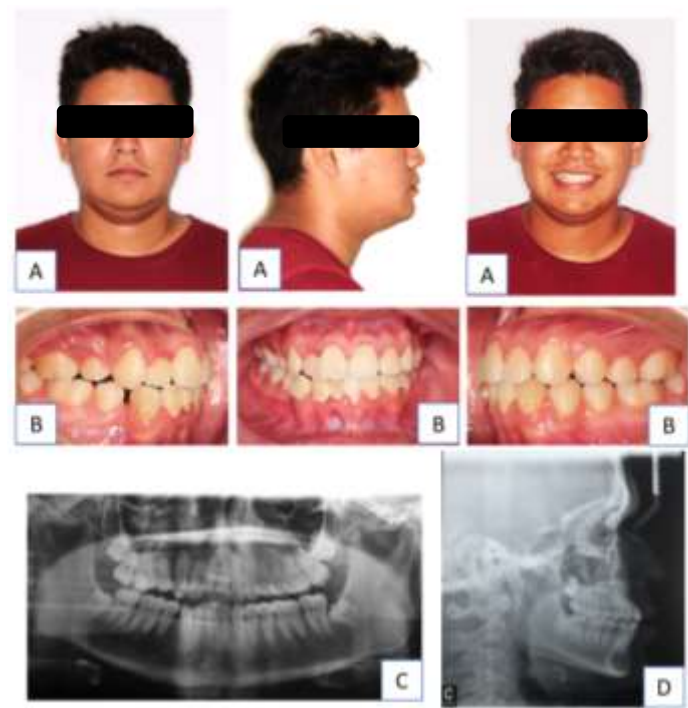


Figure 5 Case 3. Initial pre-treatment records. A: Extraoral photographs. B: Intraoral photographs. C: Panoramic radiograph D: Cephalometric radiograph

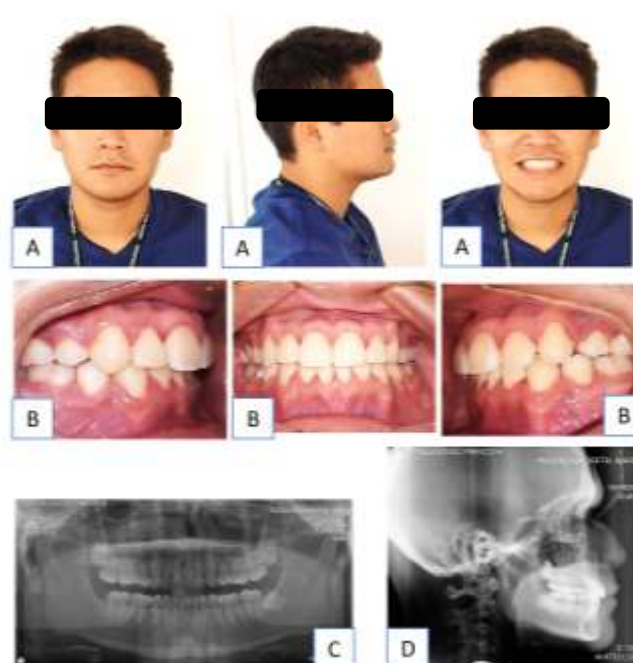


Figure 6 Case 3. Post-treatment records. A: Extraoral photographs. B: Intraoral photographs. C: Panoramic radiograph D: Cephalometric radiograph

Table 1. Changes in the treatment of the position and inclination of the incisor and upper lip.

N° case	UIP (mm)			UII (°)			ULP (mm)			ULI (°)		
	Pre-tto	Post-tto	Δ	Pre-tto	Post-tto	Δ	Pre-tto	Post-tto	Δ	Pre-tto	Post-tto	Δ
Case 1	3	2	-1	29	25	-4	1	0	-1	6	5,5	-0,5
Case 2	-1	-1,5	-0,5	12	14	2	0	0	0	1	0,5	-0,5
Case 3	5,5	5	-0,5	26	28	2	5,5	6	0,5	10	12	2

UIP (Upper incisor position), UII (Upper incisor inclination), ULP (Upper lip position), ULI (Upper lip inclination).

XIII. BIBLIOGRAPHICAL REFERENCES

1. Alhammadi MS, Halboub E, Fayed MS, Labib A, El-Saaidi C. Global distribution of malocclusion traits: A systematic review. *Dental Press J Orthod.* diciembre de 2018;23(6):40.e1-40.e10.
2. Lombardo G, Vena F, Negri P, Pagano S, Barilotti C, Paglia L, et al. Worldwide prevalence of malocclusion in the different stages of dentition: A systematic review and meta-analysis. *Eur J Paediatr Dent.* junio de 2020;21(2):115-22.
3. Aksakalli S, Demir A. Facial soft tissue changes after orthodontic treatment. *Niger J Clin Pract.* junio de 2014;17(3):282-6.
4. He D, Gu Y, Sun Y. Correlations between objective measurements and subjective evaluations of facial profile after orthodontic treatment. *J Int Med Res.* julio de 2020;48(7):300060520936854.
5. Luyten J, Vierendeel M, De Roo NMC, Temmerman L, De Pauw GAM. A non-cephalometric three-dimensional appraisal of soft tissue changes by functional appliances in orthodontics: a systematic review and meta-analysis. *Eur J Orthod.* 11 de marzo de 2022;cjac002.
6. Christou T, Betlej A, Aswad N, Ogdon D, Kau CH. Clinical effectiveness of orthodontic treatment on smile esthetics: a systematic review. *Clin Cosmet Investig Dent.* 2019;11:89-101.
7. Baik W, Choi SH, Cha JY, Yu HS, Lee KJ. Comparison of soft tissue changes between incisor tipping and translation after premolar extraction. *Korean J Orthod.* 25 de enero de 2022;52(1):42-52.
8. Zhang X, Mei L, Yan X, Wei J, Li Y, Li H, et al. Accuracy of computer-aided prediction in soft tissue changes after orthodontic treatment. *Am J Orthod Dentofacial Orthop.* diciembre de 2019;156(6):823-31.
9. Konstantonis D, Vasileiou D, Papageorgiou SN, Eliades T. Soft tissue changes following extraction vs. nonextraction orthodontic fixed appliance treatment: a systematic review and meta-analysis. *Eur J Oral Sci.* junio de 2018;126(3):167-79.
10. El Asmar R, Akl R, Ghoubril J, El Khoury E. Evaluation of the ideal position of the maxillary incisor relative to upper lip thickness. *Am J Orthod Dentofacial Orthop.* agosto de 2020;158(2):264-72.
11. Mirabella D, Bacconi S, Gracco A, Lombardo L, Siciliani G. Upper lip changes correlated with maxillary incisor movement in 65 orthodontically treated adult patients. *World J Orthod.* 2008;9(4):337-48.
12. The relationship between lip thickness and lip displacement in response to incisor movement. *American Journal of Orthodontics and Dentofacial Orthopedics.* 1 de marzo de 2002;121(3):329.
13. Shen T, Shi H. Relationship between the position of the maxillary incisor and upper lip. *Am J Orthod Dentofacial Orthop.* junio de 2021;159(6):705.
14. Huang J, Li CY, Jiang JH. Facial soft tissue changes after nonsurgical rapid maxillary expansion: a systematic review and meta-analysis. *Head Face Med.* 21 de marzo de 2018;14(1):6.
15. Liu Y, Yang ZJ, Zhou J, Xiong P, Wang Q, Yang Y, et al. Soft Tissue Changes in Patients With Dentoalveolar Protrusion Treated With Maximum Anchorage: A Systematic

- Review and Meta-analysis. *J Evid Based Dent Pract.* diciembre de 2019;19(4):101310.
16. The effect of premolar extractions on the soft-tissue profile in adult African American females. *The Angle Orthodontist.* 1 de junio de 1997;67(3):240.
 17. Leonardi R, Annunziata A, Licciardello V, Barbato E. Soft Tissue Changes Following the Extraction of Premolars in Nongrowing Patients With Bimaxillary Protrusion: A Systematic Review. *The Angle Orthodontist.* 1 de enero de 2010;80(1):211-6.
 18. Scott Conley R, Jernigan C. Soft Tissue Changes after Upper Premolar Extraction in Class II Camouflage Therapy. *The Angle Orthodontist.* 1 de enero de 2006;76(1):59-65.
 19. Au J, Mei L, Bennani F, Kang A, Farella M. Three-dimensional Analysis of Lip Changes in Response To Simulated Maxillary Incisor Advancement. *The Angle Orthodontist.* 9 de agosto de 2019;90(1):118-24.
 20. Janson G, Castello Branco N, Aliaga-Del Castillo A, Henriques JFC, de Morais JF. Soft tissue treatment changes with fixed functional appliances and with maxillary premolar extraction in Class II division 1 malocclusion patients. *European Journal of Orthodontics.* 6 de abril de 2018;40(2):214-22.

COPIAS DE CARTAS DE RESPUESTA A LAS OBSERVACIONES DE LOS REVISORES

Revisor 1:

Observación 1: Cambio de “Dentro de la biomecánica” por “La biomecánica”.

R. Se resuelve

Observación 2: Eliminar frase “a presnetarse en los tejidos blandos”

R. Se resuelve

Observación 3: Agregar año de referencia bibliográfica al estudio de El Asmar y Ghoubril.

R. Se resuelve

ABREVIATURAS**Abreviaturas en español:**

PIS: Posición del incisivo superior

IIS: Inclinación del incisivo superior

PLS: Posición del labio superior

ILS: Inclinación del labio superior

MO: Maloclusión

Abreviaturas en inglés:

UIP: Upper incisor position

UII: Upper incisor inclination

ULP: Upper lip position

ULI: Upper lip inclination

MO: Malocclusion

VIII. ANEXOS

Anexo 1. Carta de aceptación

De: Luis Ernesto Arriola Guillén <lariola@cientifica.edu.pe>
Enviado: sábado, 9 de septiembre de 2023 11:00
Para: ali_ch3@hotmail.com <ali_ch3@hotmail.com>; lozanoh77@hotmail.com <lozanoh77@hotmail.com>; Angela Quispe Salcedo <aquispesa@cientifica.edu.pe>; angelgarciatapia@gmail.com <angelgarciatapia@gmail.com>
Asunto: Revista Científica Odontológica: Decisión final sobre envío de artículo

Estimada Dra. Alicia Chacón-Moreno
Cordiales Saludos

Nos complace informarle que su artículo titulado "CHANGES IN THE POSITION AND INCLINATION OF THE UPPER INCISOR AND UPPER LIP POST-ORTHODONTIC TREATMENT: CASE REPORTS" ha sido aceptado para su publicación. Gracias por todas las mejoras realizadas. Su manuscrito aceptado ahora será transferido a nuestro departamento de producción.

Si necesitamos información adicional de usted durante el proceso de producción, lo contactaremos directamente.


Gracias por enviar su trabajo a la Revista Científica Odontológica. Esperamos que nos considere nuevamente para futuros envíos.

Atentamente,

Luis Ernesto Arriola Guillén
Editor jefe
Revista Científica Odontológica

Anexo 2. Constancia de aprobación del comité de ética.

**COMITÉ INSTITUCIONAL DE ÉTICA EN
INVESTIGACIÓN**



CONSTANCIA N° 006-CIEI-CIENTÍFICA-2023

El presidente del Comité Institucional de Ética en Investigación de la Universidad Científica del Sur (CIEI-CIENTÍFICA) da constancia que el proyecto de investigación, cuyos datos se registran a continuación, ha sido **aprobado** por el CIEI-CIENTÍFICA.

Código de registro: **POS-95-2022-00497**

Título: **CAMBIOS DE LA POSICIÓN E INCLINACIÓN DEL INCISIVO SUPERIOR Y DEL LABIO SUPERIOR POST-TRATAMIENTO DE ORTODONCIA: REPORTE DE CASOS**

Investigador(a): **ALICIA CHACÓN MORENO**

La aprobación del proyecto de investigación implica que el documento presentado a evaluación cumple con los lineamientos de Universidad en materia de investigación y ética, los cuales se sustentan en la normativa internacional vigente. Adicionalmente, en el contexto de la pandemia de enfermedad por COVID-19, le recomendamos cumplir con las normas publicadas por el estado peruano (accesos, medidas de bioseguridad, etc.) y tener los permisos de las instituciones en las que realizará el estudio antes de ejecutarlo.

En tal sentido, esta aprobación carecerá de valor si es que el proyecto de investigación arriba indicado es modificado de cualquier forma. Toda enmienda, añadido, eliminación o eventualidad (eventos adversos, etc.) posterior a la fecha de aprobación debe ser reportado al CIEI-CIENTÍFICA.

La vigencia de la aprobación de este documento es de dieciocho (18) meses (**hasta el 04 de julio del 2024**), periodo en el que puede desarrollarse el proyecto. Cualquier trámite para su renovación deberá ser enviado antes del término de la vigencia de este documento, debiendo suspenderse todo desarrollo hasta que la renovación sea aprobada.

Villa El Salvador, 05 de enero de 2023



.....
Mg. Cinthya Ruth Chipana Herquinio
Presidente
Comité Institucional de Ética en Investigación

Asesoría al postulante
T // (51) 610 6738 | • Campus Villa Z - Panamericana Sur km 19
informes@cienfica.edu.pe | • Calle Cantuarias 398, Miraflores

Anexo 3. Resolución directoral de aprobación del proyecto de tesis.



**RESOLUCIÓN DIRECTORAL DE ACEPTACIÓN DEL PROYECTO DE TESIS
Y NOMBRAMIENTO DEL ASESOR**

**RESOLUCIÓN DIRECTORAL DE LA CARRERA DE ESTOMATOLOGÍA
N° 002- POSG-DACE-DAFCS-U. CIENTÍFICA-2023**

Lima, 06 de enero del 2023.

VISTO:
El informe técnico del Comité Institucional de Ética en Investigación de la Universidad Científica del Sur con código N° POS-95-2022-00497 se aprueba el proyecto de Tesis Titulado: **“CAMBIOS DE LA POSICIÓN E INCLINACIÓN DEL INCISIVO SUPERIOR Y DEL LABIO SUPERIOR POST-TRATAMIENTO DE ORTODONCIA: REPORTE DE CASOS”** presentado por **ALICIA CHACÓN MORENO**.

CONSIDERANDO:

Que, de acuerdo al Reglamento General de la Universidad Científica del Sur y los reglamentos de pre/posgrado para obtener el Título de Segunda Especialidad en **ORTODONCIA Y ORTOPEDIA MAXILAR** en la Carrera de Estomatología de la Universidad Científica del Sur, se debe desarrollar un trabajo de investigación.

Que, de acuerdo con la normativa vigente de la Universidad Científica del Sur, en uso de las atribuciones conferidas al Director Académico de Carrera.

SE RESUELVE:

ART. 1°: APROBAR E INSCRIBIR el Proyecto de Tesis titulado: **“CAMBIOS DE LA POSICIÓN E INCLINACIÓN DEL INCISIVO SUPERIOR Y DEL LABIO SUPERIOR POST-TRATAMIENTO DE ORTODONCIA: REPORTE DE CASOS”** con registro N° POS-95-2022-00497 y establecer el inicio de periodo de ejecución del mencionado hasta **04 julio del 2024**.

ART. 2°: NOMBRAR Asesor/a del trabajo de tesis señalado, a al/la **Esp. NELLY ERLINDA HUASCO HUARCAYA**.

Regístrese, comuníquese y archívese.




Dr. Claudio Peña Soto
Director Académico de la Carrera de Estomatología

T// (SI) 60 6738
informes@cientificadesupe
cientificadesupe

Anexo 4. Matriz de consistencia.

PROBLEMAS	OBJETIVOS	METODOLOGÍA
<p>Problema general</p> <ul style="list-style-type: none"> • ¿Existen cambios de la posición e inclinación del incisivo superior postratamiento de ortodoncia en una muestra de pacientes peruanos? 	<ul style="list-style-type: none"> • Determinar los cambios de la posición e inclinación del incisivo superior y del labio superior postratamiento de ortodoncia de una serie de tres casos clínicos. 	<p>Diseño de investigación: Reporte de casos.</p>
<p>Problemas específicos</p>	<p>Objetivos específicos</p>	
<p>1. ¿Cuáles son las características clínicas extraorales e intraorales en tres casos clínicos?</p>	<p>1. Describir las características clínicas extraorales e intraorales en tres casos clínicos.</p>	
<p>2. ¿Cuál es la inclinación y posición del incisivo superior pre y post-tratamiento de ortodoncia en tres casos clínicos?</p>	<p>2. Evaluar la inclinación y posición del incisivo superior pre y post-tratamiento de ortodoncia en tres casos clínicos.</p>	
<p>3. ¿Cuál es la inclinación y posición del labio superior pre y post-tratamiento de ortodoncia en tres casos clínicos?</p>	<p>2. Evaluar la inclinación y posición del labio superior pre y post-tratamiento de ortodoncia en tres casos clínicos.</p>	

Anexo 5. Protocolo del material y métodos del proyecto de tesis aprobado.

Los tres casos clínicos reportados corresponden a pacientes adultos que fueron diagnosticados con diferentes tipos de maloclusiones los cuales fueron tratados con ortodoncia fija cuyo plan de tratamiento estimó la realización de exodoncias. Los pacientes fueron tratados por diversos operadores en la Clínica Odontológica de la Universidad Científica del Sur. El consentimiento informado fue brindado por el paciente para fines de publicación.

1. Diseño del estudio

Se realizó un reporte de casos de ortodoncia de pacientes que fueron atendidos en un centro odontológico privado.

2. Información general del paciente

Se realizó un registro de la información general del paciente como edad, motivo de consulta, antecedentes personales, enfermedades concomitantes pertinentes y hallazgos relevantes al examen clínico.

3. Hallazgos clínicos

Se registraron hallazgos clínicos correspondientes a dos características radiológicas del componente dentario y dos características radiológicas de perfil blando en el pretratamiento y postratamiento para su posterior evaluación de los cambios acontecidos al finalizar el tratamiento de ortodoncia.

4. Evaluación diagnóstica

En la evaluación diagnóstica se realizó el registro de la maloclusión de cada paciente. Se registraron las medidas respecto al incisivo superior y del labio superior en cuanto a su posición e inclinación tanto en el pretratamiento y postratamiento. Se realizó la comparación de todas las medidas obtenidas en la ficha de recolección de datos.

5. Intervención terapéutica

Los pacientes que formaron parte del reporte de caso son pacientes que han recibido tratamiento de ortodoncia durante un tiempo mínimo de tratamiento de dos años, los cuales fueron atendidos en el mismo centro odontológico por diferentes operadores.

6. Seguimiento y resultados

Se realizó el seguimiento en tejido dentario y blando, se especificaron los cambios producidos al finalizar el tratamiento respecto a la posición e inclinación del incisivo superior y del labio superior en cada paciente.

Anexo 6. Documentos de historias clínicas.

+

Fecha	01/ 06 /18
-------	------------

H C N°	24803
--------	-------

UNIVERSIDAD CIENTÍFICA DEL SUR
CENTRO ODONTOLÓGICO DOCENTE ASISTENCIAL
Historia Clínica Ortodoncia y Ortopedia Maxilar

RIESGOS
NO

FILIACION

Apellido Paterno	Apellido Materno	Nombres
------------------	------------------	---------

Edad	Sexo	Fecha de Nacimiento	Dirección
------	------	---------------------	-----------

Domicilio	Tel. Casa	Celular	Tel. Trabajo
-----------	-----------	---------	--------------

Ocupación	Grado de Instrucción	e-mail
-----------	----------------------	--------

En caso de emergencia comunicarse con	Teléfono	Celular
Trinidad Rosetta Toro LOQUUOL		
Padre o Tutor	Referido Por	

ANAMNESIS

ENFERMEDAD ACTUAL

Motivo de Consulta: Quiero alinear mis caninos

Última Visita Dental: Hace 1 mes Expectativas del Tratamiento: Buena

CUESTIONARIO DE SALUD

ANTECEDENTES FAMILIARES

¿Familiares con Enfermedades?	SI	NO	¿Cuál? Especifique: abuelo parálisis facial
¿Presenta maloclusiones en familiares?		X	
¿Ha tenido alguna enfermedad?		X	Tipo de Tratamiento medico

ANTECEDENTES GENERALES

Parto Prematuro.	SI	NO	¿Cuál? Especifique
------------------	----	----	--------------------

Tipo de Lactancia		x	
¿A qué edad tuvo su menarquia?			11 años
Presión Alta o Baja		x	
Problemas Cardiacos		x	
Escucha zumbidos/ ruidos		x	
Dolores en el pecho	Si	No	¿Cuál? Especifique
¿Se cansa al hacer ejercicios?		x	
Enfermedad Sanguínea - Hemorragias		x	
Problemas respiratorios / Asma		x	
¿Tiene tuberculosis?		x	
¿Presentan sinusitis?		x	
Enfermedad autoinmune - Hormonal		x	
¿Tiene mucha sed constantemente?		x	
Diabetes		x	
¿Tiene algún problema glandular?		x	
Nauseas/ Vómitos		x	
Enfermedad Hepática/ Hepatitis		x	
¿Presenta úlceras?		x	
¿Problemas digestivos / gástricos?		x	
¿Siente ardor al orinar?		x	
¿Presenta alguna enfermedad venérea?		x	
Enfermedad Renal Crónica		x	
Artritis o reumatismo		x	
¿Tiene dolores articulares/ musculares?		x	
¿Tiene dolores óseos?	x		Rodilla izquierda
¿Presenta epilepsia o convulsiones?		x	
¿Sufre dolores de cabeza, mareos o desmayo?		x	
¿Se considera una persona nerviosa?		x	
¿Tiene o ha tenido problemas psiquiátricos?		x	
Presenta anemia o problemas sanguíneos	x		Hemoglobina baja
Alergias a medicamentos		x	
Está bajo cuidados médicos		x	
HIV / SIDA		x	
Cáncer o Tumores		x	
Quimioterapia o radiaciones		x	
Operaciones	x		Oído (5 operaciones) d/i
Toma algún medicamento ¿Cuál?		x	
Está Gestando		x	

CUESTIONARIO ODONTOLÓGICO

Dolores frecuentes en los dientes	Si	No	Especifique
¿Se cepila los dientes más de 2 veces al día?	x		

Usa Enjuagues bucales ¿Cuál?	X	
Aprieta / Rechina los dientes		bruxismo
¿Sangran sus encías cuando se cepilla?	X	
Dolores en la mandíbula/ Apertura	X	
Dolores de espalda o cuello	X	
Hemorragias post extracción	X	
¿Reacción anormal a la anestesia local?	X	
Consume dulces y gaseosas	X	
Fuma frecuentemente	X	¿Qué cantidad al día?
Toma bebidas alcohólicas	X	
Consume té o café	X	
Experiencias dentales negativas	X	

Firma del Paciente

Resumen del Cuestionario: Paciente en ABEG, LOSEP, no presenta ninguna enfermedad, presenta hemoglobina baja, algunas veces siente que se despierta en las noches con dolor muscular (tembión).

Fecha 15/ 09 /15

H.C.N°: _____

**UNIVERSIDAD CIENTÍFICA DEL SUR
CENTRO ODONTOLÓGICO DOCENTE ASISTENCIAL
Historia Clínica Ortodoncia y Ortopedia Maxilar**

RIESGOS

FILIACION

[Redacted]		
Apellido Paterno	Apellido Materno	Nombres

[Redacted]			
Edad	Sexo	Fecha de Nacimiento	Dirección

[Redacted]			
Distrito	Telf. Casa	Celular	Telf. Trabajo

[Redacted]		
Ocupación	Grado de Instrucción	e-mail

En caso de emergencia comunicarse con	Teléfono	Celular
Padre o Tutor	Referido Por	

ANAMNESIS

ENFERMEDAD ACTUAL

Motivo de Consulta: Mejorar mi sonrisa

Última Visita Dental: _____ Expectativas del Tratamiento: Altas_

CUESTIONARIO DE SALUD

ANTECEDENTES FAMILIARES

¿Familiares con Enfermedades?	NO	¿Cuál? Especifique
¿Presenta maloclusiones en familiares?	NO	
¿Ha tenido alguna enfermedad?	NO	Tipo de Tratamiento médico

ANTECEDENTES GENERALES

Parto Prematuro	NO	¿Cuál? Especifique
Tipo de Lactancia		Mixta
¿A qué edad tuvo su menarquia?		Normal
Presión Alta o Baja		
Problemas Cardíacos	NO	
Escucha zumbidos/ ruidos	NO	
Dolores en el pecho	NO	¿Cuál? Especifique
¿Se cansa al hacer ejercicios?	NO	

Enfermedad Sanguinea - Hemorragias	NO	
Problemas respiratorios / Asma	NO	
¿Tiene tuberculosis?	NO	
¿Presentan sinusitis?	NO	
Enfermedad autoinmune - Hormonal	NO	
¿Tiene mucha sed constantemente?	NO	
Diabetes	NO	
¿Tiene algún problema glandular?	NO	
Nauseas/ Vómitos	NO	
Enfermedad Hepática/ Hepatitis	NO	
¿Presenta úlceras?	NO	
¿Problemas digestivos / gástricos?	NO	
¿Siente ardor al orinar?	NO	
¿Presenta alguna enfermedad venérea?	NO	
Enfermedad Renal Crónica	NO	
Artritis o reumatismo	NO	
¿Tiene dolores articulares/ musculares?	NO	
¿Tiene dolores óseos?	NO	
¿Presenta epilepsia o convulsiones?	NO	
¿Sufre dolores de cabeza, mareos o desmayo?	NO	
¿Se considera una persona nerviosa?	NO	
¿Tiene o ha tenido problemas psiquiátricos?	NO	
Presenta anemia o problemas sanguíneos	NO	
Alergias a medicamentos	NO	
Esta bajo cuidados médicos	NO	
HIV / SIDA	NO	
Cáncer o Tumores	NO	
Quimioterapia o radiaciones	NO	
Operaciones	NO	
Toma algún medicamento ¿Cuál?	NO	
Está Gestando	NO	

CUESTIONARIO ODONTOLÓGICO

Dolores frecuentes en los dientes		No	Especifique
¿Se cepilla los dientes más de 2 veces al día?	SI		
Usa Enjuagues bucales ¿Cuál?		NO	
Aprieta / Rechina los dientes		NO	
¿Sangran sus encías cuando se cepilla?		NO	
Dolores en la mandíbula/ Apertura		NO	
Dolores de espalda o cuello		NO	
Hemorragias post extracción		NO	
¿Reacción anormal a la anestesia local?		NO	
Consumo dulces y gasosas	SI		
Fuma Frecuentemente		NO	¿Qué cantidad al día?
Toma bebidas alcohólicas	SI		
Consumo té o café	SI		
Experiencias dentales negativas		NO	

 Firma del Paciente

Resumen del Cuestionario: Paciente de sexo masculino de 18 años, sin antecedentes médicos relevantes, respecto a sus hábitos de higiene oral se cepilla los dientes mas de 2 veces al día.

Presión Alta o Baja			Normal
Problemas Cardiacos		NO	
Escucha zumbidos/ ruidos		NO	
Dolores en el pecho		NO	¿Cuál? Especifique
¿Se cansa al hacer ejercicios?		NO	
Enfermedad Sanguínea - Hemorragias		NO	
Problemas respiratorios / Asma		NO	
¿Tiene tuberculosis?		NO	
¿Presentan sinusitis?		NO	
Enfermedad autoinmune - Hormonal		NO	
¿Tiene mucha sed constantemente?		NO	
Diabetes		NO	
¿Tiene algún problema glandular?		NO	
Nauseas/ Vómitos		NO	
Enfermedad Hepática/ Hepatitis		NO	
¿Presenta úlceras?		NO	
¿Problemas digestivos / gástricos?		NO	
¿Siente ardor al orinar?		NO	
¿Presenta alguna enfermedad venérea?		NO	
Enfermedad Renal Crónica		NO	
Artritis o reumatismo		NO	
¿Tiene dolores articulares/ musculares?		NO	
¿Tiene dolores óseos?		NO	
¿Presenta epilepsia o convulsiones?		NO	
¿Sufre dolores de cabeza, mareos o desmayo?		NO	
¿Se considera una persona nerviosa?	SI		Un poco
¿Tiene o ha tenido problemas psiquiátricos?		NO	
Presenta anemia o problemas sanguíneos		NO	
Alergias a medicamentos		NO	
Esta bajo cuidados médicos		NO	
HIV / SIDA		NO	
Cáncer o Tumores		NO	
Quimioterapia o radiaciones		NO	
Operaciones		NO	
Toma algún medicamento ¿Cuál?		NO	
Está Gestando		NO	

CUESTIONARIO ODONTOLÓGICO

Dolores frecuentes en los dientes		No	Especifique
¿Se cepilla los dientes más de 2 veces al día?	SI		3 veces
Usa Enjuagues bucales ¿Cuál?		NO	
Aprieta / Rechina los dientes		NO	
¿Sangran sus encías cuando se cepilla?	si		A veces
Dolores en la mandíbula/ Apertura		NO	

Dolores de espalda o cuello		NO	
Hemorragias post extracción		NO	
¿Reacción anormal a la anestesia local?		NO	
Consume dulces y gaseosas	SI		
Fuma Frecuentemente		NO	¿Qué cantidad al día?
Toma bebidas alcohólicas		NO	
Consume te o café	SI		
Experiencias dentales negativas		NO	

Firma del Paciente

Resumen del Cuestionario: Paciente de sexo masculino de años, ABEG, LOPEP Y ABEN, sin antecedentes familiares ni personales relevantes.

Anexo 7. Documentos de consentimiento informado.

CENTRO ODONTOLÓGICO DOCENTE ASISTENCIAL

UNIVERSIDAD CIENTÍFICA

CONSENTIMIENTO INFORMADO PARA ACTIVIDADES DE DOCENCIA DURANTE LA ATENCIÓN DE SALUD

Sr. (a) [Redacted], usted viene a este establecimiento de salud para recibir atención sanitaria las mismas que serán brindadas por un profesional (a) – Dentista bajo entrenamiento de especialidad o por un alumno ambos bajo supervisión de docentes colegiados siempre y cuando usted autinicie que ellos puedan realizar los procedimientos que usted haya solicitado. Estas actividades docentes se realizan respetando sus derechos establecidos en la Ley N° 29414, ley que establece los derechos de las personas usuarias de los servicios de salud y su reglamento aprobado por DS N° 027-2015-GA sobre la cual aclararemos toda duda o inquietud que usted pueda tener al respecto. Tenga plena seguridad que al amparo de la ley 29733 Ley de la Protección de Datos Personales y su Reglamento DS N° 003-2013-JUS, resguardaremos en todo momento su intimidad, confidencialidad de sus datos personales, información sobre su enfermedad, creencias, orientación sexual, religión, hábitos o costumbres culturales en cumplimiento de las leyes y reglamentos en mención. Considerando que el reglamento de la ley 29414 señala que toda persona tiene derecho a otorgar o negar su consentimiento en forma libre y voluntaria para la exploración, tratamiento o exhibición de imágenes con fines docentes, luego de la información brindada, le solicitamos su **CONSENTIMIENTO**, si así usted lo considera, para que los estudiantes de las ciencias de la salud participen de su atención. Su autorización contribuye a que en un futuro cercano, ya profesionales ellos también puedan atender adecuadamente a otras personas.



Si posteriormente decidiera no continuar con la participación de alumnos hable con su médico tratante para revocar o desautorizar en cualquier momento el consentimiento que usted brinda anteriormente. Cualquiera que fuera su decisión esta no afectará la calidad a la que tiene derecho.

EXPRESIÓN DEL CONSENTIMIENTO INFORMADO

Fecha 23 de 12 del 2022 Hora 10 con DNI N° 72690703 e Historia Clínica N° [Redacted]

Yo [Redacted] doy mi consentimiento para que los estudiantes de la carrera de Odontología que se realizaran durante mi atención en el establecimiento de salud y resuelva todas mis inquietudes y preguntas al respecto, consciente de mis derechos y en forma voluntaria en cumplimiento del artículo N° 119 del DS 013-2006-SA. Sí No () doy mi consentimiento para que dos estudiantes (02) de las ciencias de la salud participen durante mi atención, bajo la supervisión y observación del profesional de salud docente. Si se requiere la grabación de un video o audio o toma fotográfica u otro medio de registro y únicamente como parte del material de enseñanza o docencia no será identificado(a).

Si consiento que sea grabado: Video Audio Toma fotográfica
 No consiento que sea grabado: Video () Audio () Toma fotográfica ()

 Firma o Huella Digital del Paciente o representante legal consentimiento DNI <u>72690703</u>	 Firma y sello del profesional de la salud docente que informa y toma el consentimiento DNI _____
REVOCATORIA DE AUTORIZACIÓN DEL CONSENTIMIENTO	
Fecha de _____ Del 2022	
 Firma o Huella Digital del Paciente o representante legal consentimiento DNI <u>72690703</u>	 Firma y sello del profesional de la salud docente que informa y toma el consentimiento DNI _____

CONSENTIMIENTO PARA EL TRATAMIENTO

Yo, _____ habiéndome informado sobre el tratamiento de Ortodoncia, de las diferentes opciones y alternativas existentes, autorizo al Dr. _____ iniciar el tratamiento y todos los procedimientos complementarios que sean necesarios, incluidas radiografías, para lograr el éxito del tratamiento del Sr. (a) _____.

Asimismo, autorizo suspender el tratamiento en caso de no comprensión y cooperación del paciente, autorizo además a utilizar los registros de mi caso para la educación universitaria, conferencias, publicaciones y/o revistas.

Firma del paciente, padre o tutor: _____
 Relación con el paciente: _____
 Fecha: 13/11/15

CONSENTIMIENTO PARA EL TRATAMIENTO

Yo, _____ habiéndome informado sobre el tratamiento de Ortodoncia, de las diferentes opciones y alternativas existentes, autorizo al Dr. _____ iniciar el tratamiento y todos los procedimientos complementarios que sean necesarios, incluidas radiografías, para lograr el éxito del tratamiento del Sr. (a) _____.

Asimismo, autorizo suspender el tratamiento en caso de no comprensión y cooperación del paciente, autorizo además a utilizar los registros de mi caso para la educación universitaria, conferencias, publicaciones y/o revistas.

Firma del paciente, padre o tutor: _____
 Relación con el paciente: _____
 Fecha: _____

CIENTÍFICA
UNIVERSIDAD CIENTÍFICA DEL SUR
ACADÉMIA DE CIENCIAS DE LA SALUD
ESCUELA DE ESTOMATOLOGÍA

CENTRO ODONTOLÓGICO ESPECIALIZADO DOCENTE ASISTENCIAL
CONSENTIMIENTO INFORMADO PARA ADULTOS

Fecha: 5/3/2018

Yo, [REDACTED] identificado con DNI, Carnet de Extranjería, Pasaporte N° [REDACTED] he sido informado sobre las condiciones de atención de la clínica docente asistencial, la cual realiza tratamientos a través de estudiantes de pre y post grado bajo supervisión profesional, así como de la necesidad de un correcto diagnóstico y plan de tratamiento integral, por lo que autorizo los procedimientos auxiliares de diagnóstico y soy consciente de las demoras y tiempos que se requieran como parte del análisis integral, comprendiendo que son parte del proceso docente. Asimismo autorizo el registro y toma de fotografías, radiografías y material audiovisual como parte del proceso de educación universitaria y clínico para el éxito del mismo. He sido informado al mismo tiempo sobre el horario y las condiciones de trabajo docente asistencial del Centro Odontológico, por lo que acepto dichas condiciones y las acciones docentes que se requieran para el cumplimiento del tratamiento, los riesgos, ventajas y beneficios de los procedimientos, así como la posibilidad de tratamientos alternativos y las consecuencias del no tratamiento. Luego de realizar las consultas oportunas, las cuales habiendo sido absueltas y con respuestas que considero suficientes y aceptables, e informado sobre mi estado de salud oral, doy consentimiento de forma consciente y voluntaria para que se realice los tratamientos especificados en mi plan de trabajo a cargo del Dr. [REDACTED]

Francisco
Nombre y Firma Paciente o
Responsable Legal

DNI [REDACTED]



[Signature]
Nombre y Firma del Operador

Clínica Odontológica - Av. Paseo de la República 5544 - Miraflores. T: 242-4126