



FACULTAD DE CIENCIAS DE LA SALUD
CARRERA PROFESIONAL DE ESTOMATOLOGÍA

**“Evaluación de lesiones periapicales utilizando tres índices
mediante tomografía computarizada Cone Beam”**

Tesis para optar el grado académico de:
MAESTRO EN CARIELOGÍA Y ENDODONCIA

Presentado por:

César Antonio Gallardo Gutiérrez (0000-0001-7122-1802)

Asesor:

Luis Ernesto Arriola Guillén (0000-0003-0010-5948)

Lima – Perú

2023



FACULTAD DE CIENCIAS DE LA SALUD
CARRERA PROFESIONAL DE ESTOMATOLOGÍA

**“Evaluación de lesiones periapicales utilizando tres índices
mediante tomografía computarizada Cone Beam”**

Tesis para optar el grado académico de:
MAESTRO EN CARIELOGÍA Y ENDODONCIA

Presentado por:

César Antonio Gallardo Gutiérrez (0000-0001-7122-1802)

Asesor:

Luis Ernesto Arriola Guillén (0000-0003-0010-5948)

Lima – Perú

2023

ACTA DE SUSTENTACIÓN DE TESIS

Lima, 14 de marzo de 2023.

Los integrantes del Jurado de tesis:

Presidente: Mg. Carmen Rosa Garcia Rupaya
Miembro: Mg. Miguel Angel Cabrera Iberico
Miembro: Mg. Rocio Ayarza Florez

Se reúnen para evaluar la tesis titulada:

“EVALUACIÓN DE LESIONES PERIAPICALES UTILIZANDO TRES ÍNDICES MEDIANTE TOMOGRAFÍA COMPUTARIZADA CONE BEAM”

Presentada por el bachiller:

CÉSAR ANTONIO GALLARDO GUTIERRÉZ

Para optar el Grado Académico de Magister en Cariología y Endodoncia

Asesorado por: Dr. LUIS ERNESTO ARRIOLA GUILLÉN.

Luego de haber evaluado el informe final de tesis y evaluado el desempeño del estudiante de la Carrera de Estomatología en la sustentación, se concluyen de:

Manera unánime (X)

Por mayoría ()

Calificar a:

Tesis: CÉSAR ANTONIO GALLARDO GUTIERRÉZ			Nota (en letras): 19 (diecinueve)
Aprobado ()	Aprobado - Muy buena ()	Aprobado - Sobresaliente (X)	Desaprobado ()

Completar con un aspa x: Desaprobado (0-12); Aprobado (13-15); Aprobado con mención muy buena (16-18); Aprobado con mención Sobresaliente (19-20).

Los miembros del jurado firman en señal de conformidad.




**Grado Mg. Carmen Rosa Garcia
Rupaya
Presidente(a) del Jurado
DNI 09075393.**



**Mg. Rocio Ayarza Florez
Miembro 2
DNI. 10005434**



**Mg. Miguel Angel Cabrera Iberico
Miembro 1
DNI. 07968574**



**Dr. Luis Arriola Ernesto Guillén
Asesor(a)
DNI. 40990364**

UNIVERSIDAD CIENTÍFICA DEL SUR
POSGRADO ESTOMATOLOGÍA
PARA OPTAR EL TÍTULO DE ESPECIALISTA EN CARIEOLOGIA Y ENDODONCIA
DECLARACIÓN DE ORIGINALIDAD DE CONTENIDO DE INFORME FINAL DE TESIS¹³

Lima, 09 de octubre Del 2023

Señor:

Carlos Zavalaga Reyes

**Director General de Investigación, Desarrollo e Innovación
Universidad Científica del Sur**

Presente. -

De nuestra consideración,

Yo: **César Antonio Gallardo Gutiérrez**, egresado de la Maestría en Estomatología de la Universidad Científica del Sur, en conjunto con el asesor **Dr., Mg., Esp. Luis Enrque Arriola Guillén** declaramos que este informe final de tesis titulado: **EVALUACIÓN DE LESIONES PERIAPICALES UTILIZANDO TRES ÍNDICES SOBRE TOMOGRAFÍA COMPUTARIZADA CONE BEAM**, sustentado para obtener el título de Segunda Especialidad en Cariología y Endodoncia es original.

Es decir, no contiene plagio parcial ni total, cuando se utilizó información de fuentes externas se reconoció la autoría mediante la adecuada citación y los resultados obtenidos son producto entero de mi investigación y no han sido falseados ni fabricados. Todo esto en cumplimiento del Código de ética en la investigación, Reglamento del Comité de Integridad Científica, Reglamento de Propiedad Intelectual, Normas y procedimientos de los trabajos de investigación para la obtención de títulos profesionales y grados académicos, que afirmamos conocer en su totalidad.

Por ello, en caso de identificarse alguna situación de plagio, falsificación o fabricación de resultados, nos allanamos al proceso de investigación que establezca la Universidad y las posibles sanciones que pudieran surgir.

Firmamos en conformidad con lo declarado.

NOMBRES Y APELLIDOS COMPLETOS (TESISTA)

César Antonio Gallardo Gutiérrez

DNI: 09647518

NOMBRES Y APELLIDOS COMPLETOS (ASESOR)

Esp, Mg Luis Enrque Arriola Guillen

DNI: 40990364

¹³ En conformidad con la Resolución del Consejo Directivo N° 084-SUNEDU/CD

¹⁴ Los documentos están en: <https://investigacion.cientifica.edu.pe/reglamentos/>

INFORME DE REVISIÓN DE ORIGINALIDAD

Título del documento evaluado. Evaluación de lesiones periapicales utilizando tres índices mediante tomografía computarizada Cone Beam

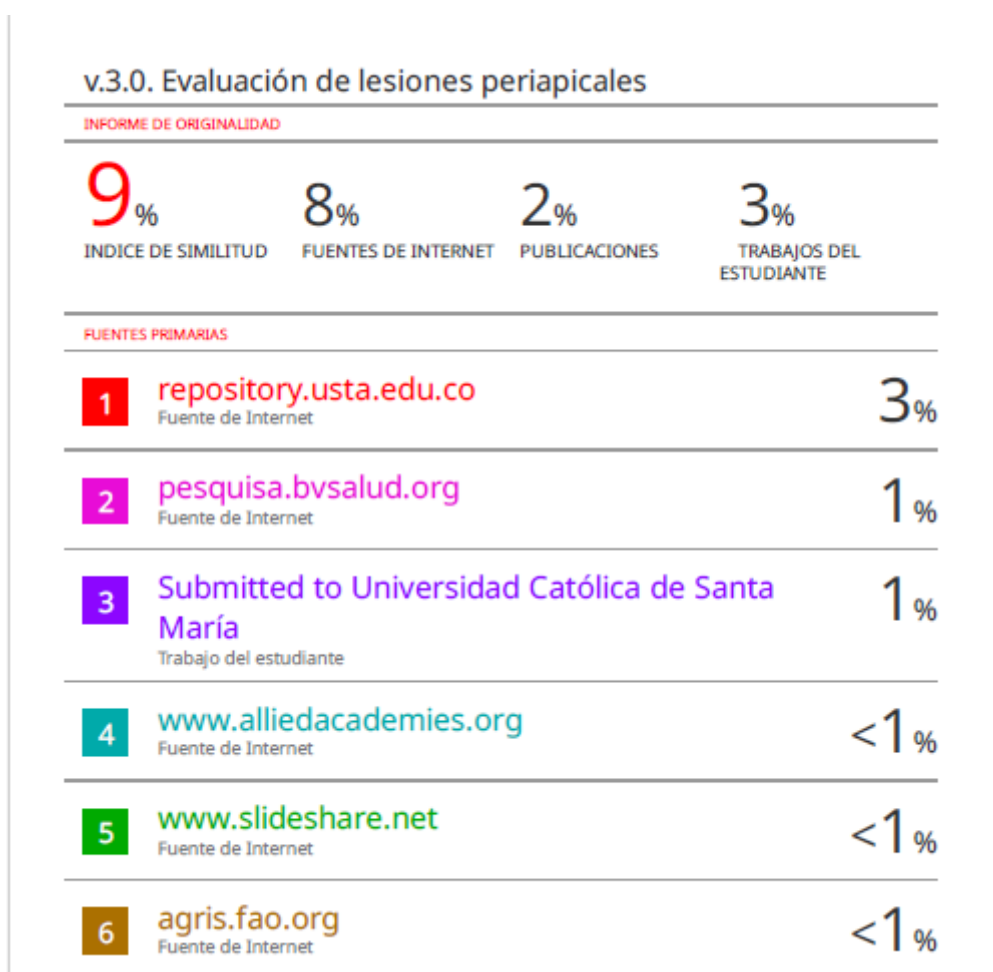Autores. Cesar Antonio Gallardo Gutierrez.

Mecanismo de revisión de originalidad. Evaluación con Turnitin (ID 2228209059).

Resultado de la evaluación. 9%

Revisado por. Magaly Kelly Guerrero Huaracallo.

Comentarios sobre la revisión. Filtros usados: excluir fuentes de menos de 12 palabras.



Dedicatoria

A mi esposa y mi hija, quienes con paciencia me apoyan día a día, en este largo camino.

Agradecimientos

Un agradecimiento especial al Dr. Andrés Agurto por el apoyo incondicional en su centro de imágenes y permitirme revisar toda su base de datos.

Resumen

El uso de tomografía computarizada Cone Beam (CBCT) puede favorecer el diagnóstico temprano de periodontitis apical e influir en su pronóstico y tratamiento; sin embargo, no existe una estandarización entre los índices que determinan la presencia de lesiones periapicales en esta técnica radiológica. El propósito del estudio fue evaluar lesiones periapicales utilizando tres índices sobre CBCT. La población de estudio estuvo conformada por todas las CBCT realizadas en un centro radiológico peruano durante un año, se realizó un muestro no probabilístico y se evaluaron 36 tomografías Cone Beam con los índices CBCT-PAI, COPI y CBCT-ERI; los datos recolectados fueron analizados estadísticamente y se determinó que el índice CBCT-PAI identificó 91,7% lesiones periapicales; el índice COPI, 72,2% y el índice CBCT-ERI, 88,9%. Asimismo, se aplicó la prueba χ^2 de Pearson y se determinó un valor de $p=0,05$. Por lo tanto, se concluyó que el diagnóstico de lesiones periapicales sobre tomografía computarizada Cone Beam puede presentar resultados similares cuando se evalúa con cualquiera de los índices CBCT-PAI, COPI o CBCT-ERI.

Palabras clave: Periodontitis Periapical, Índice, Tomografía Computarizada por Rayos X.

Abstract

The use of Cone Beam Computed Tomography (CBCT) can favor the early diagnosis of apical periodontitis and influence its prognosis and treatment; however, there is no standardization among the indexes that determine the presence of periapical lesions in this radiological technique. For this reason, the aim of this study was to evaluate periapical lesions using three indices on CBCT. The study population consisted of all the CBCT scans performed in a Peruvian radiological center for one year, a non-probabilistic sampling was performed and 36 Cone Beam tomography's were evaluated with the CBCT-PAI, COPI and CBCT-ERI indexes; the data collected were analyzed statistically and it was determined that the CBCT-PAI index identified 91.7% periapical lesions; the COPI index, 72.2% and the CBCT-ERI index, 88.9%. Likewise, Pearson's χ^2 test was applied and a value of $p=0.05$ was determined. Therefore, it was concluded that the diagnosis of periapical lesions on Cone Beam computed tomography can present similar results when evaluated with any of the CBCT-PAI, COPI or CBCT-ERI indexes.

Key words: Periapical periodontitis, Index, Tomography, X-Ray Computed.