

UNIVERSIDAD
CIENTÍFICA
DEL SUR

FACULTAD DE CIENCIAS DE LA SALUD

CARRERA PROFESIONAL DE ESTOMATOLOGÍA

**“MÉTODOS DE DIAGNÓSTICO Y TRATAMIENTO ACTUALES
DE LA OSTEOARTRITIS DE LA ARTICULACIÓN
TEMPOROMANDIBULAR: UNA REVISIÓN DE LA LITERATURA”**

Tesis para optar el Título de:
SEGUNDA ESPECIALIDAD EN REHABILITACIÓN ORAL

Presentado por:
Elsa Lucero Llerena Fernández (0000-0001-8337-9359)

Asesor:
Fernando Alfonso Ortiz Culca (0000-0002-3223-5651)

Lima – Perú
2023

UNIVERSIDAD
CIENTÍFICA
DEL SUR

FACULTAD DE CIENCIAS DE LA SALUD

CARRERA PROFESIONAL DE ESTOMATOLOGÍA

**“MÉTODOS DE DIAGNÓSTICO Y TRATAMIENTO ACTUALES
DE LA OSTEOARTRITIS DE LA ARTICULACIÓN
TEMPOROMANDIBULAR: UNA REVISIÓN DE LA LITERATURA”**

Tesis para optar el Título de:
SEGUNDA ESPECIALIDAD EN REHABILITACIÓN ORAL

Presentado por:
Elsa Lucero Llerena Fernández (0000-0001-8337-9359)

Asesor:
Fernando Alfonso Ortiz Culca (0000-0002-3223-5651)

Lima – Perú
2023

ACTA DE SUSTENTACIÓN DE TESIS

Lima, 17 de agosto de 2023.

Los integrantes del Jurado de tesis:

Presidente: Dr. Luis Ernesto Arriola Guillén
Miembro 1: Mg. Esp. Gustavo Huertas Mogollón
Miembro 2: Mg. Esp. Carlos Tisnado Florian

Se reúnen para evaluar la tesis titulada: MÉTODOS DE DIAGNÓSTICO Y TRATAMIENTO ACTUALES DE LA OSTEOARTRITIS DE LA ARTICULACIÓN TEMPOROMANDIBULAR: UNA REVISIÓN DE LA LITERATURA

Presentada por la estudiante cirujano dentista:

- ELSA LUCERO LLERENA FERNÁNDEZ

Para optar el Título Profesional de Segunda Especialidad en Rehabilitación Oral

Asesorada por: Dr. Esp. Mg. Fernando Alfonso Ortiz Culca

Luego de haber evaluado el informe final de tesis y evaluado el desempeño del estudiante de la Carrera de Estomatología en la sustentación, se concluye de:

Manera unánime (X)

Por mayoría ()

Calificar a:

Tesis: ELSA LUCERO LLERENA FERNÁNDEZ			Nota (en letras): 17 (Diecisiete)
Aprobado ()	Aprobado - Muy buena (X)	Aprobado - Sobresaliente ()	Desaprobado ()

Los miembros del jurado firman en señal de conformidad.



Dr. Luis Ernesto Arriola Guillén
Presidente del Jurado
DNI. 40990364



Mg. Esp. Carlos Tisnado Florian
Miembro 2
DNI. 07755451



Mg. Esp. Gustavo Huertas Mogollón
Miembro 1
DNI. 42279064



Dr. Esp. Mg. Fernando Alfonso Ortiz Culca
Asesor(a)
DNI. 07747839

UNIVERSIDAD CIENTÍFICA DEL SUR
POSGRADO ESTOMATOLOGÍA

INDICAR EL TÍTULO DE SEGUNDA ESPECIALIDAD O GRADO ACADÉMICO A OPTAR
DECLARACIÓN DE ORIGINALIDAD DE CONTENIDO DE INFORME FINAL DE TESIS¹³

Lima, ...25... de ...agosto.... Del 2023

Señor:

Carlos Zavalaga Reyes

Director General de Investigación, Desarrollo e Innovación

Universidad Científica del Sur

Presente.-


De nuestra consideración,

Yo: **ELSA LUCERO LLERENA FERNÁNDEZ**, estudiante egresado del Posgrado Estomatología de la Universidad Científica del Sur, en conjunto con el asesor de tesis (FERNANDO ALFONSO ORTIZ CULCA), declaramos que este informe final de tesis titulado: **MÉTODOS DE DIAGNÓSTICO Y TRATAMIENTO ACTUALES DE LA OSTEOARTRITIS DE LA ARTICULACIÓN TEMPOROMANDIBULAR: UNA REVISIÓN DE LA LITERATURA**, sustentado para obtener el título de Segunda Especialidad en ODONTOLOGIA, Grado Académico de ESPECIALISTA en REHABILITACION ORAL..... **Es original.**

Es decir, no contiene plagio parcial ni total, cuando se utilizó información de fuentes externas se reconoció la autoría mediante la adecuada citación y los resultados obtenidos son producto entero de mi (nuestra) investigación y no han sido falseados ni fabricados. Todo esto en cumplimiento del Código de ética en la investigación, Reglamento del Comité de Integridad Científica, Reglamento de Propiedad Intelectual, Normas y procedimientos de los trabajos de investigación para la obtención de títulos profesionales y grados académicos¹⁴, que afirmamos conocer en su totalidad.

Por ello, en caso de identificarse alguna situación de plagio, falsificación o fabricación de resultados, nos allanamos al proceso de investigación que establezca la Universidad y las posibles sanciones que pudieran surgir.

Firmamos en conformidad con lo declarado,



ELSA LUCERO LLERENA FERNÁNDEZ (TESISTA)

DNI: 71718034



FERNANDO ALFONSO ORTIZ CULCA (ASESOR)

DNI: 07747839

¹³ En conformidad con la Resolución del Consejo Directivo N° 084-SUNEDU/CD

¹⁴ Los documentos están en: <https://investigacion.cientifica.edu.pe/reglamentos/>

INFORME DE REVISIÓN DE ORIGINALIDAD

Título del documento evaluado. Métodos de diagnóstico y tratamiento actuales de la osteoartritis de la articulación temporomandibular: una revisión de la literatura

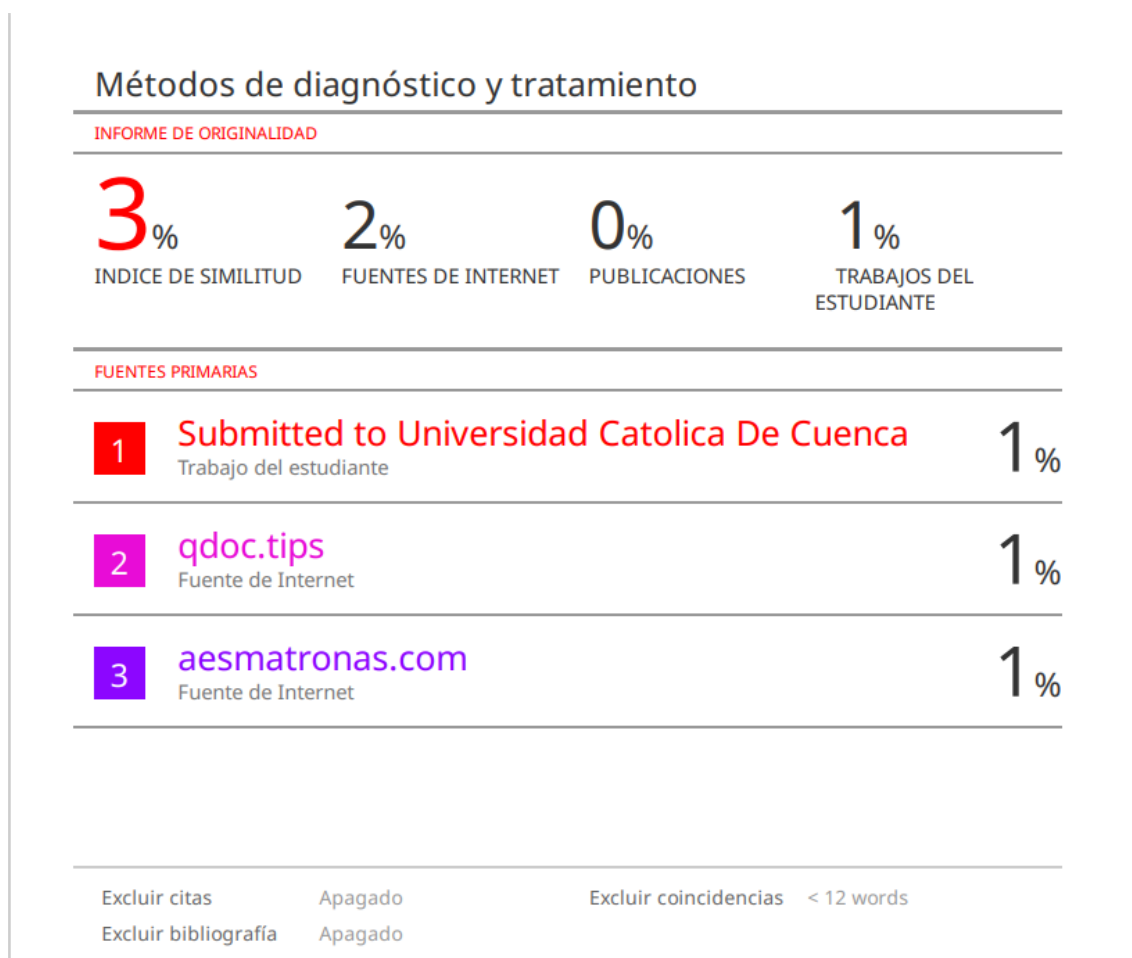Autores. Elsa Lucero Llerena Fernández.

Mecanismo de revisión de originalidad. Evaluación con Turnitin (ID 2192818762).

Resultado de la evaluación. 3%

Revisado por. Magaly Kelly Guerrero Huaracallo.

Comentarios sobre la revisión. Filtros usados: excluir fuentes de menos de 12 palabras.



DEDICATORIA

Este trabajo es dedicado a mis queridos padres por su gran amor, y sus muestras de apoyo permanente e incondicional y a mi tío Jimmy por ser el impulsor, guía y consejero para lograr llegar hasta este punto de mi vida profesional.

AGRADECIMIENTOS

Para mi estimado docente de tesis Dr. Arriola, mi asesor Dr. Ortiz, la Dr. Ann Chanamé y al Dr. Tinedo por su gran guía y apoyo, el cual fue fundamental para lograr estos resultados, así mismo como alumna estoy eternamente agradecida a toda la plana de docentes de la especialidad de rehabilitación oral de UCSUR.

RESUMEN

El artículo comprende una revisión de los factores etiológicos que se asocian a la Osteoartritis (OA) de la Articulación Temporomandibular (ATM) y a los hallazgos imagenológicos, que son imprescindibles para el correcto diagnóstico y determinación de la etapa de evolución de la enfermedad. También se desarrollan los métodos de tratamientos invasivos y no invasivos. Los objetivos del presente artículo fueron describir los métodos de diagnóstico y tratamiento más actuales y eficientes para la osteoartritis de la articulación temporomandibular y determinar la existencia de la correlación clínica e imagenológica en las diferentes etapas de enfermedad. De acuerdo a una revisión de la literatura, se encontró que el método de diagnóstico con mayor relevancia para la OA de la ATM es la Tomografía Computarizada de Haz Cónico (TCHC), por sus múltiples ventajas; el método de tratamiento más eficiente durante la etapa sintomatológica de la enfermedad es la artrocentesis sinergizada con ácido hialurónico o plasma rico en plaquetas, cabe enfatizar que no se encontraron correlaciones directas suficientes entre la sintomatología clínica y los cambios óseos y de la OA de ATM empleando la TCHC.

Palabras clave: tomografía computarizada, osteoartritis, articulación temporomandibular, artrocentesis, resonancia magnética.

ABSTRACT

The article includes a review of the etiological factors that are associated with Osteoarthritis (OA) of the Temporomandibular Joint (TMJ) and the imaging findings, which are essential for the correct diagnosis and determination of the stage of evolution of the disease. Invasive and non-invasive treatment methods are also developed. The objectives of this article were to describe the most current and efficient diagnostic and treatment methods for temporomandibular joint osteoarthritis and to determine the existence of clinical and imaging correlation in the different stages of the disease. According to a review of the literature, it was found that the most relevant diagnostic method for TMJ OA is Cone Beam Computed Tomography (CBCT), due to its multiple advantages; the most efficient treatment method during the symptomatic stage of the disease is arthrocentesis synergized with hyaluronic acid or platelet-rich plasma, it should be emphasized that sufficient direct correlations were not found between clinical symptomatology and bone and OA changes of TMJ using the TCHC.

Keywords: computed tomography, osteoarthritis, temporomandibular joint, arthrocentesis, magnetic resonance.

(VERSIÓN APROBADA PARA PUBLICAR)

DOI: 10.21142/2523-2754-0701-2019-121-131

**MÉTODOS DE DIAGNÓSTICO Y TRATAMIENTO ACTUALES DE LA
OSTEOARTRITIS DE LA ARTICULACIÓN TEMPOROMANDIBULAR: UNA
REVISIÓN DE LA LITERATURA**

CURRENT METHODS OF DIAGNOSIS AND TREATMENT OF
TEMPOROMANDIBULAR JOINT OSTEOARTHRITIS: A LITERATURE REVIEW

Elsa Lucero Llerena Fernandez¹ elsa_lucero_11@hotmail.com ORCID: 0000-0001-8337-9359

Fernando Alfonso Ortiz Culca¹ fernankat@gmail.com ORCID: 0000-0002-3223-5651

RESUMEN

Este artículo involucra una revisión de los factores etiológicos asociados a la Osteoartritis (OA) de la Articulación Temporomandibular (ATM) así como los hallazgos imagenológicos, los cuales son indispensables para el diagnóstico y determinación de la etapa de evolución de esta patología. Además se discuten los métodos de tratamientos invasivos y no invasivos. Los objetivos del presente artículo fueron describir los métodos de diagnóstico y tratamiento más actuales y eficientes para la osteoartritis de la articulación temporomandibular y determinar la existencia de la correlación clínica e imagenológica en las diferentes etapas de esta patología. En base a una revisión de la literatura, se encontró que el método de diagnóstico más relevante para la OA de la ATM es la Tomografía Computarizada de Haz Cónico (TCHC), por sus múltiples ventajas; el método de tratamiento más eficiente durante la etapa sintomatológica de la enfermedad es la artrocentesis sinergizada con ácido hialurónico o plasma rico en plaquetas, cabe resaltar que no se encontraron correlaciones directas suficientes entre los cambios óseos y la sintomatología clínica de la OA de ATM empleando la TCHC.

Palabras clave: tomografía computarizada, osteoartritis, articulación temporomandibular, artrocentesis, resonancia magnética.

ABSTRACT

This article involves a review of the etiological factors associated with osteoarthritis (OA) of the temporomandibular joint (TMJ) as well as the imaging findings, which are essential for the diagnosis and determination of the stage of evolution of this pathology. In addition, invasive and non-invasive treatment methods are discussed. The objectives of this article was to describe the most current and efficient diagnostic and treatment methods for osteoarthritis of the TMJ and to determine the clinical and imaging correlation in the different stages of this pathology. Based on a review of the literature, it was found that the most relevant diagnostic method for OA of the TMJ is conic beam computed tomography (CBCT), due to its multiple advantages; the most efficient treatment method during the symptomatic stage of the disease is arthrocentesis synergized with hyaluronic acid or platelet-rich plasma, it should be noted that no sufficient direct correlations was found between the bone changes and the clinical symptomatology of the TMJ OA using CBCT.

Keywords: computed tomography, osteoarthritis, temporomandibular joint, arthrocentesis, magnetic resonance.

INTRODUCCIÓN

La articulación temporomandibular es una de las articulaciones más complejas y usadas en el cuerpo humano (1), única en varios aspectos, comparada con otras articulaciones. Pese a sus características histológicas, anatómicas y funcionales, cuando la demanda funcional sobrepasa su capacidad de adaptación, la enfermedad se manifestará, desencadenando en los diversos trastornos temporomandibulares, dentro de los que cabe resaltar la OA-ATM, la cual pertenece específicamente al subgrupo de los trastornos articulares de ATM, siendo esta la enfermedad articular degenerativa (1-3) crónica no inflamatoria más común del organismo humano y una de las principales causas de dolor y discapacidad en individuos de mediana y avanzada edad (2), presentando un pico de prevalencia en la sexta década de vida (4).

La OMS calcula que aproximadamente un cuarto de la población mundial la padece (3) pudiendo manifestarse uni o bilateralmente y demuestra gran afinidad por el sexo femenino (1,5). Su etiología y patogenia es compleja (1) y poco conocida debido al desconocimiento de los mecanismos moleculares relacionados en su iniciación y progresión (6). Dentro de los factores de riesgo están la genética (1,7), la edad, los traumas (como fracturas, sobrecarga articular constante) (8) estrés mecánico (9), estrés psicológico (que causa alteración del metabolismo de la matriz extracelular del cartilago condilar) (10), alteraciones musculares o articulares, y procesos degenerativos de índole sistémico (8,11). El proceso inflamatorio junto a sus citoquinas cumple un rol iniciador en la patogenia de la OA, resaltando a la Interleucina IL-1 β , y IL-6, y el Factor de Necrosis Tumoral Alfa (FNT- α) (12,13).

La mayor incidencia de la OA de ATM en el sexo femenino, sugiere una posible actividad hormonal femenina en su desarrollo, algunos estudios revelan la función del estrógeno el

cual inhibe la proliferación del condrocito condilar mediante su Receptor de Estrógeno- β (RE- β) (14,15). En un estudio muy reciente demostraron que los sinoviocitos sensibilizados a estrógenos realizados en ratas hembras contribuyen en la mayor incidencia y progresión de la OA de ATM (16).

Los cambios histopatológicos observados en la OA de ATM son la destrucción progresiva del cartílago articular, alteración del hueso subcondral (1) con posterior formación de osteofitos, la inflamación de la membrana sinovial varía de acuerdo a la progresión de la enfermedad (6,17), la mayoría de los cambios histológicos y las manifestaciones clínicas son silenciosas en las primeras etapas de la enfermedad causando un descubrimiento retardado de esta, ya en etapas avanzadas. Es por ello que los nuevos avances tecnológicos para su diagnóstico y tratamiento son importantes dentro de los que resalta como método de diagnóstico el uso de la TCHC de la ATM como una herramienta eficiente (18), proporcionando resultados confiables para esta patología a nivel trabecular (19,20), gracias a que el hueso trabecular es metabólicamente más activo que el hueso cortical, por ende, es un indicador más susceptible de alteraciones histopatológicas tempranas de OA de ATM (19).

Dada la alta incidencia y avance silencioso de esta enfermedad, así como la complejidad de su etiopatogénesis, y el poco conocimiento para su diagnóstico y tratamiento; se convierten en el propósito de la presente revisión la cual es familiarizar al cirujano dentista, y más aún al especialista en rehabilitación oral, respecto a esta enfermedad, resaltando los métodos de diagnóstico y tratamiento más actuales que le ayudaran a formular un plan de tratamiento idóneo para cada caso.

MÉTODOS DE DIAGNÓSTICO MÁS RELEVANTES, VENTAJAS Y LIMITACIONES PARA LA OA DE LA ATM

Posterior a la elaboración de la historia clínica y al examen físico completo, se debe plantear el diagnóstico diferencial para luego ser confirmada por evaluaciones laboratoriales o imagenológicas. El examen laboratorial a utilizar es el factor reumatoide y la Velocidad de Sedimentación de Eritrocitos (VSE), para lograr diferenciarla de la artritis reumatoidea. Si la tasa de sedimentación de eritrocitos es inferior a 40 mm/h, y el factor reumatoide menor de 1:40, y se evidencia líquido sinovial viscoso se confirma la OA de ATM (21). Dentro de las pruebas imagenológicas la Radiografía Panorámica (RP) es un método muy accesible y fácil de realizar, con la ventaja de emisiones bajas de radiación (22), y con una eficiente calibración se puede aumentar su confiabilidad (23-24).

Dentro de sus limitaciones están, la distorsión de estructuras anatómicas, incapacidad para mostrar toda la superficie de la ATM, además de mostrar solo dos dimensiones, y una baja confiabilidad y sensibilidad para la detección de pequeños cambios óseos en la ATM (24), es por ello que la especificidad del estudio es importante para un correcto diagnóstico.

El sistema de TCHC se diseñó para obtener imágenes de estructuras duras de la región maxilofacial (25), las cuales proporcionan múltiples cortes (26) en los 3 planos del espacio generando alta calidad de imagen submilimétrica, hasta 0.076 mm (27) con tiempos de exposición muy cortos (10-70 s) y radiación similar 4-15 RP (28-32), de tal manera que proporciona una inspección radiográfica exhaustiva, minuciosa y precisa de la ATM (26,33).

En la actualidad la Tomografía Computarizada (TC) sigue siendo el "gold standard" para diagnosticar las alteraciones morfológicas y patológicas en la ATM (33), a pesar de que se ha vuelto más común su utilización en su variante con haz de cono (34). debido a su precisión en cuanto a medidas de densidad (35), volumen y sensibilidad para evaluar la morfología e integridad ósea cortical y trabecular del cóndilo mandibular, así como su simetría entre sus lados bilaterales (36), entre otras ventajas técnicas (27).

La TCHC proporciona resultados muy similares a las micro- tomografías computarizadas, pero con menores niveles de radiación y de costo (37). Los hallazgos más frecuentes de alteraciones óseas condilares de la OA son, aplanamiento, erosión, presencia de osteofitos y sinovitis secundaria a este proceso, en etapas más avanzadas (17,18). Dentro de sus desventajas, las imágenes de TCHC tienen pobre contraste y presenta artefactos a nivel de los tejidos blandos (27).

En un estudio en el 2009 compararon 3 diferentes métodos imagenológicos de evaluación a nivel de la ATM concluyendo que la TCHC mostraba excelentes resultados de confiabilidad en sus imágenes para evaluar la OA de ATM, seguida de la resonancia magnética (RM) mientras que los resultados de la radiografía panorámica eran inferiores (33).

La resonancia magnética (RM) por su parte no utiliza radiación ionizante como las radiografías o tomografías, su principal aplicación en cuanto a OA-ATM, es que permite la evaluación no solo de tejidos duros sino blandos (34,38), como la membrana sinovial y el disco articular y ligamentos a mayor precisión, para la evaluación de la actividad inflamatoria o alteraciones a nivel de estos tejidos, con fiabilidad y precisión (24), y es considerada como un excelente método de diagnóstico para los desplazamientos del disco (39). Li et al. (40) considera que la evidencia imagenológica proporcionada por la RM

debe considerarse como un estándar de referencia para la posterior elección del tratamiento quirúrgico o no quirúrgico de la OA de ATM.

MÉTODOS DE TRATAMIENTO MÁS ACTUALIZADOS Y CONSERVADORES PARA LA OA DE LA ATM

Una vez establecido el diagnóstico, se deberá proceder al tratamiento en función al grado de severidad de la enfermedad, teniendo en cuenta que el objetivo del tratamiento de la OA es eliminar el proceso inflamatorio activo, la sintomatología dolorosa, preservando la función articular y anticiparse a una mayor deformación (4,8). Se puede utilizar en la etapa temprana de esta patología una combinación de terapias sinergistas conservadoras que van desde la fisioterapia, pasando por los fármacos hasta llegar a la infiltración con Ácido Hialurónico (AH), los cuales dan buenos resultados a largo plazo.

La utilización de los Antiinflamatorios No Esteroideos (AINE) muestra mayores efectos secundarios que los inhibidores específicos de COX, así como tiempo limitado de su uso (41). La literatura refiere que la inyección intraarticular combinando Corticosteroide (C) y hialuronato de sodio es un método bastante eficiente para tratar la OA de ATM (42).

Otra opción es la utilización de férulas de estabilización, las cuales inducen la remodelación ósea de manera favorable en el área anterior de la cabeza del cóndilo mandibular osteoartítico (43). A manera de método preventivo, la utilización del Ultrasonido pulsado de baja intensidad (LIPUS) se sugiere como tratamiento de la OA de ATM al inhibir la COX-2 y suprimir el proceso de degradación de los condrocitos articulares (44). La terapia basada en la inyección intraarticular de los antagonistas de

las citoquinas inflamatorias como el inhibidor del receptor de interleucina 1 (IL-1), los inhibidores de FNT- α y el inhibidor del Notch1 (receptor transmembrana de tipo I), contribuyen en la disminución de la sintomatología clínica mejorando la calidad de vida de los pacientes con OA secundaria, además de poseer efectos protectores del cartílago articulación de la ATM (45-47).

La artrocentesis es una buena opción de tratamiento para pacientes con OA de la ATM (48,49), enfermedades inflamatorias degenerativas o en casos de bloqueo agudo por desplazamiento del disco articular (50), al obtener resultados exitosos para aliviar el dolor y la disfunción, mejorando la apertura máxima interincisal a través de la eliminación mediante el lavado con suero fisiológico o solución de Ringer (48) de los productos generados durante el proceso inflamatorios y de la degradación de la cortical y del hueso subcondral, logrando romper las adherencias y liberar al disco con mínimas complicaciones (50). Su efectividad sola es tan buena como si se usara adicionalmente a esta ácido hialurónico o corticosteroide (49). En un estudio prospectivo realizado a 211 pacientes, evaluaron la artrocentesis con inyecciones de (HA) más hidrocloruro de glucosamina oral en pacientes con OA de la ATM encontrando que mejora la calidad de vida en relación con la salud oral llegando a obtener valores normales tanto a corto como a largo plazo (51).

Varios estudios evidencian la efectividad de la artrocentesis (48-51), la cual es potenciada si se asociada con inyecciones de Plasma Rico en Plaquetas (PRP) (52), o con una de sus variantes conocido como Factor de crecimiento concentrado en fase líquida con la cual sugieren una única inyección de 2 ml asociada a la artrocentesis, en pacientes con alta sintomatología como dolor miofacial, dolor durante la masticación y movilidad mandibular $< 6\text{mm}$ (53). Nuevos hallazgos sugieren que la asociación de artrocentesis más inyecciones de ácido hialurónico son más efectivos y aceptables para

los pacientes con OA de la ATM, en comparación con la artrocentesis más (PRP) (54).

Un tratamiento innovador es en base a Células Madre Mesenquimales (CMM) (55), las cuales poseen la capacidad de diferenciación celular (56,57) y de autoregeneración, dichas características le permiten restaurar el cartílago articular de la ATM, y lograr un balance en la producción y eliminación de la matriz extracelular del cartílago (58).

CORRELACIÓN CLÍNICA E IMAGENOLÓGICA DE LAS DIFERENTES ETAPAS DE LA OA DE LA ATM

Un punto muy discutido para el diagnóstico de la OA-ATM es la correlación clínica e imagenológica. Algunos estudios han tratado de encontrar correlaciones, entre la sintomatología del paciente y los hallazgos a través de imágenes por TCHC (59-63), a través de la relación del dolor durante la función mandibular con cambios degenerativos en la superficie articular, los criterios evaluados fueron: el rango de movimiento mandibular, sonido articular, dolor a la palpación de los músculos de la masticación y de la ATM, revelando que no existía correlación entre los rangos inferiores del movimiento mandibular y la intensidad del dolor reportado en relación a los cambios óseos (60).

Otro estudio realizado en una población joven con OA de ATM demostraron cambios osteoartrotríticos en el (9,9%) de la población sintomática, demostrando una mayor prevalencia patrones de esclerosis y erosión; con un patrón posicional posterior dominante en el (52.8%), los pacientes con dolor de la articulación o limitación de la apertura bucal presentaban más erosión, que aquellos sin sintomatología, y el ruido articular se observó con mayor incidencia en el posicionamiento posterior del cóndilo (61).

Lim y Lee encontraron en su investigación mayor frecuencia de cambios osteoartrotríticos de la ATM en la parte anterior del cóndilo en ambos sexos, respecto a la parte sintomatología como dolor y ruidos articulares estaban referidos a la parte lateral o a la totalidad del cóndilo (62). Kilic et al. empleando la TCHC encontró una correlación negativa entre la eficacia masticatoria y dos signos radiográficos, el aplanamiento condilar y la esclerosis. El dolor tuvo una correlación positiva con el aplanamiento condilar (18). En consecuencia en esta revisión no se encontraron correlaciones suficientes entre los cambios óseos y la sintomatología clínica de la OA de ATM empleando TCHC, y tampoco una guía para el empleo de los diferentes métodos de diagnóstico y tratamiento en relación a la severidad del proceso osteoartrotrítico de la ATM.

CONCLUSIONES

1. El método de diagnóstico más relevante para la osteoartritis de la ATM es la tomografía computarizada de haz cónico (TCHC), por su alta confiabilidad, especificidad y costo, seguida de la resonancia magnética en base a la revisión del presente trabajo.
2. El método de tratamiento más eficiente para la osteoartritis de la ATM durante su etapa sintomatológica es la artrocentesis sinergizada con ácido hialurónico o plasma rico en plaquetas, de acuerdo a esta revisión de la bibliografía.
3. En esta revisión de la literatura no se encontraron correlaciones directas +suficientes entre los cambios óseos y la sintomatología clínica de la OA de ATM empleando TCHC.

Contribución del autor: Elsa Lucero Llerena Fernandez y Fernando Alfonso Ortiz

Culca han participado en la concepción del artículo, la recolección de datos, su redacción y aprobación de la versión final.

Fuente de financiamiento: Autofinanciada.

Conflicto de interés: Los autores declaran no tener conflicto de interés de ningún tipo.

REFERENCIAS BIBLIOGRÁFICAS

1. Wang XD, Zhang JN, Gan YH, Zhou YH. Current Understanding of Pathogenesis and Treatment of TMJOA. *J Dent Res.* 2015; 94(5) 666–73.
2. Ferrazo KL, Osorio LB, Ferrazo BA. CT Images of a Severe TMJ Osteoarthritis and Differential Diagnosis with Other Joint Disorders: *Case Rep Dent.* 2013;2013: 242685. doi: 10.1155/2013/242685
3. Massilla Mani F, Sivasubramanian SS. A study of temporomandibular joint osteoarthritis using computed tomographic imaging. *Biomed J.* 2016;39(3):201-6.
4. Kalladka M, Quek S, Heir G, Eliav E, Mupparapu M, Viswanath A. Temporomandibular Joint Osteoarthritis: Diagnosis and Long-Term Conservative Management: A Topic Review. *J Indian Prosthodont Soc.* 2014;14(1):6-15.
5. Boyan BD, Tosi LL, Coutts RD, Enoka RM, Hart DA, Nicolella DP, et al. Addressing the gaps: sex differences in osteoarthritis of the knee. *Biol Sex Differ.* 2013;4:4. doi: 10.1186/2042-6410-4-4
6. Chen D, Shen J, Zhao W, Wang T, Han L, Hamilton JL et al. Osteoarthritis: toward a comprehensive understanding of pathological mechanism. *Bone Res.* 2017;5: 16044. doi: 10.1038/boneres.2016.44

7. Yamaguchi T, Nakaoka H, Yamamoto K, Fujikawa T, Kim YI, Yano K, et al. Genome-wide association study of degenerative bony changes of the temporomandibular joint. *Oral Dis.* 2014;20(4):409-15.
8. Tanaka E, Detamore MS, Mercuri LG. Degenerative disorders of the temporomandibular joint: etiology, diagnosis, and treatment. *J Dent Res.* 2008;87 (4): 296-307.
9. Liu YD, Liao LF, Zhang HY, Lu L, Jiao K, Zhang M, et al. Reducing dietary loading decreases mouse temporomandibular joint degradation induced by anterior crossbite prosthesis. *Osteoarthritis Cartilage.* 2014;22(2):302–12.
10. Li Q, Huang F, Liu J, Zhao YH, Zhang M, Chen YJ. Psychological Stress Alters Extracellular Matrix Metabolism in Mandibular Condylar Cartilage. *Chin J Dent Res.* 2017;20(3):125-135.
11. Buckwalter JA. The Role of Mechanical Forces in the Initiation and Progression of Osteoarthritis. *HSS J.* 2012;8 (1): 37-38.
12. Cevidanes LH, Walker D, Schilling J, Sugai J, Giannobile W, Paniagua B, et al. 3D osteoarthritic changes in TMJ condylar morphology correlates with specific systemic and local biomarkers of disease. *Osteoarthritis Cartilage.* 2014;22(10):1657-67.
13. Wang XD, Cui SJ, Liu Y, Luo Q, Du RJ, Kou XX, et al. Deterioration of mechanical properties of discs in chronically inflamed TMJ. *J Dent Res.* 2014;93(11):1170–6.
14. Chen J, Kamiya Y, Polur I, Xu M, Choi T, Kalajzic Z, et al. Estrogen via estrogen receptor beta partially inhibits mandibular condylar cartilage growth. *Osteoarthritis Cartilage.* 2014;22(11):1861–8.
15. Wang XD, Kou XX, Meng Z, Bi RY, Liu Y, Zhang JN, et al. Estrogen aggravates iodoacetate-induced temporomandibular joint osteoarthritis. *J Dent Res.* 2013;92(10):918–24.

16. Xue XT, Zhang T, Cui SJ, He DQ, Wang XD, Yang RL, et al. Sexual dimorphism of estrogen-sensitized synoviocytes contributes to gender difference in temporomandibular joint osteoarthritis. *Oral Dis.* 2018;24(8):1503-1513 doi: 10.1111/odi.12905.
17. Cortes D, Marholz, C, Millas, R, Moncada, G. Manifestaciones óseas de las enfermedades degenerativas de la Articulación Temporomandibular (ATM) disfuncionada. Estudio tomográfico. *Acta odontológica venezolana.* 2013;51(2):8.
18. Kilic SC, Kilic, N, Sümbüllü MA. Temporomandibular Joint Osteoarthritis: cone beam computed tomographi findings, clinical features, and correlations. *Int J Oral Maxillofac Surg.* 2015;44(10):1268-74.
19. Liang X, Liu S, Qu X, Wang Z, Zheng J, Xie X, et al. Evaluation of Trabecular Structure Changes in Osteoarthritis of the Temporomandibular Joint with Cone Beam CT Imaging. *Oral Surg Oral Med Oral Pathol Oral Radiol.* 2017;124(3):315-322.
20. Griffith JF, Genant HK. Bone mass and architecture determination: state of the art. *Best Pract Res Clin Endocrinol Metab.* 2008;22(5):737-64.
21. Jacofsky, David J, Anderson, Meredith L, Wolff III, Luther H. Osteoarthritis Hospital Physician. 2005;41(7):17-25.
22. Back K, Ahlqwist M, Hakeberg M, Dahlstrom L. Ocurrence of signs of osteoarthritis/arthrosis in the temporomandibular joint on panoramic radiographs in Swedish women. *Community Dent Oral Epidemiol.* 2017;45(5):478-484
23. Dahlstrom L, Lindvall AM. Assessment of temporomandibular joint disease by panoramic radiography: reliability and validity in relation to tomography. *Dentomaxillofac Radiol.* 1996;25:197-201.
24. Schmitter M, Gabbert O, Ohlmann B, Hassel A, Wolff D, Rammelsberg P, et al. Assessment of the reliability and validity of panoramic imaging for assessment of

- mandibular condyle morphology using both MRI and clinical examination as the gold standard. *Oral Surg Oral Med Oral Pathol Oral Radiol Endod.* 2006;102(2):220-4.
25. John GP, Joy TE, Mathew J, Vinod R, Kumar B. Fundamentals of cone beam computed tomography for a prosthodontist. *J Indian Prosthodont Soc.* 2015;15(1): 8-13.
26. Meng JH, Zhang WL, Liu DG, Zhao YP, Ma XC. Evaluación diagnóstica de la osteoartritis de la articulación temporomandibular mediante tomografía computarizada con haz cónico en comparación con la tecnología radiográfica convencional. *Beijing Da Xue Xue Bao Yi Xue Ban.* 2007;39 (1): 26-29.
27. Suomalainen A, Pakbaznejad Esmaceli E, Robinson S. Dentomaxillofacial imaging with panoramic views and cone beam CT. *Insights Imaging.* 2015;6(1):1-16
28. Gibbs SJ. Effective dose equivalent and effective dose: comparison for common projections in oral and maxillofacial radiology. *Oral Surg Oral Med Oral Pathol Oral Radiol Endod.* 2000;90(4):538-45.
29. Danforth RA, Clark D. Effective dose from radiation absorbed during a panoramic examination with a new generation machine. *Oral Surg Oral Med Oral Pathol Oral Radiol Endod.* 2000;89(2):236-43.
30. White SC. 1992 assessment of radiation risk from dental radiography. *Dentomaxillofac Radiol.* 1992;21(3):118-26.
31. Ngan DC, Kharbanda OP, Geenty JP, Darendeliler MA. Comparison of radiation levels from computed tomography and conventional dental radiographs. *Aust Orthod J.* 2003;19(2):67-75.
32. Ludlow JB, Davies-Ludlow LE, Brooks SL. Dosimetry of two extraoral direct digital imaging devices: NewTom cone beam CT and Orthophos Plus DS panoramic unit. *Dentomaxillofac Radiol.* 2003;32(4):229-34.

33. Ahmad M, Hollender L, Anderson Q, Kartha K, Ohrbach R, Truelove EL, et al. Research diagnostic criteria for temporomandibular disorders (RDC/TMD): development of image analysis criteria and examiner reliability for image analysis. *Oral Surg Oral Med Oral Pathol Oral Radiol Endod.* 2009; 107 (6): 844-60.
34. Larheim TA, Abrahamsson AK, Kristensen M, Arvidsson LZ. Temporomandibular joint diagnostics using CBCT. *Dentomaxillofac Radiol.* 2015;44(1):20140235.
doi: 10.1259/dmfr.20140235
35. Taylor TT, Gans SI, Jones EM, Firestone AR, Johnston WM, Kim DG. Comparison of micro-CT and cone beam CT-based assessments for relative difference of grey level distribution in a human mandible. *DentomaxillofacRadiol.* 2013;42(3):25117764. doi: 10.1259/dmfr/25117764
36. Liu SM, Zhang ZY, Li JP, Liu DG, Ma XC. A study of trabecular bone structure in the mandibular condyle of healthy young people by cone beam computed tomography. *Zhonghua Kou Qiang Yi Xue Za Zhi.* 2007; 42 (6): 357-60.
37. Dapía S, Caeiro JR, Blanco M, Vaquero E. Microtomografía computerizada (μ -tc): nueva técnica para la evaluación de la microestructura ósea. *Acta Ortop. Gallega.* 2005; 1(1): 34-38.
38. Landes C, Walendzik H, Klein C. Sonography of the temporomandibular joint from 60 examinations and comparison with MRI and axiography. *J Craniomaxillofac Surg.* 2000;28(6):352-6.
39. Dias IM, Cordeiro PC, Devito KL, Tavares ML, Leite IC, Tesch Rde S. Evaluation of temporomandibular joint disc displacement as a risk factor for osteoarthritis. *Int J Oral Maxillofac Surg.* 2016; 45(3):313-7.

40. Li L, Shi H, Xie H, Wang L. MRI assessment and histopathologic evaluation of subchondral bone remodeling in temporomandibular joint osteoarthritis: a retrospective study. *Oral Surg Oral Med Oral Pathol Oral Radiol.* 2018;126(4):355-362. doi:10.1016/j.oooo.2018.05.047.
41. Langworthy MJ, Saad A, Langworthy NM. Conservative treatment modalities and outcomes for osteoarthritis: the concomitant pyramid of treatment. *Phys Sportsmed.* 2010;38(2):133-45.
42. Machado E, Bonotto D, Cunali PA. Intra-articular injections with corticosteroids and sodium hyaluronate for treating temporomandibular joint disorders: A systematic review. *Dental Press J Orthod.* 2013;18(5):128-33.
43. Ok SM, Lee J, Kim YI, Lee JY, Kim KB, Jeong SH. Anterior condylar remodeling observed in stabilization splint therapy for temporomandibular joint osteoarthritis. *Oral Surg Oral Med Oral Pathol Oral Radiol.* 2014;118(3):363-70.
44. Iwabuchi Y, Tanimoto K, Tanne Y, Inubushi T, Kamiya T, Kunimatsu R, et al. Effects of low-intensity pulsed ultrasound on the expression of cyclooxygenase-2 in mandibularcondylar chondrocytes. *J Oral Facial Pain Headache.* 2014;28(3):261-8.
45. Ying B, Chen K, Hu J, Man C, Feng G, Zhang B, et al. Effect of different doses of transforming growth factor-beta(1) on cartilage and subchondral bone in osteoarthritic temporomandibular joints. *Br J Oral Maxillofac Surg.* 2013;51(3):241–6.
46. Ying W, Yuan F, He P, Ji P. Inhibition of Notch1 protects against IL-1 β -induced inflammation and cartilage destruction in temporomandibular chondrocytes. *Mol Med Rep.* 2017;15(6):4391-4397.
47. Starodubtseva IA, Vasilieva LV, Nikitin AV. The Analysis of Efficacy of The Application of Interleukin-1 Inhibitor in the Complex Therapy of Secondary

- Osteoarthritis Taking Into Account the Dynamics of Clinical and Functional Indicators. *Vestn Ross Akad Med Nauk*. 2016;(2):141-7.
48. Leibur E, Jagur O, Voog-Oras Ü. Temporomandibular joint arthrocentesis for the treatment of osteoarthritis. *Stomatologija*. 2015;17(4):113-7.
49. Bouloux GF, Chou J, Krishnan D, Aghaloo T, Kahenasa N, Smith JA, et al. Is Hyaluronic Acid or Corticosteroid Superior to Lactated Ringer Solution in the Short-Term Reduction of Temporomandibular Joint Pain After Arthrocentesis? Part 1. *J Oral Maxillofac Surg*. 2017; 75 (1): 52-62.
50. Tvrdy P, Heinz P, Pink R. Arthrocentesis of the temporomandibular joint: a review. *Biomed Pap Med Fac Univ Palacky Olomouc Czech Repub*. 2015; 159(1): 31-4
51. Su N, Yang X, Liu Y, Huang Y, Shi Z. Evaluation of arthrocentesis with hyaluronic acid injection plus oral glucosamine hydrochloride for temporomandibular joint osteoarthritis in oral-health-related quality of life. *J Craniomaxillofac Surg*. 2014;42(6):846-51.
52. Cömert S, Güngörmüş M, Sümbüllü MA. Is Arthrocentesis Plus Platelet-Rich Plasma Superior to Arthrocentesis Alone in the Treatment of Temporomandibular Joint Osteoarthritis? A Randomized Clinical Trial. *J Oral Maxillofac Surg*. 2015;73(8):1473-83.
53. Lin SL, Tsai CC, Wu SL, Ko SY, Chiang WF, Yang JW. Effect of arthrocentesis plus platelet-rich plasma and platelet-rich plasma alone in the treatment of temporomandibular joint osteoarthritis. *Medicine (Baltimore)*. 2018;97(16):e0477. doi: 10.1097/MD.00000000000010477.
54. Comert S, Gungormus M. Is arthrocentesis plus platelet-rich plasma superior to arthrocentesis plus hyaluronic acid for the treatment of temporomandibular joint

- osteoarthritis: a randomized clinical trial. *Int J Oral Maxillofac Surg.* 2016;45(12):1538-44.
55. Cui D, Li H, Xu X, Ye L, Zhou X, Zheng L, et al. Mesenchymal Stem Cells for Cartilage Regeneration of TMJ Osteoarthritis. *Stem Cells Int.* 2017;2017:5979741. doi: 10.1155/2017/5979741.
56. Koyama N, Okubo Y, Nakao K, Osawa K, Fujimura K, Bessho K. Pluripotency of mesenchymal cells derived from synovial fluid in patients with temporomandibular joint disorder. *Life Sci.* 2011;89(19-20):741-7.
57. Kristjánsson B, Honsawek S. Mesenchymal stem cells for cartilage regeneration in osteoarthritis. *World J Orthop.* 2017;8(9):674-680.
58. Yagi H, Soto-Gutierrez A, Parekkadan B, Kitagawa Y, Tompkins RG, Kobayashi N, et al. Mesenchymal stem cells: mechanism of immunomodulation and homing. *Cell Transplantation.* 2010; 19(6): 667-79.
59. Wiese M, Wenzel A, Hintze H, Petersson A, Knutsson K, Bakke M, et al. Osseous changes and condyle position in TMJ tomograms: impact of RDC/TMD clinical diagnoses on agreement between expected and actual findings. *Oral Surg Oral Med Oral Pathol Oral Radiol Endod.* 2008;106(2):e52-63. doi: 10.1016/j.tripleo.2008.03.021
60. Falconet G, Ludlow JB, Tyndall DA, Lim, PF. Correlating cone beam CT results with temporomandibular joint pain of osteoarthritic origin. *Dentomaxillofac Radiol.* 2012; 41(2): 126–30.
61. Cho BH, Jung YH. Osteoarthritic changes and condylar positioning of the temporomandibular joint in Korean children and adolescents. *Imaging Sci Dent.* 2012; 42(3): 169–74.

62. Lim MJ, Lee JY. Computed tomographic study of the patterns of osteoarthritic change wich occur of the mandibular condyle. *J Craniomaxillofac Surg.* 2014;42(8):1897-902
63. Su N, Liu Y, Yang X, Luo Z, Shi Z. Correlation between bony changes measured with cone beam computed tomography and clinical dysfunction index in patients with temporomandibular joint osteoarthritis. *J Craniomaxillofac Surg.* 2014; 42 (7): 1402-7.

CORRESPONDENCIA: Elsa Lucero Llerena Fernandez, elsa_lucero_11@hotmail.com

Orcid: <https://orcid.org/0000-0001-8337-9359>

ARTÍCULO RECIBIDO: 30-03-2019

ARTÍCULO ACEPTADO: 15-05-2019

(VERSION INICIAL ENVIADA A PUBLICAR)

ARTÍCULO DE REVISIÓN

**MÉTODOS DE DIAGNÓSTICO Y TRATAMIENTO ACTUALES DE LA
OSTEOARTRITIS DE LA ARTICULACIÓN TEMPOROMANDIBULAR: UNA
REVISIÓN DE LA LITERATURA**

CURRENT METHODS OF DIAGNOSIS AND TREATMENT OF
TEMPOROMANDIBULAR JOINT OSTEOARTHRITIS: A LITERATURE REVIEW

Elsa Lucero Llerena Fernandez¹, Fernando Alfonso Ortiz Culca¹

¹Universidad Científica del Sur (Perú).

Citar como: Llerena-Fernandez EL, Ortiz-Culca FA. Métodos de diagnóstico y tratamiento actuales de la osteoartritis de la articulación temporomandibular: Una revisión de la literatura. *Rev Cient Odontol (Lima)* 2019;7(1):

RESUMEN

Este artículo involucra una revisión de los factores etiológicos asociados a la Osteoartritis (OA) de la Articulación Temporomandibular (ATM) así como los hallazgos imagenológicos, los cuales son indispensables para el diagnóstico y determinación de la etapa de evolución de esta patología. Además se discuten los métodos de tratamientos invasivos y no invasivos. Los objetivos del presente artículo fueron describir los métodos de diagnóstico y tratamiento más actuales y eficientes para la osteoartritis de la articulación temporomandibular y determinar la existencia de la correlación clínica e imagenológica en las diferentes etapas de esta patología. En base a una revisión de la

literatura, se encontró que el método de diagnóstico más relevante para la OA de la ATM es la Tomografía Computarizada de Haz Cónico (TCHC), por sus múltiples ventajas; el método de tratamiento más eficiente durante la etapa sintomatológica de la enfermedad es la artrocentesis sinergizada con ácido hialurónico o plasma rico en plaquetas, cabe resaltar que no se encontraron correlaciones directas suficientes entre los cambios óseos y la sintomatología clínica de la OA de ATM empleando la TCHC.

Palabras clave: tomografía computarizada, osteoartritis, articulación temporomandibular, artrocentesis, resonancia magnética.

ABSTRACT

This article involves a review of the etiological factors associated with osteoarthritis (OA) of the temporomandibular joint (TMJ) as well as the imaging findings, which are essential for the diagnosis and determination of the stage of evolution of this pathology. In addition, invasive and non-invasive treatment methods are discussed. The objectives of this article was to describe the most current and efficient diagnostic and treatment methods for osteoarthritis of the TMJ and to determine the clinical and imaging correlation in the different stages of this pathology. Based on a review of the literature, it was found that the most relevant diagnostic method for OA of the TMJ is conic beam computed tomography (CBCT), due to its multiple advantages; the most efficient treatment method during the symptomatic stage of the disease is arthrocentesis synergized with hyaluronic acid or platelet-rich plasma, it should be noted that no sufficient direct correlations was found between the bone changes and the clinical symptomatology of the TMJ OA using CBCT.

Keywords: computed tomography, osteoarthritis, temporomandibular joint, arthrocentesis, magnetic resonance.

INTRODUCCIÓN

La articulación temporomandibular es una de las articulaciones más complejas y usadas en el cuerpo humano (1), única en varios aspectos, comparada con otras articulaciones. Pese a sus características histológicas, anatómicas y funcionales, cuando la demanda funcional sobrepasa su capacidad de adaptación, la enfermedad se manifestará, desencadenando en los diversos trastornos temporomandibulares, dentro de los que cabe resaltar la OA-ATM, la cual pertenece específicamente al subgrupo de los trastornos articulares de ATM, siendo esta la enfermedad articular degenerativa (1-3) crónica no inflamatoria más común del organismo humano y una de las principales causas de dolor y discapacidad en individuos de mediana y avanzada edad (2), presentando un pico de prevalencia en la sexta década de vida (4).

La OMS calcula que aproximadamente un cuarto de la población mundial la padece (3) pudiendo manifestarse uni o bilateralmente y demuestra gran afinidad por el sexo femenino (1,5). Su etiología y patogenia es compleja (1) y poco conocida debido al desconocimiento de los mecanismos moleculares relacionados en su iniciación y progresión (6). Dentro de los factores de riesgo están la genética (1,7), la edad, los traumas (como fracturas, sobrecarga articular constante) (8) estrés mecánico (9), estrés psicológico (que causa alteración del metabolismo de la matriz extracelular del cartilago condilar) (10), alteraciones musculares o articulares, y procesos degenerativos de índole sistémico (8,11). El proceso inflamatorio junto a sus citoquinas cumple un rol iniciador en la patogenia de la OA, resaltando a la Interleucina IL-1 β , y IL-6, y el Factor de Necrosis Tumoral Alfa (FNT- α) (12,13).

La mayor incidencia de la OA de ATM en el sexo femenino, sugiere una posible actividad hormonal femenina en su desarrollo, algunos estudios revelan la función del estrógeno el cual inhibe la proliferación del condrocito condilar mediante su Receptor de Estrógeno- β (RE- β) (14,15). En un estudio muy reciente demostraron que los sinoviocitos sensibilizados a estrógenos realizados en ratas hembras contribuyen en la mayor incidencia y progresión de la OA de ATM (16).

Los cambios histopatológicos observados en la OA de ATM son la destrucción progresiva del cartílago articular, alteración del hueso subcondral (1) con posterior formación de osteofitos, la inflamación de la membrana sinovial varía de acuerdo a la progresión de la enfermedad (6,17), la mayoría de los cambios histológicos y las manifestaciones clínicas son silenciosas en las primeras etapas de la enfermedad causando un descubrimiento retardado de esta, ya en etapas avanzadas. Es por ello que los nuevos avances tecnológicos para su diagnóstico y tratamiento son importantes dentro de los que resalta como método de diagnóstico el uso de la TCHC de la ATM como una herramienta eficiente (18), proporcionando resultados confiables para esta patología a nivel trabecular (19,20), gracias a que el hueso trabecular es metabólicamente más activo que el hueso cortical, por ende, es un indicador más susceptible de alteraciones histopatológicas tempranas de OA de ATM (19).

Dada la alta incidencia y avance silencioso de esta enfermedad, así como la complejidad de su etiopatogénesis, y el poco conocimiento para su diagnóstico y tratamiento; se convierten en el propósito de la presente revisión la cual es familiarizar al cirujano dentista, y más aún al especialista en rehabilitación oral, respecto a esta enfermedad, resaltando los métodos de diagnóstico y tratamiento más actuales que le ayudaran a formular un plan de tratamiento idóneo para cada caso.

MÉTODOS DE DIAGNÓSTICO MÁS RELEVANTES, VENTAJAS Y LIMITACIONES PARA LA OA DE LA ATM

Posterior a la elaboración de la historia clínica y al examen físico completo, se debe plantear el diagnóstico diferencial para luego ser confirmada por evaluaciones laboratoriales o imagenológicas. El examen laboratorial a utilizar es el factor reumatoide y la Velocidad de Sedimentación de Eritrocitos (VSE), para lograr diferenciarla de la artritis reumatoidea. Si la tasa de sedimentación de eritrocitos es inferior a 40 mm /h, y el factor reumatoide menor de 1:40, y se evidencia líquido sinovial viscoso se confirma la OA de ATM (21).

Dentro de las pruebas imagenológicas la Radiografía Panorámica (RP) es un método muy accesible y fácil de realizar, con la ventaja de emisiones bajas de radiación (22), y con una eficiente calibración se puede aumentar su confiabilidad (23-24).

Dentro de sus limitaciones están, la distorsión de estructuras anatómicas, incapacidad para mostrar toda la superficie de la ATM, además de mostrar solo dos dimensiones, y una baja confiabilidad y sensibilidad para la detección de pequeños cambios óseos en la ATM (24), es por ello que la especificidad del estudio es importante para un correcto diagnóstico.

El sistema de TCHC se diseñó para obtener imágenes de estructuras duras de la región maxilofacial (25), las cuales proporcionan múltiples cortes (26) en los 3 planos del espacio generando alta calidad de imagen submilimétrica, hasta 0.076 mm (27) con tiempos de exposición muy cortos (10-70 s) y radiación similar 4-15 RP (28-32), de tal manera que proporciona una inspección radiográfica exhaustiva, minuciosa y precisa de la ATM (26,33).

En la actualidad la Tomografía Computarizada (TC) sigue siendo el "gold standard" para diagnosticar las alteraciones morfológicas y patológicas en la ATM (33), a pesar de que se ha vuelto más común su utilización en su variante con haz de cono (34). debido a su precisión en cuanto a medidas de densidad (35), volumen y sensibilidad para evaluar la morfología e integridad ósea cortical y trabecular del cóndilo mandibular, así como su simetría entre sus lados bilaterales (36), entre otras ventajas técnicas (27).

La TCHC proporciona resultados muy similares a las micro- tomografías computarizadas, pero con menores niveles de radiación y de costo (37). Los hallazgos más frecuentes de alteraciones óseas condilares de la OA son, aplanamiento, erosión, presencia de osteofitos y sinovitis secundaria a este proceso, en etapas más avanzadas (17,18). Dentro de sus desventajas, las imágenes de TCHC tienen pobre contraste y presenta artefactos a nivel de los tejidos blandos (27).

En un estudio en el 2009 compararon 3 diferentes métodos imagenológicos de evaluación a nivel de la ATM concluyendo que la TCHC mostraba excelentes resultados de confiabilidad en sus imágenes para evaluar la OA de ATM, seguida de la resonancia magnética (RM) mientras que los resultados de la radiografía panorámica eran inferiores (33).

La resonancia magnética (RM) por su parte no utiliza radiación ionizante como las radiografías o tomografías, su principal aplicación en cuanto a OA-ATM, es que permite la evaluación no solo de tejidos duros sino blandos (34,38), como la membrana sinovial y el disco articular y ligamentos a mayor precisión, para la evaluación de la actividad inflamatoria o alteraciones a nivel de estos tejidos, con fiabilidad y precisión (24), y es considerada como un excelente método de diagnóstico para los desplazamientos del disco (39). Li et al. (40) considera que la evidencia imagenológica proporcionada por la RM

debe considerarse como un estándar de referencia para la posterior elección del tratamiento quirúrgico o no quirúrgico de la OA de ATM.

MÉTODOS DE TRATAMIENTO MÁS ACTUALIZADOS Y CONSERVADORES PARA LA OA DE LA ATM

Una vez establecido el diagnóstico, se deberá proceder al tratamiento en función al grado de severidad de la enfermedad, teniendo en cuenta que el objetivo del tratamiento de la OA es eliminar el proceso inflamatorio activo, la sintomatología dolorosa, preservando la función articular y anticiparse a una mayor deformación (4,8). Se puede utilizar en la etapa temprana de esta patología una combinación de terapias sinergistas conservadoras que van desde la fisioterapia, pasando por los fármacos hasta llegar a la infiltración con Ácido Hialurónico (AH), los cuales dan buenos resultados a largo plazo.

La utilización de los Antiinflamatorios No Esteroideos (AINE) muestra mayores efectos secundarios que los inhibidores específicos de COX, así como tiempo limitado de su uso (41). La literatura refiere que la inyección intraarticular combinando Corticosteroide (C) y hialuronato de sodio es un método bastante eficiente para tratar la OA de ATM (42).

Otra opción es la utilización de férulas de estabilización, las cuales inducen la remodelación ósea de manera favorable en el área anterior de la cabeza del cóndilo mandibular osteoartítico (43). A manera de método preventivo, la utilización del Ultrasonido pulsado de baja intensidad (LIPUS) se sugiere como tratamiento de la OA de ATM al inhibir la COX-2 y suprimir el proceso de degradación de los condrocitos articulares (44).

La terapia basada en la inyección intraarticular de los antagonistas de las citoquinas inflamatorias como el inhibidor del receptor de interleucina 1 (IL-1), los inhibidores de FNT- α y el inhibidor del Notch1 (receptor transmembrana de tipo I), contribuyen en la disminución de la sintomatología clínica mejorando la calidad de vida de los pacientes con OA secundaria, además de poseer efectos protectores del cartílago articulación de la ATM (45-47).

La artrocentesis es una buena opción de tratamiento para pacientes con OA de la ATM (48,49), enfermedades inflamatorias degenerativas o en casos de bloqueo agudo por desplazamiento del disco articular (50), al obtener resultados exitosos para aliviar el dolor y la disfunción, mejorando la apertura máxima interincisal a través de la eliminación mediante el lavado con suero fisiológico o solución de Ringer (48) de los productos generados durante el proceso inflamatorios y de la degradación de la cortical y del hueso subcondral, logrando romper las adherencias y liberar al disco con mínimas complicaciones (50). Su efectividad sola es tan buena como si se usara adicionalmente a esta ácido hialurónico o corticosteroide (49). En un estudio prospectivo realizado a 211 pacientes, evaluaron la artrocentesis con inyecciones de (HA) más hidrocortisona de glucosamina oral en pacientes con OA de la ATM encontrando que mejora la calidad de vida en relación con la salud oral llegando a obtener valores normales tanto a corto como a largo plazo (51).

Varios estudios evidencian la efectividad de la artrocentesis (48-51), la cual es potenciada si se asociada con inyecciones de Plasma Rico en Plaquetas (PRP) (52), o con una de sus variantes conocido como Factor de crecimiento concentrado en fase líquida con la cual sugieren una única inyección de 2 ml asociada a la artrocentesis, en pacientes con alta sintomatología como dolor miofacial, dolor durante la masticación y movilidad

mandibular < 6mm (53). Nuevos hallazgos sugieren que la asociación de artrocentesis más inyecciones de ácido hialurónico son más efectivos y aceptables para los pacientes con OA de la ATM, en comparación con la artrocentesis más (PRP) (54).

Un tratamiento innovador es en base a Células Madre Mesenquimales (CMM) (55), las cuales poseen la capacidad de diferenciación celular (56,57) y de autoregeneración, dichas características le permiten restaurar el cartílago articular de la ATM, y lograr un balance en la producción y eliminación de la matriz extracelular del cartílago (58).

CORRELACIÓN CLÍNICA E IMAGENOLÓGICA DE LAS DIFERENTES ETAPAS DE LA OA DE LA ATM

Un punto muy discutido para el diagnóstico de la OA-ATM es la correlación clínica e imagenológica. Algunos estudios han tratado de encontrar correlaciones, entre la sintomatología del paciente y los hallazgos a través de imágenes por TCHC (59-63), a través de la relación del dolor durante la función mandibular con cambios degenerativos en la superficie articular, los criterios evaluados fueron: el rango de movimiento mandibular, sonido articular, dolor a la palpación de los músculos de la masticación y de la ATM, revelando que no existía correlación entre los rangos inferiores del movimiento mandibular y la intensidad del dolor reportado en relación a los cambios óseos (60).

Otro estudio realizado en una población joven con OA de ATM demostraron cambios osteoartrotríticos en el (9,9%) de la población sintomática, demostrando una mayor prevalencia patrones de esclerosis y erosión; con un patrón posicional posterior dominante en el (52.8%), los pacientes con dolor de la articulación o limitación de la apertura bucal presentaban más erosión, que aquellos sin sintomatología, y el ruido

articular se observó con mayor incidencia en el posicionamiento posterior del cóndilo (61).

Lim y Lee encontraron en su investigación mayor frecuencia de cambios osteoartrotríticos de la ATM en la parte anterior del cóndilo en ambos sexos, respecto a la parte sintomatología como dolor y ruidos articulares estaban referidos a la parte lateral o a la totalidad del cóndilo (62). Kilic et al. empleando la TCHC encontró una correlación negativa entre la eficacia masticatoria y dos signos radiográficos, el aplanamiento condilar y la esclerosis. El dolor tuvo una correlación positiva con el aplanamiento condilar (18). En consecuencia en esta revisión no se encontraron correlaciones suficientes entre los cambios óseos y la sintomatología clínica de la OA de ATM empleando TCHC, y tampoco una guía para el empleo de los diferentes métodos de diagnóstico y tratamiento en relación a la severidad del proceso osteoartrotrítico de la ATM.

CONCLUSIONES

1. El método de diagnóstico más relevante para la osteoartritis de la ATM es la tomografía computarizada de haz cónico (TCHC), por su alta confiabilidad, especificidad y costo, seguida de la resonancia magnética en base a la revisión del presente trabajo.
2. El método de tratamiento más eficiente para la osteoartritis de la ATM durante su etapa sintomatológica es la artrocentesis sinergizada con ácido hialurónico o plasma rico en plaquetas, de acuerdo a esta revisión de la bibliografía.
3. En esta revisión de la literatura no se encontraron correlaciones directas +suficientes entre los cambios óseos y la sintomatología clínica de la OA de ATM empleando TCHC.

Contribución del autor: Elsa Lucero Llerena Fernandez y Fernando Alfonso Ortiz

Culca han participado en la concepción del artículo, la recolección de datos, su redacción y aprobación de la versión final.

Fuente de financiamiento: Autofinanciada.

Conflicto de interés: Los autores declaran no tener conflicto de interés de ningún tipo.

REFERENCIAS BIBLIOGRÁFICAS

1. Wang XD, Zhang JN, Gan YH, Zhou YH. Current Understanding of Pathogenesis and Treatment of TMJOA. *J Dent Res.* 2015; 94(5) 666–73.
2. Ferrazo KL, Osorio LB, Ferrazo BA. CT Images of a Severe TMJ Osteoarthritis and Differential Diagnosis with Other Joint Disorders: *Case Rep Dent.* 2013;2013: 242685. doi: 10.1155/2013/242685
3. Massilla Mani F, Sivasubramanian SS. A study of temporomandibular joint osteoarthritis using computed tomographic imaging. *Biomed J.* 2016;39(3):201-6.
4. Kalladka M, Quek S, Heir G, Eliav E, Mupparapu M, Viswanath A. Temporomandibular Joint Osteoarthritis: Diagnosis and Long-Term Conservative Management: A Topic Review. *J Indian Prosthodont Soc.* 2014;14(1):6-15.
5. Boyan BD, Tosi LL, Coutts RD, Enoka RM, Hart DA, Nicolella DP, et al. Addressing the gaps: sex differences in osteoarthritis of the knee. *Biol Sex Differ.* 2013;4:4. doi: 10.1186/2042-6410-4-4
6. Chen D, Shen J, Zhao W, Wang T, Han L, Hamilton JL et al. Osteoarthritis: toward a comprehensive understanding of pathological mechanism. *Bone Res.* 2017;5: 16044. doi: 10.1038/boneres.2016.44
7. Yamaguchi T, Nakaoka H, Yamamoto K, Fujikawa T, Kim YI, Yano K, et al. Genome-wide association study of degenerative bony changes of the temporomandibular joint. *Oral Dis.* 2014;20(4):409-15.

8. Tanaka E, Detamore MS, Mercuri LG. Degenerative disorders of the temporomandibular joint: etiology, diagnosis, and treatment. *J Dent Res.* 2008;87 (4): 296-307.
9. Liu YD, Liao LF, Zhang HY, Lu L, Jiao K, Zhang M, et al. Reducing dietary loading decreases mouse temporomandibular joint degradation induced by anterior crossbite prosthesis. *Osteoarthritis Cartilage.* 2014;22(2):302–12.
10. Li Q, Huang F, Liu J, Zhao YH, Zhang M, Chen YJ. Psychological Stress Alters Extracellular Matrix Metabolism in Mandibular Condylar Cartilage. *Chin J Dent Res.* 2017;20(3):125-135.
11. Buckwalter JA. The Role of Mechanical Forces in the Initiation and Progression of Osteoarthritis. *HSS J.* 2012;8 (1): 37-38.
12. Cevidanes LH, Walker D, Schilling J, Sugai J, Giannobile W, Paniagua B, et al. 3D osteoarthritic changes in TMJ condylar morphology correlates with specific systemic and local biomarkers of disease. *Osteoarthritis Cartilage.* 2014;22(10):1657-67.
13. Wang XD, Cui SJ, Liu Y, Luo Q, Du RJ, Kou XX, et al. Deterioration of mechanical properties of discs in chronically inflamed TMJ. *J Dent Res.* 2014;93(11):1170–6.
14. Chen J, Kamiya Y, Polur I, Xu M, Choi T, Kalajzic Z, et al. Estrogen via estrogen receptor beta partially inhibits mandibular condylar cartilage growth. *Osteoarthritis Cartilage.* 2014;22(11):1861–8.
15. Wang XD, Kou XX, Meng Z, Bi RY, Liu Y, Zhang JN, et al. Estrogen aggravates iodoacetate-induced temporomandibular joint osteoarthritis. *J Dent Res.* 2013;92(10):918–24.
16. Xue XT, Zhang T, Cui SJ, He DQ, Wang XD, Yang RL, et al. Sexual dimorphism of estrogen-sensitized synoviocytes contributes to gender difference

- in temporomandibular joint osteoarthritis. *Oral Dis.* 2018;24(8):1503-1513 doi: 10.1111/odi.12905.
17. Cortes D, Marholz, C, Millas, R, Moncada, G. Manifestaciones óseas de las enfermedades degenerativas de la Articulación Temporomandibular (ATM) disfuncionada. Estudio tomográfico. *Acta odontológica venezolana.* 2013;51(2):8.
 18. Kilic SC, Kilic, N, Sümbüllü MA. Temporomandibular Joint Osteoarthritis: cone beam computed tomographi findings, clinical features, and correlations. *Int J Oral Maxillofac Surg.* 2015;44(10):1268-74.
 19. Liang X, Liu S, Qu X, Wang Z, Zheng J, Xie X, et al. Evaluation of Trabecular Structure Changes in Osteoarthritis of the Temporomandibular Joint with Cone Beam CT Imaging. *Oral Surg Oral Med Oral Pathol Oral Radiol.* 2017;124(3):315-322.
 20. Griffith JF, Genant HK. Bone mass and architecture determination: state of the art. *Best Pract Res Clin Endocrinol Metab.* 2008;22(5):737-64.
 21. Jacofsky, David J, Anderson, Meredith L, Wolff III, Luther H. Osteoarthritis Hospital Physician. 2005;41(7):17-25.
 22. Back K, Ahlqwist M, Hakeberg M, Dahlstrom L. Ocurrence of signs of osteoarthritis/arthrosis in the temporomandibular joint on panoramic radiographs in Swedish women. *Community Dent Oral Epidemiol.* 2017;45(5):478-484
 23. Dahlstrom L, Lindvall AM. Assessment of temporomandibular joint disease by panoramic radiography: reliability and validity in relation to tomography. *Dentomaxillofac Radiol.* 1996;25:197-201.
 24. Schmitter M, Gabbert O, Ohlmann B, Hassel A, Wolff D, Rammelsberg P, et al. Assessment of the reliability and validity of panoramic imaging for assessment of mandibular condyle morphology using both MRI and clinical examination as the gold standard. *Oral Surg Oral Med Oral Pathol Oral Radiol Endod.* 2006;102(2):220-4.

25. John GP, Joy TE, Mathew J, Vinod R, Kumar B. Fundamentals of cone beam computed tomography for a prosthodontist. *J Indian Prosthodont Soc.* 2015;15(1): 8-13.
26. Meng JH, Zhang WL, Liu DG, Zhao YP, Ma XC. Evaluación diagnóstica de la osteoartritis de la articulación temporomandibular mediante tomografía computarizada con haz cónico en comparación con la tecnología radiográfica convencional. *Beijing Da Xue Xue Bao Yi Xue Ban.* 2007;39 (1): 26-29.
27. Suomalainen A, Pakbaznejad Esmaili E, Robinson S. Dentomaxillofacial imaging with panoramic views and cone beam CT. *Insights Imaging.* 2015;6(1):1-16
28. Gibbs SJ. Effective dose equivalent and effective dose: comparison for common projections in oral and maxillofacial radiology. *Oral Surg Oral Med Oral Pathol Oral Radiol Endod.* 2000;90(4):538-45.
29. Danforth RA, Clark D. Effective dose from radiation absorbed during a panoramic examination with a new generation machine. *Oral Surg Oral Med Oral Pathol Oral Radiol Endod.* 2000;89(2):236-43.
30. White SC. 1992 assessment of radiation risk from dental radiography. *Dentomaxillofac Radiol.* 1992;21(3):118-26.
31. Ngan DC, Kharbanda OP, Geenty JP, Darendeliler MA. Comparison of radiation levels from computed tomography and conventional dental radiographs. *Aust Orthod J.* 2003;19(2):67-75.
32. Ludlow JB, Davies-Ludlow LE, Brooks SL. Dosimetry of two extraoral direct digital imaging devices: NewTom cone beam CT and Orthophos Plus DS panoramic unit. *Dentomaxillofac Radiol.* 2003;32(4):229-34.

33. Ahmad M, Hollender L, Anderson Q, Kartha K, Ohrbach R, Truelove EL, et al. Research diagnostic criteria for temporomandibular disorders (RDC/TMD): development of image analysis criteria and examiner reliability for image analysis. *Oral Surg Oral Med Oral Pathol Oral Radiol Endod.* 2009; 107 (6): 844-60.
34. Larheim TA, Abrahamsson AK, Kristensen M, Arvidsson LZ. Temporomandibular joint diagnostics using CBCT. *Dentomaxillofac Radiol.* 2015;44(1):20140235. doi: 10.1259/dmfr.20140235
35. Taylor TT, Gans SI, Jones EM, Firestone AR, Johnston WM, Kim DG. Comparison of micro-CT and cone beam CT-based assessments for relative difference of grey level distribution in a human mandible. *DentomaxillofacRadiol.* 2013;42(3):25117764. doi: [10.1259/dmfr/25117764](https://doi.org/10.1259/dmfr/25117764)
36. Liu SM, Zhang ZY, Li JP, Liu DG, Ma XC. A study of trabecular bone structure in the mandibular condyle of healthy young people by cone beam computed tomography. *Zhonghua Kou Qiang Yi Xue Za Zhi.* 2007; 42 (6): 357-60.
37. Dapía S, Caeiro JR, Blanco M, Vaquero E. Microtomografía computerizada (μ -tc): nueva técnica para la evaluación de la microestructura ósea. *Acta Ortop. Gallega.* 2005; 1(1): 34-38.
38. Landes C, Walenzik H, Klein C. Sonography of the temporomandibular joint from 60 examinations and comparison with MRI and axiography. *J Craniomaxillofac Surg.* 2000;28(6):352-6.
39. Dias IM, Cordeiro PC, Devito KL, Tavares ML, Leite IC, Tesch Rde S. Evaluation of temporomandibular joint disc displacement as a risk factor for osteoarthritis. *Int J Oral Maxillofac Surg.* 2016; 45(3):313-7.

40. Li L, Shi H, Xie H, Wang L. MRI assessment and histopathologic evaluation of subchondral bone remodeling in temporomandibular joint osteoarthritis: a retrospective study. *Oral Surg Oral Med Oral Pathol Oral Radiol*. 2018;126(4):355-362. doi:10.1016/j.oooo.2018.05.047.
41. Langworthy MJ, Saad A, Langworthy NM. Conservative treatment modalities and outcomes for osteoarthritis: the concomitant pyramid of treatment. *Phys Sportsmed*. 2010;38(2):133-45.
42. Machado E, Bonotto D, Cunali PA. Intra-articular injections with corticosteroids and sodium hyaluronate for treating temporomandibular joint disorders: A systematic review. *Dental Press J Orthod*. 2013;18(5):128-33.
43. Ok SM, Lee J, Kim YI, Lee JY, Kim KB, Jeong SH. Anterior condylar remodeling observed in stabilization splint therapy for temporomandibular joint osteoarthritis. *Oral Surg Oral Med Oral Pathol Oral Radiol*. 2014;118(3):363-70.
44. Iwabuchi Y, Tanimoto K, Tanne Y, Inubushi T, Kamiya T, Kunimatsu R, et al. Effects of low-intensity pulsed ultrasound on the expression of cyclooxygenase-2 in mandibularcondylar chondrocytes. *J Oral Facial Pain Headache*. 2014;28(3):261-8.
45. Ying B, Chen K, Hu J, Man C, Feng G, Zhang B, et al. Effect of different doses of transforming growth factor-beta(1) on cartilage and subchondral bone in osteoarthritic temporomandibular joints. *Br J Oral Maxillofac Surg*. 2013;51(3):241–6.
46. Ying W, Yuan F, He P, Ji P. Inhibition of Notch1 protects against IL-1 β -induced inflammation and cartilage destruction in temporomandibular chondrocytes. *Mol Med Rep*. 2017;15(6):4391-4397.
47. Starodubtseva IA, Vasilieva LV, Nikitin AV. The Analysis of Efficacy of The Application of Interleukin-1 Inhibitor in the Complex Therapy of Secondary

- Osteoarthritis Taking Into Account the Dynamics of Clinical and Functional Indicators. *Vestn Ross Akad Med Nauk*. 2016;(2):141-7.
48. Leibur E, Jagur O, Voog-Oras Ü. Temporomandibular joint arthrocentesis for the treatment of osteoarthritis. *Stomatologija*. 2015;17(4):113-7.
49. Bouloux GF, Chou J, Krishnan D, Aghaloo T, Kahenasa N, Smith JA, et al. Is Hyaluronic Acid or Corticosteroid Superior to Lactated Ringer Solution in the Short-Term Reduction of Temporomandibular Joint Pain After Arthrocentesis? Part 1. *J Oral Maxillofac Surg*. 2017; 75 (1): 52-62.
50. Tvrdy P, Heinz P, Pink R. Arthrocentesis of the temporomandibular joint: a review. *Biomed Pap Med Fac Univ Palacky Olomouc Czech Repub*. 2015; 159(1): 31-4
51. Su N, Yang X, Liu Y, Huang Y, Shi Z. Evaluation of arthrocentesis with hyaluronic acid injection plus oral glucosamine hydrochloride for temporomandibular joint osteoarthritis in oral-health-related quality of life. *J Craniomaxillofac Surg*. 2014;42(6):846-51.
52. Cömert S, Güngörmüş M, Sümbüllü MA. Is Arthrocentesis Plus Platelet-Rich Plasma Superior to Arthrocentesis Alone in the Treatment of Temporomandibular Joint Osteoarthritis? A Randomized Clinical Trial. *J Oral Maxillofac Surg*. 2015;73(8):1473-83.
53. Lin SL, Tsai CC, Wu SL, Ko SY, Chiang WF, Yang JW. Effect of arthrocentesis plus platelet-rich plasma and platelet-rich plasma alone in the treatment of temporomandibular joint osteoarthritis. *Medicine (Baltimore)*. 2018;97(16):e0477. doi: 10.1097/MD.00000000000010477.
54. Comert S, Gungormus M. Is arthrocentesis plus platelet-rich plasma superior to arthrocentesis plus hyaluronic acid for the treatment of temporomandibular joint

- osteoarthritis: a randomized clinical trial. *Int J Oral Maxillofac Surg.* 2016;45(12):1538-44.
55. Cui D, Li H, Xu X, Ye L, Zhou X, Zheng L, et al. Mesenchymal Stem Cells for Cartilage Regeneration of TMJ Osteoarthritis. *Stem Cells Int.* 2017;2017:5979741. doi: 10.1155/2017/5979741.
56. Koyama N, Okubo Y, Nakao K, Osawa K, Fujimura K, Bessho K. Pluripotency of mesenchymal cells derived from synovial fluid in patients with temporomandibular joint disorder. *Life Sci.* 2011;89(19-20):741-7.
57. Kristjánsson B, Honsawek S. Mesenchymal stem cells for cartilage regeneration in osteoarthritis. *World J Orthop.* 2017;8(9):674-680.
58. Yagi H, Soto-Gutierrez A, Parekkadan B, Kitagawa Y, Tompkins RG, Kobayashi N, et al. Mesenchymal stem cells: mechanism of immunomodulation and homing. *Cell Transplantation.* 2010; 19(6): 667-79.
59. Wiese M, Wenzel A, Hintze H, Petersson A, Knutsson K, Bakke M, et al. Osseous changes and condyle position in TMJ tomograms: impact of RDC/TMD clinical diagnoses on agreement between expected and actual findings. *Oral Surg Oral Med Oral Pathol Oral Radiol Endod.* 2008;106(2):e52-63. doi: 10.1016/j.tripleo.2008.03.021
60. Falconet G, Ludlow JB, Tyndall DA, Lim, PF. Correlating cone beam CT results with temporomandibular joint pain of osteoarthritic origin. *Dentomaxillofac Radiol.* 2012; 41(2): 126–30.
61. Cho BH, Jung YH. Osteoarthritic changes and condylar positioning of the temporomandibular joint in Korean children and adolescents. *Imaging Sci Dent.* 2012; 42(3): 169–74.

62. Lim MJ, Lee JY. Computed tomographic study of the patterns of osteoarthritic change wich occur of the mandibular condyle. *J Craniomaxillofac Surg.* 2014;42(8):1897-902
63. Su N, Liu Y, Yang X, Luo Z, Shi Z. Correlation between bony changes measured with cone beam computed tomography and clinical dysfunction index in patients with temporomandibular joint osteoarthritis. *J Craniomaxillofac Surg.* 2014; 42 (7): 1402-7.

CORRESPONDENCIA: Elsa Lucero Llerena Fernandez, elsa_lucero_11@hotmail.com

Orcid: <https://orcid.org/0000-0001-8337-9359>

ARTÍCULO RECIBIDO: 30-03-2019

ARTÍCULO ACEPTADO:

(CARTA DE RESPUESTA A LOS OBSERVADORES DE LOS REVISORES)

Revisor 1:

Observación 1: Solo debería ir : universidad científica del sur, porque no tenemos filiales

Observación 2: “,”, no punto seguido

Observación 3: La artrocentesis no es tratamiento conservador, debería indicarse en que estadio de la OA si lo es.

Revisor 2:

Observación 1: De la membrana sinovial

Observación 2: faltaria indicar en que caso especifico de afeccion de la enfermedad se aplica la aroticentesis, porque se indican en el texto otras opciones. Por favor especificar.

En caso de cambiar algo aquí, tambien debera aectar en el resumen y abstract

Respuesta a las observaciones de los revisores: Se levantaron todas las observaciones realizadas.

ABREVIATURAS:

OA: Osteoartritis

ATM: Articulación Temporomandibular

TCHC: Tomografía Computarizada de Haz Cónico

IL-1 β : Interleucina 1 β

IL- 6: Interleucina 6

FNT- α : Factor de Necrosis Tumoral Alfa

RE- β : Receptor de Estrógeno- β

VSE: Velocidad de Sedimentación de Eritrocitos

RP: Radiografía Panorámica

TC: Tomografía Computarizada

RM: Resonancia magnética

AH: Ácido Hialurónico

AINE: Antiinflamatorios No Esteroideos

COX: Corticosteroide

C: Ciclooxigenasa

IL-1: Interleucina 1

Notch1: Receptor transmembrana de tipo I

LIPUS: Ultrasonido pulsado de baja intensidad

PRP: Plasma Rico en Plaquetas

CMM: Células Madre Mesenquimales

ANEXOS**Anexo 1.** Prueba imprenta del artículo

DOI: 10.21142/2523-2754-0701-2019-121-131

MÉTODOS DE DIAGNÓSTICO Y TRATAMIENTO ACTUALES DE LA OSTEOARTRITIS DE LA ARTICULACIÓN TEMPOROMANDIBULAR: UNA REVISIÓN DE LA LITERATURA

CURRENT DIAGNOSTIC METHODS AND TREATMENT OF TEMPOROMANDIBULAR
 JOINT OSTEOARTHRITIS: A REVIEW OF THE LITERATURE

Elsa Lucero Llerena Fernández¹
 elsa_lucero_11@hotmail.com
 ORCID: 0000-0001-8337-9359

Fernando Alfonso Ortiz Culca¹
 femankat@gmail.com
 ORCID: 0000-0002-3223-5651

RESUMEN

Este artículo involucra una revisión de los factores etiológicos asociados a la osteoartritis (OA) de la articulación temporomandibular (ATM), así como los hallazgos imagenológicos, los cuales son indispensables para el diagnóstico y la determinación de la etapa de evolución de esta patología. Además, se discuten los métodos de tratamiento invasivos y no invasivos. Los objetivos del presente artículo fueron describir los métodos de diagnóstico y tratamiento más actuales y eficientes para la osteoartritis de la articulación temporomandibular, y determinar la existencia de la correlación clínica e imagenológica en las diferentes etapas de esta patología. A partir de una revisión de la literatura, se encontró que el método de diagnóstico más relevante para la OA de la ATM es la tomografía computarizada de haz cónico (TCHC), por sus múltiples ventajas. El método de tratamiento más eficiente durante la etapa sintomatológica de la enfermedad es la artrocentesis sinergizada con ácido hialurónico o plasma rico en plaquetas.

Cabe resaltar que no se encontraron correlaciones directas suficientes entre los cambios óseos y la sintomatología clínica de la OA de ATM empleando la TCHC.

Palabras clave: tomografía computarizada, osteoartritis, articulación temporomandibular, artrocentesis, resonancia magnética

ABSTRACT

The objectives of this article were to describe the most current and efficient diagnostic and treatment methods for osteoarthritis of the temporomandibular joint (TMJ) and to determine the correlation of clinical and imaging in the different stages of this pathology. We review the etiological factors associated with osteoarthritis (OA) of the TMJ as well as the imaging findings, which are essential for the diagnosis and determination of the stage of evolution of this pathology. In addition, invasive and non-invasive treatment methods are discussed. Based

Citar como: Llerena-Fernández EL, Ortiz-Culca FA. Métodos de diagnóstico y tratamiento actuales de la osteoartritis de la articulación temporomandibular: una revisión de la literatura. Rev Cient Odontol (Lima). 2019;7 (1): 121-131.

¹ DIVISIÓN DE REHABILITACIÓN ORAL, CARRERA DE ESTOMATOLOGÍA, UNIVERSIDAD CIENTÍFICA DEL SUR, LIMA, PERÚ.

Anexo 2. Resolución directoral de aceptación del proyecto de tesis nombramiento del
asesor

**RESOLUCIÓN DIRECTORAL DE LA CARRERA DE
ESTOMATOLOGÍA N° 069-POSG-DACE-DAFCS-U-CIENTÍFICA-2023**

Lima, 17 de enero del 2023

VISTO:

La solicitud de el/la tesista, asesor/a y la evaluación del Responsable de Investigación de la Carrera de Estomatología y de acuerdo a la RESOLUCIÓN DIRECTORAL No. 012- DGIDI-CIENTIFICA-2021 sobre Normas de precisiones de exoneración del Comité de Ética. Se aprueba el registro N° **186-2018-POS8** del proyecto de Tesis Titulado: **“MÉTODOS DE DIAGNÓSTICO Y TRATAMIENTO ACTUALES DE LA OSTEOARTRITIS DE LA ARTICULACIÓN TEMPOROMANDIBULAR: UNA REVISIÓN DE LA LITERATURA”** presentado por **LLERENA FERNÁNDEZ, ELSA LUCERO**.

CONSIDERANDO:

Que, de acuerdo al Reglamento General de la Universidad Científica del Sur y los reglamentos de posgrado para obtener el Título Profesional de **REHABILITACIÓN ORAL** en la Carrera de Estomatología de la Universidad Científica del Sur, se debe desarrollar un trabajo de investigación.

Que, de acuerdo con la normativa vigente de la Universidad Científica del Sur, en uso de las atribuciones conferidas al Decano Académico de Carrera.

SE RESUELVE:

ART. 1°: APROBAR E INSCRIBIR el Proyecto de Tesis titulado: **“MÉTODOS DE DIAGNÓSTICO Y TRATAMIENTO ACTUALES DE LA OSTEOARTRITIS DE LA ARTICULACIÓN TEMPOROMANDIBULAR: UNA REVISIÓN DE LA LITERATURA”** de la **CD. LLERENA FERNÁNDEZ, ELSA LUCERO** con registro:

N° 186-2018-POS8 y establecer la vigencia de aprobación de este documento de dieciocho (18) meses (hasta el 17 de mayo del 2024), periodo en el que puede desarrollarse el proyecto de investigación.

ART. 2°: NOMBRAR Asesor/a del trabajo de tesis señalado, al **Dr. Esp. FERNANDO ALFONSO ORTIZ CULCA**.

Regístrese, comuníquese y archívese.



Dr. Claudio Peña Soto
Decano de la Carrera de Estomatología