



**FACULTAD DE CIENCIAS VETERINARIAS Y  
BIOLÓGICAS  
CARRERA PROFESIONAL DE MEDICINA  
VETERINARIA Y ZOOTECNIA**

**"EFECTIVIDAD COMPARATIVA DEL OZONO PERIARTICULAR  
SOBRE PUNTOS DE ACUPUNTURA INTESTINO GRUESO 2,  
INTESTINO GRUESO 3, INTESTINO DELGADO 3 Y TRIPLE  
RECALENTADOR 2; Y TRATAMIENTO CONVENCIONAL EN  
ARTRITIS TRAUMÁTICA CRÓNICA DE LA ARTICULACIÓN  
METACARPO FALÁNGBANA EN EQUINOS DEL HIPODROMO DE  
MONTERRICO"**

Tesis para optar el título profesional de:  
MÉDICO VETERINARIO ZOOTECNISTA

Presentado por:

Anna Catalina Simonetti Konakova (0000-0002-0453-2544)

Asesor:

Maria Lourdes Velarde Marcos (0000-0002-7897-1195)

Lima - Perú

2022

**ACTA DE SUSTENTACIÓN DE TESIS**

Lima, 30 de mayo del 2022.

Los integrantes del Jurado de tesis:

Presidente: <b>Ing. Zoot. PAOLA GIOVANNA MARIA QUINTANA DOLORES</b>
Miembro: <b>M.V. SABINO ARTURO ARIAS QUISPE</b>
Miembro: <b>M.V.Z. VERONICA GUIULIANA CARRASCO ASIN</b>

Se reúnen para evaluar la tesis titulada:

**“EFECTIVIDAD COMPARATIVA DEL OZONO PERIARTICULAR SOBRE PUNTOS DE ACUPUNTURA INTestino GRUESO 2, INTestino GRUESO 3, INTestino DELGADO 3 Y TRIPLE RECALENTADOR 2; Y TRATAMIENTO CONVENCIONAL EN ARTRITIS TRAUMÁTICA CRÓNICA DE LA ARTICULACIÓN METACARPO FALÁNGIANA EN EQUINOS DEL HIPODROMO DE MONTE RRICO”**

Presentada por la bachiller:

**ANNA CATALINA SIMONETTI KONAKOVA**

Para optar el Título Profesional de **Médico Veterinario Zootecnista**

Asesorada por la: **M.V.Z. MARÍA LOURDES VELARDE MARCOS**

Luego de haber evaluado el informe final de tesis y evaluado el desempeño de la bachiller de la carrera de **Medicina Veterinaria y Zootecnia** en la sustentación, concluyen de manera unánime ( x ) por mayoría simple ( ) calificar a:

Tesista: <b>ANNA CATALINA SIMONETTI KONAKOVA</b>	Nota: Diecisiete		
Aprobado ( )	Aprobado - Muy buena ( X )	Aprobado - Sobresaliente ( )	Desaprobado ( )

Los miembros del jurado firman en señal de conformidad.



**Ing. Zoot. PAOLA GIOVANNA MARIA QUINTANA DOLORES**  
*Presidente*



**M.V.Z. MARÍA LOURDES VELARDE MARCOS**  
*Asesora*



**M.V. SABINO ARTURO ARIAS QUISPE**  
*Miembro 1*



**M.V.Z. VERONICA GUIULIANA CARRASCO ASIN**  
*Miembro 2*

## **DEDICATORIA**

A mi adorada familia que siempre me apoya de manera incondicional, tanto a los que están físicamente como los que están en el cielo, en especial a mi amada babushka Zoia, quien acaba de partir al reino de los cielos. A Tammy, Maia, Gala y mis ángeles de cuatro patas, mis motivaciones, Fido y Bella.

## AGRADECIMIENTOS

A mis papas José Luis Simonetti y Alla Konakova por siempre alentarme y guiarme durante toda mi carrera, por la paciencia y comprensión, ante todo. Al mejor hermano del mundo, Evgueni Luis Simonetti Konakova, por ser siempre mi apoyo, mi mejor amigo, mi motivación y ejemplo a seguir. Gracias a Dios y a mis ángeles que ya no están en la tierra conmigo, por siempre escucharme y darme aliento. Todo lo logrado ha sido por mi familia, que siempre ha estado ahí para mí, con su amor incondicional, cada uno a su manera han hecho que me convierta en la persona que soy.

A mi asesora de tesis, la Dra. Malu Velarde, por inculcarme el interés sobre la medicina alternativa, por su confianza y amistad.

Al personal médico y equipo de la clínica del Hipódromo de Monterrico por permitirme realizar el estudio dentro de sus instalaciones y las facilidades brindadas.

Finalmente, quería agradecer a mis mejores amigas y colegas Ximena Coloma, Andrea Yika y Lucia Montenegro, por su apoyo durante la carrera, las experiencias vividas juntas y en el desarrollo de mi tesis.

## Resumen

El objetivo del presente estudio es determinar la acción del ozono periarticular sobre puntos de acupuntura en la articulación metacarpo falangiana que presenten artritis traumática crónica. Con este fin, se utilizaron 12 caballos pura sangre ingles del Hipódromo de Monterrico, los cuales se dividieron en dos grupos: grupo control y grupo ozono. Al grupo control, se le aplicó el tratamiento convencional de Amikacina a 0.5mg/Kg , Triamcinolona a 0.012 mg/Kg , Ácido Hialurónico a 0.02 mg/Kg y Cloruro de Amonio a 0.06 mg/Kg, una sola vez; mientras que al grupo de ozono de 18 $\mu$ g/ml, por tres sesiones de ozonoterapia en acupuntos intestino grueso 2, intestino grueso 3, intestino delgado 3 y triple recalentador 2. El tratamiento de ozonoterapia se realizó una vez a la semana. Para las variables cuantitativas, se realizó el análisis de varianza de medida repetida, probando la hipótesis nula de que las matrices de covarianzas observadas de las variables dependientes son iguales entre los grupos. En el caso de las variables cualitativas, se utilizó la prueba de Fisher, donde la variable de vistas radiográficas mostraba gran diferencia estadísticamente significativa ( $p < 0.05$ ) entre el grupo de ozono y el grupo de tratamiento convencional. A diferencia de otras tres variables cuantitativas, las cuales no mostraron diferencias estadísticamente significativas ( $p > 0.05$ ) entre los grupos. Los cambios confirmados de manera estadística en el grupo experimental con ozono, indicaría la eficacia del tratamiento y mostrando así, que este tipo de lesión responde a las dos terapias de manera positiva, siendo este tratamiento una nueva opción para este tipo de lesiones.

**Palabras clave:** Ozonoterapia, Acupuntura, Artritis, Caballos.

### Abstract

The aim of the present study is determine the action of the periarticular ozone on acupuncture points in the phalagian metacarpal joint that present chronic traumatic arthritis. Twelve purebreed horses from Hipodromo de Monterrico were treated and divided into a group with conventional treatment which consist of hyaluronic acid 0.02 mg/Kg, amikacin 0.5mg/Kg, ammonium chloride 0.06 mg/Kg, and triamcinolone 0.012 mg/Kg, just one time; and 18 µg/ml ozone group, in which 3 ozone therapy sessions were performed in acupoints like large intestine 2, large intestine 3, small intestine 3 and triple heater 2, for once a week, periarticular. For the quantitative variables, the análisis of variance of repeated measure was performed, testin the null hypothesis that the observed covariance matrices of the dependent variables are equal between the groups, in the case of qualitative variables, Fisher's test was used, where the variable of radiographic views showed a great difference ( $p < 0.05$ ) between the ozone group and the conventional treatmentgroup, however, the other three variables didn't show statistical differences between the groups ( $p > 0.05$ ). Favorable changes were observed in the experimental group with ozone, which would indicate the efficacy of the treatment and showing that this type of injury responds to the two therapies in a positive way, this treatment being a new option for this type of injury.

**Key words:** Ozone therapy, acupunture, arthritis, equine.

## 1. Introducción

La osteoartritis es una de las principales enfermedades degenerativas a nivel articular que corresponde a una de las más importantes causas de cojeras en el equino, la cual genera mucho dolor, siendo este una fuente de estrés de origen físico el cual altera el bienestar animal (Jara & Corrêa, 2016)

Las enfermedades articulares en caballos presentan diversas etiologías. Sin embargo, muchas veces se encuentra relacionado al esfuerzo físico constante al que se ven expuestos, traumatismos continuos, sinovitis, alguna inestabilidad a nivel articular, estrés mecánico, el exceso de horas de entrenamiento, el tipo y/o el estado de suelos en las que entrenan o en las que corren, entre otros (Carmona & Giraldo-Murillo, 2007).

Muchos equinos que sufren de enfermedades articulares suelen recibir medicación de manera intraarticular, por lo general siempre incluye corticoide para disminuir el dolor e inflamación, siendo la Triamcinolona el más utilizado por su efecto condroprotector y control de inflamación. Se mantiene el corticoide entre el fluido intraarticular por 15 días, en sangre 4 días y genera la supresión con cortisol que persiste aproximadamente 11 días. Se menciona que la aplicación de este u otro corticoide en dosis altas posee grandes probabilidades de que se genere laminitis, supresión del eje hipotálamo- hipofisario- suprarrenal y alteración del metabolismo óseo. Dicho por otros autores, los corticoides generarían también úlceras gastrointestinales, aumento de la permeabilidad de la mucosa del tracto gastrointestinal, resistencia a la insulina, enfermedades inmunomediadas, enfermedades inflamatorias oculares, entre otras. (Johnson, Philip; et al. 2004; Loving, Nancy S. 2020).

Según un estudio realizado en Tbourida, animales que están expuestos a deportes de alto rendimiento suelen presentar alteraciones a nivel articular las cuales pueden evidenciarse mediante radiografías, teniendo como hallazgos alteraciones en tejidos blandos, remodelación ósea del tercer metacarpiano, estrechamiento del espacio articular, osificación y sesamoiditis. Otros indican que cambios en el cartílago articular, el hueso subcondrial y la presencia de osteofitos, también sería un hallazgo radiográfico importante (Seghrouchni, Mohammed; et al. 2019; De Souza, Maria V. 2016).

Se sabe que el tratamiento convencional tiene alto costo a diferencia del tratamiento alternativo con ozono. He ahí la importancia de tratar dicha enfermedad con medicina alternativa como la ozonoterapia, siendo una opción menos costosa y sencilla (Sommer Helmrich, 2012).

El ozono (O<sub>3</sub>) tiene la capacidad de reaccionar con fluidos intersticiales reduciendo los niveles de factor de necrosis tumoral  $\alpha$  (TNF  $\alpha$ ), la cual es una citoquina proinflamatoria y se presenta a causa de una inflamación producida por la lesión. El ozono al ingresar al cuerpo, siendo un gas altamente oxidante, produce peróxido de hidrogeno mediante el estrés oxidativo, el cual funciona como mensajero, estimulando la producción de interferón e interleuquinas, induciendo el incremento de los mecanismos antioxidantes como son la dismutasa superóxida (SOD) el cual

cataliza la dismutación de superóxido en oxígeno y peróxido de hidrógeno; glutatión peroxidasa (GSH-Px) la misma cataliza la reducción del peróxido o lipoperóxido y la catalasa (CAT) ésta última encargándose de la destrucción del peróxido de hidrogeno; eliminándose radicales libres y mediadores de inflamación para así detener el proceso y el dolor generado. A su vez, el ozono activa el factor  $\beta$  de crecimiento transformante (TGF- $\beta$ ) dando lugar a cascadas proinflamatorias. Este mismo es un regulador del crecimiento celular e inhibidor de la apoptosis de fibroblastos y se encarga de estimular a las células cartilaginosas para sintetizar proteínas matrices, al mismo tiempo bloquea la activación de factor nuclear kb (NFKB) parando el proceso inflamatorio e inhibiendo la aparición y liberación de citoquinas proinflamatorias en exceso. El ozono ( $O_3$ ) puede estimular la producción de Adenosín trifosfato (ATP) a través de la glicolisis enzimática e incrementando la oxigenación en células dañadas y prevenir la muerte celular (Vega,2011; Hidalgo-Tallón & Torres, 2013; Manoto, Maepa, & Motaung, 2016).

La acupuntura es un procedimiento basado en la medicina tradicional china. Esta actúa mediante acupuntos los cuales tienen diversos efectos en el organismo a través de la neuromodulación que es la capacidad del sistema nervioso para regular su propia actividad en todo el cuerpo. Esto funciona de tal manera que al insertar la aguja se genera una pequeña reacción inflamatoria, que a su vez estimula al sistema nervioso central y periférico, liberando así opioides endógenos y neurotransmisores como serotonina y noradrenalina, de tal manera se reestablece también el equilibrio homeostático del organismo. Según la literatura, la administración de ozono o de cualquier otra sustancia en estos acupuntos potenciará su efecto sobre la lesión ya que mantiene la sustancia ejerciendo mayor presión por más tiempo, mejorando su efecto. (Collazo, E, 2012; Liu & Liu, 2009; Xie & Preat, 2007; Sussman, 2004)

El presente estudio tiene como objetivo determinar la acción del ozono periarticular sobre puntos de acupuntura en la articulación metacarpo falangiana que presenten artritis traumática crónica en equinos.



## 2. Materiales y Métodos

Este proyecto fue aprobado por el comité de ética de la Universidad Científica del Sur. Para el muestreo, los caballos fueron sometidos a exámenes físicos y clínicos, para evaluar la articulación, la condición corporal, la presencia o ausencia de cojera y la capacidad de flexión y extensión de la articulación involucrada. Se consideraron también vistas radiográficas de la articulación metacarpo falangiana con la finalidad de evaluar la lesión antes y después del tratamiento, las cuales fueron evaluadas por médicos veterinarios equinos con varios años de experiencia en diagnóstico radiográfico. Para esto se utilizó máquina de rayos X portátil modelo Mini X Ray HF8015+ y una máquina procesadora de radiografías digitales MINXRAY. Por último, también se consideró la evaluación del líquido sinovial mediante una citoquímica para determinar en qué condición se encontraba dicha lesión. Este proceso se realizó inicio y final de ambos tratamientos con la finalidad de comparar el antes y el después de cada tratamiento. Se incluyeron a todos los caballos que presenten artritis traumática crónica en la articulación metacarpo falangiana; los cuales ya habían sido tratados sin presentar mejoría alguna.

El estudio fue realizado en la clínica del Hipódromo de Monterrico (Coordenadas :12° 5' 32.68" S, 76° 58' 29.02" W).

Se realizó un estudio de tipo aplicada, experimental, longitudinal, prospectiva y cuantitativa – cualitativa, cuyo criterio de inclusión eran equinos de carreras con artritis crónica entre 3 a 6 años de edad, de ambos sexos. Se tomaron 12 caballos, los cuales se distribuyeron equitativamente en 2 grupos:

Grupo 1: tratamiento convencional el cual era establecido por un médico veterinario a cargo y estaba compuesto por Amikacina a 0.5mg/Kg ( Amikanen ®) , Triamcinolona a 0.012 mg/Kg ( Atriben ®) , Ácido Hialurónico a 0.02 mg/Kg ( Hycoat ®) y Cloruro de Amonio a 0.06 mg/Kg ( Neuromax ®).Se volvía a evaluar al animal pasado 3 semanas o antes si es que requería nuevamente el tratamiento. Tanto al inicio como al final del estudio se extraía líquido sinovial y placas radiográficas. Manteniendo el descanso y rutina indicado por su médico tratante.

Grupo 2: tratamiento experimental con ozono a 18µg/ml con un generador de Ozono médico "Dr. O. Solutions ® (Device 85 Gamma) y un balón de oxígeno, inyectándose de manera subcutánea periarticular en 4 puntos específicos de acupuntura, como lo son intestino grueso 2, intestino grueso 3, intestino delgado 3 y triple recalentador 2; a una concentración de 2cm por punto, 1 vez a la semana, por 3 semanas, una semana después siendo evaluados. Siempre mantenido descanso por dos días después de la inoculación y luego retomando su rutina.

Se consideraron como criterios de exclusión para este estudio: caballos de carrera menores a 3 años o mayores a 6 años, que presenten otra lesión articular. Se incluyeron inicialmente 20 caballos, de los cuales 2 fueron eliminados por no responder al tratamiento convencional y 6 por abandonar el estudio.

En este caso los acupuntos fueron elegidos por estar situados en la zona periarticular, para buscar su efecto local, ya que un acupunto genera efectos locales y cualquier condición o lesión localizada puede ser tratada por un punto local.

El acupunto intestino grueso 2 (IG2) se encuentran anatómicamente en el lado craneomedial, distal a la articulación de nudo, en la depresión craneal a la rama extensora del ligamento suspensorio que se une al tendón extensor digital común; el intestino grueso 3 (IG3) se encuentra en la zona craneomedial del nudo, distal al final del segundo metacarpiano; el intestino delgado 3 se encuentra en el borde caudolateral del tercer metacarpiano, distal al final del cuarto metacarpiano próxima al nudo, sobre la vena digital palmar; por último, el triple recalentador 2 se encuentra en la línea media craneal de la cuartilla, en la depresión de la rama craneal del ligamento suspensorio que se une al tendón extensor digital común (Xie & Preast, 2007)



- IG3
- IG2
- TR2
- ID3

Se evaluó la composición del líquido sinovial mediante una citoquímica con indicadores como color, viscosidad, apariencia, leucocitos y proteínas. También se evaluó el deterioro de la articulación, el cual fue evaluado a través de las placas radiográficas. Estas se dividieron en variables cualitativas utilizando la prueba de Fisher y cuantitativas utilizando un análisis de varianza de medida repetida.

Estudios avalan los diversos rangos terapéuticos de concentraciones de ozono que van entre 10-80  $\mu\text{g/ml}$  (Smith, Wilson, Gandhi, Vatsia, & Khan, 2017). Otros entre 10-100  $\mu\text{g/ml}$ . (Da Silva Mendes, 2018). Según la doctora Colin (2016), la dosis de administración de ozono dependerá mucho del tipo de afección a tratar, por ejemplo, se menciona que en dosis bajas tiene un efecto inmunomodulador, por lo general se utiliza en enfermedades del sistema inmune, a diferencia de dosis medias, que suele tratarse enfermedades crónicas y/o degenerativas y a dosis altas se suelen utilizar en procesos infecciosos y ulcerosos.

### 3. Resultados

Respecto a las variables de proteínas y los leucocitos, se probó la hipótesis nula de que las matrices de covarianzas observadas de las variables dependientes son iguales entre los grupos, dando como resultado que no hay diferencias estadísticas entre ambos tratamientos ( $p > 0.05$ ). Sin embargo, se demostró que en ambos tratamientos hay un cambio en la composición del líquido sinovial, disminuyendo la cantidad de las proteínas en la misma post tratamiento convencional y post ozonoterapia (Figura 1 y 2).

En el caso de las vistas radiográficas se observa una diferencia estadísticamente significativa entre los dos grupos de tratamiento ( $p < 0.05$ ) (Figura 3); obteniendo un cambio positivo a nivel articular en los caballos pertenecientes al grupo experimental con ozono a comparación del grupo convencional. Mostrando la zona de lesión sin signos de inflamación o en menor grado de la misma a comparación del inicio del tratamiento.

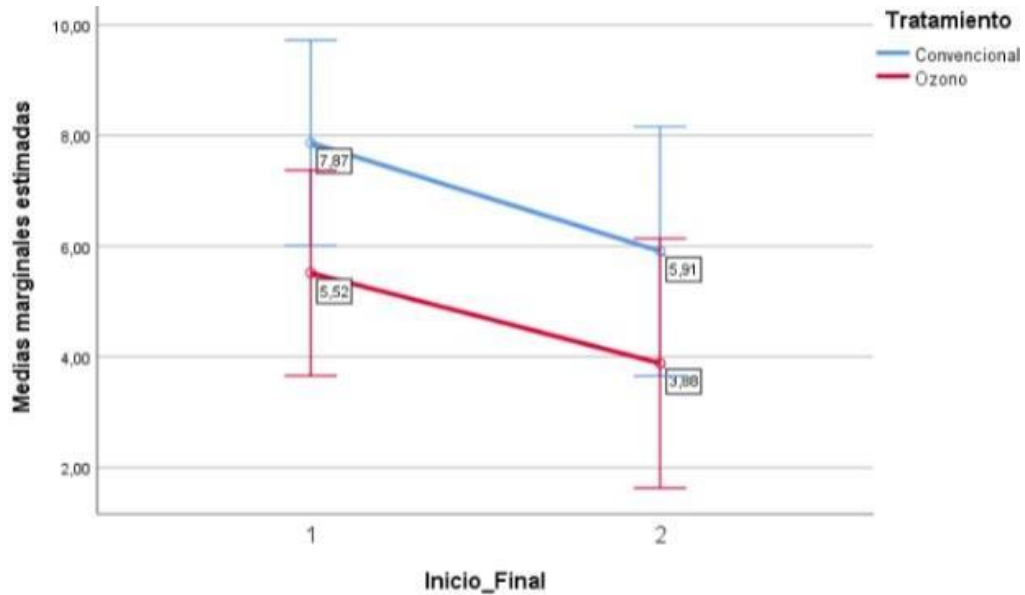
Con respecto a la viscosidad, apariencia y color, no muestran diferencias estadísticas significativas entre los grupos de estudio ( $p > 0.05$ ) (Figura 4,5 y 6).

			VARIABLES	OBTENIDAS	MEDIANTE	CITOQUIMICA	/	MEDIANTE RAYOS X
CABALLO	PERIODO	GRUPOS	COLOR	APARIENCIA	VISCOSIDAD	PROTEINAS	LEUCOCITOS	EVALUACION ARTICULAR FINAL
1	ANTES	CONVENCIONAL G1	AMARILLO	TRANSPARENTE	LIG. VISCOSO	8.7	3	NO SE OBSERVARON
1	DESPUES	G1	AMARILLO	TRANSPARENTE	LIG. VISCOSO	8.5	2.9	CAMBIOS EN LA ARTICULACION
2	ANTES	CONVENCIONAL G1	AMARILLO	TRANSPARENTE	LIG. VISCOSO	8.9	3.5	NO SE OBSERVARON
2	DESPUES	G1	AMARILLO	TRANSPARENTE	LIG. VISCOSO	7.7	6.2	CAMBIOS EN LA ARTICULACION
3	ANTES	CONVENCIONAL G1	AMARILLO	TRANSPARENTE	LIG. VISCOSO	8.7	2	NO SE OBSERVARON
3	DESPUES	G1	AMARILLO	LIG. TURBIO	LIG. VISCOSO	8.4	7.9	CAMBIOS EN LA ARTICULACION
4	ANTES	CONVENCIONAL G1	AMBAR	LIG. TURBIO	LIG. VISCOSO	8.7	7	NO SE OBSERVARON
4	DESPUES	G1	AMBAR	TRANSPARENTE	VISCOSO	3.15	12.5	CAMBIOS EN LA ARTICULACION
5	ANTES	CONVENCIONAL G1	ROJIZO	TURBIO	LIG. VISCOSO	6.5	15.4	LEVE MEJORIA
5	DESPUES	G1	AMBAR	LIG. TURBIO	LIG. VISCOSO	2.3	17.1	EN LA ARTICULACION
6	ANTES	CONVENCIONAL G1	AMBAR	TURBIO	LIG. VISCOSO	5.7	16.4	NO SE OBSERVARON
6	DESPUES	G1	AMARILLO	LIG. TURBIO	LIG. VISCOSO	5.4	12.7	CAMBIOS EN LA ARTICULACION

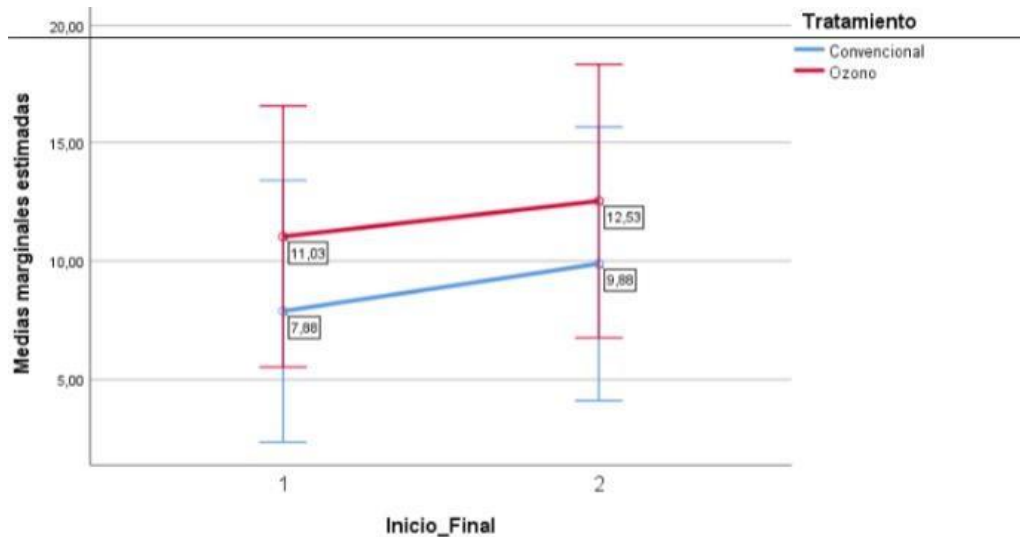
  

			VARIABLES	OBTENIDAS	MEDIANTE	CITOQUIMICA	/	MEDIANTE RAYOS X
CABALLO	PERIODO	GRUPOS	COLOR	APARIENCIA	VISCOSIDAD	PROTEINAS	LEUCOCITOS	EVALUACION ARTICULAR FINAL
1	ANTES	G2 OZONO	AMARILLO	TRANSPARENTE	LIG. VISCOSO	8.5	2.2	MARCADA MEJORIA
1	DESPUES	G2	AMARILLO	TRANSPARENTE	VISCOSO	8.3	2	EN LA ARTICULACION
2	ANTES	G2 OZONO	AMARILLO	TRANSPARENTE	LIG. VISCOSO	8.1	6.5	MARCADA MEJORIA
2	DESPUES	G2	AMBAR	TRANSPARENTE	VISCOSO	3.1	11	EN LA ARTICULACION
3	ANTES	G2 OZONO	AMBAR	TURBIO	LIG. VISCOSO	4.6	17.4	LEVE MEJORIA
3	DESPUES	G2	ROJIZO	LIG. TURBIO	LIG. VISCOSO	2.7	18.2	EN LA ARTICULACION
4	ANTES	G2 OZONO	AMARILLO	LIG. TURBIO	LIG. VISCOSO	6.2	12.2	MARCADA MEJORIA
4	DESPUES	G2	AMARILLO	TRANSPARENTE	VISCOSO	3.8	7.6	EN LA ARTICULACION
5	ANTES	G2 OZONO	AMBAR	LIG. TURBIO	LIG. VISCOSO	3.5	14.5	LEVE MEJORIA
5	DESPUES	G2	ROJIZO	LIG. TURBIO	VISCOSO	2.8	22.4	EN LA ARTICULACION
6	ANTES	G2 OZONO	AMBAR	LIG. TURBIO	LIG. VISCOSO	2.2	13.5	MARCADA MEJORIA
6	DESPUES	G2	AMARILLO	TURBIO	VISCOSO	2.6	14	EN LA ARTICULACION

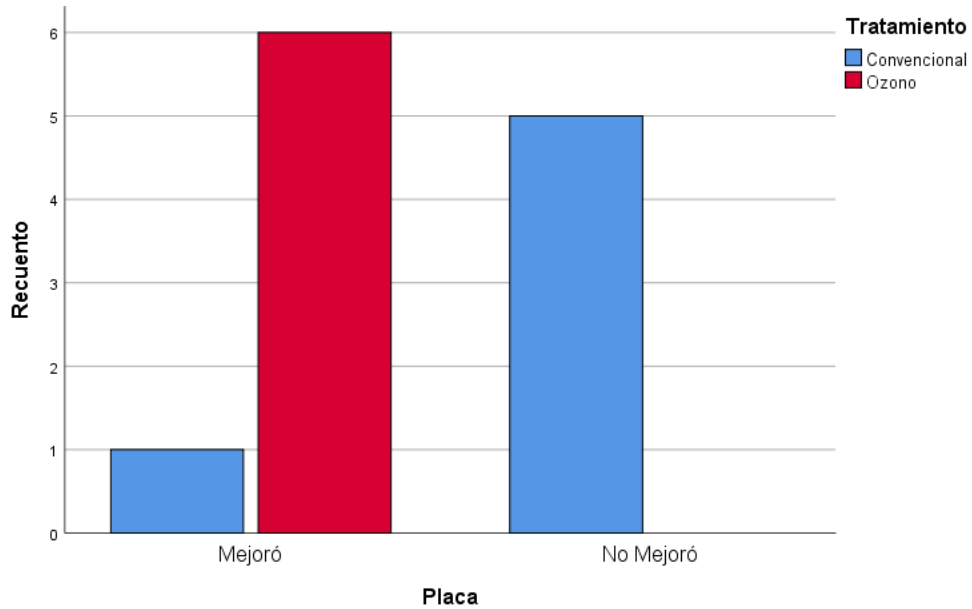
Tabla 1. CUADRO RESUMEN



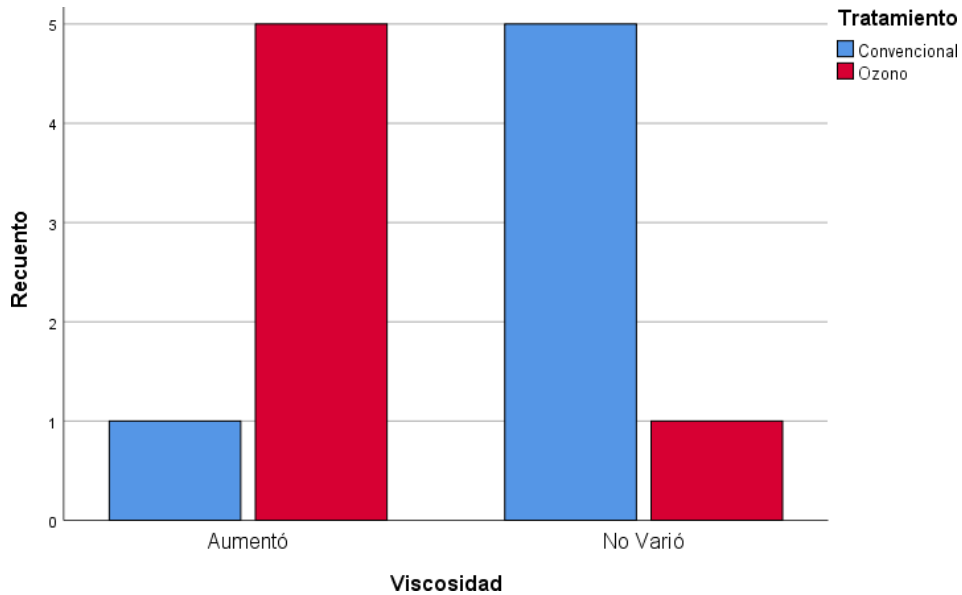
**Figura 1.** Se observa que en ambos grupos se presenta la disminución respecto a la cantidad de proteínas en la composición de líquido sinovial en los caballos de carrera sometidos al estudio ( $p > 0.05$ ).



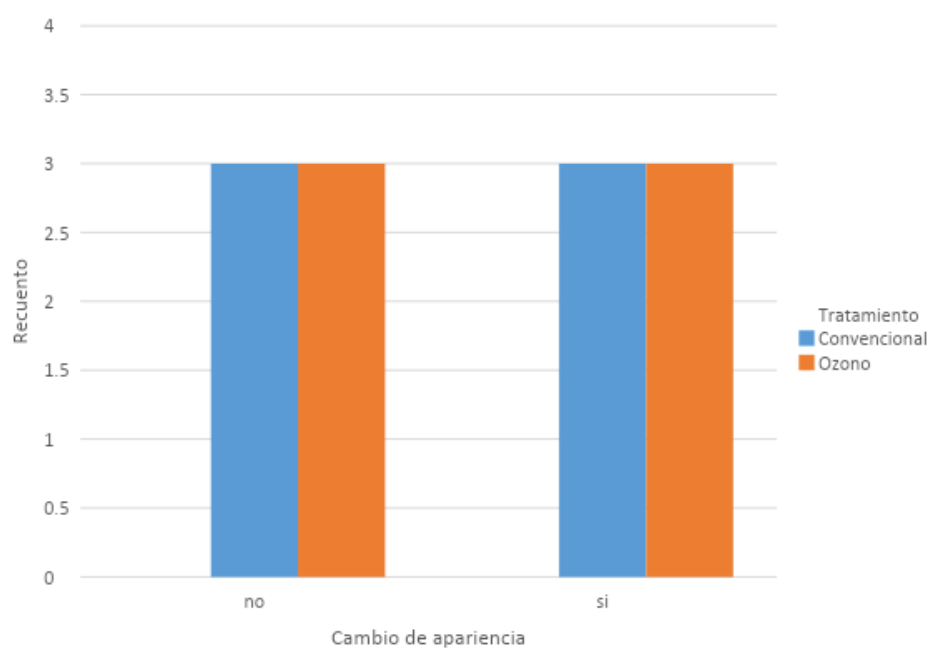
**Figura 2.** Se observa que en ambos grupos se presenta el aumento de leucocitos en la citoquímica del líquido sinovial, obteniendo como resultado que no hay diferencia estadística entre ambos grupos. El aumento del mismo puede estar relacionado a diversos factores externos al estudio ( $p > 0.05$ ).



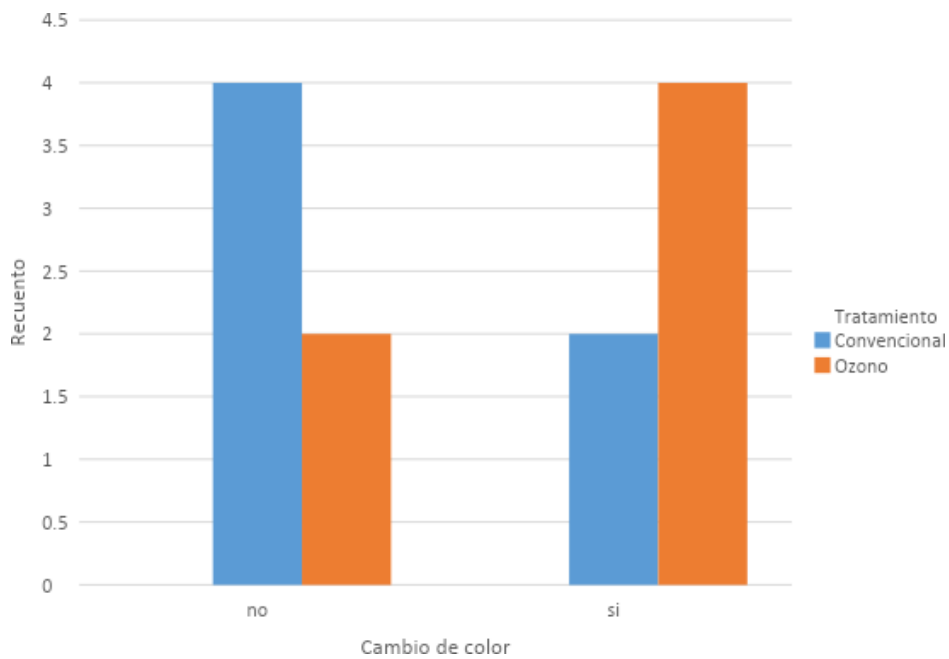
**Figura 3.** En relación a las vistas radiográficas se observa una gran diferencia estadística entre los dos grupos de tratamiento ( $p < 0.05$ ).



**Figura 4.** Se observó físicamente el aumento de viscosidad en el líquido sinovial de los caballos pertenecientes al grupo experimental de ozono, sin embargo, estadísticamente no habría diferencias entre ambos grupos de estudio ( $p > 0.05$ ).



**Figura 5.** El cambio en la apariencia del líquido sinovial no vario de manera significativa para ningún grupo, lo que indica que no hay diferencias estadísticas entre los grupos de estudio ( $p>0.05$ ).



**Figura 6.** Si bien físicamente el color del líquido sinovial cambio en algunos casos, estadísticamente no hubo diferencia entre los grupos de estudio ( $p>0.05$ ).

#### 4. Discusión

Muchos estudios de ozono en caballos muestran la eficacia del mismo a nivel articular, algunos con dosis similares a las de este estudio, sin embargo, ninguna probó la eficacia del ozono a nivel articular mediante la infiltración subcutánea sobre puntos de acupuntura como este estudio. Según la declaración de Madrid sobre la ozonoterapia, menciona que la aplicación de ozono subcutánea son empleadas en dosis mínimas de 5- 10 $\mu$ g/ml utilizando volúmenes pequeños de 1-2ml. A comparación de la aplicación intraarticular, donde la concentración puede aumentar a 20 $\mu$ g/ml y el volumen va en función al tamaño de la articulación a tratar (AEPROMO; edición 2015)

Estudios relacionados a problemas articulares en caballos experimentaron con rangos de ozono que oscilan entre 20 $\mu$ g/ml - 40 $\mu$ g/ml de manera intraarticular en diferentes articulaciones, dando como resultado negativo a dosis muy altas ya que generaba cojera en caballos que habían sido sometidos a dosis altas (Do Prado Vendruscolo et al, 2018; Vigliani et al, 2005), a excepción de algunos estudios donde la inyección de ozono a 40 $\mu$ g/ml sí fue beneficioso a nivel articular (Roccatagliata, 2011), de igual manera con el estudio del autor Liñeiro, donde utilizaron ozono a 40 $\mu$ g/ml para artropatías intervertebrales en equinos, el cual también tuvo éxito (Jose Garcia Liñeiro; 2014). Sin embargo, estas dosis son sumamente altas a comparación a la del estudio actual, esto puede depender del tamaño de la zona a inocular y también por el tipo de lesión a tratar.

Si bien en este estudio no se obtuvieron diferencias estadísticamente significativas en la cantidad de proteínas, de igual manera se observó una disminución de proteínas en ambos grupos. Esto difiere con el estudio encontrado por Da Silva, donde se observa la eficacia del ozono intraarticular a dosis iniciales bajas a 15 $\mu$ g/ml y dosis altas finales a 25 $\mu$ g/ml, teniendo como resultado la disminución de las proteínas post tratamiento (Joao Da Silva, 2018).

Según el estudio de Adarmes, cuando un animal presenta daño articular severo, las proteínas suelen aumentar debido a los procesos de ultrafiltración del plasma sanguíneo en la membrana sinovial y por un recambio en las estructuras articulares (Adarmes H, et.al;2006)

Según el artículo de Martínez – Castillo (2010), menciona que mientras menos viscosidad presente el líquido sinovial, es un indicativo de proceso inflamatorio en la articulación. La viscosidad se debe evaluar mediante la filancia, que será la capacidad de la mucosidad de extenderse y así formar una especie de hilo y de extenderse unos pocos centímetros. De tal manera, se evaluó dicha variable en este estudio, donde se observó físicamente el aumento de la viscosidad en el líquido sinovial de los caballos pertenecientes al grupo experimental de ozono, sin embargo, estadísticamente no habría diferencias entre ambos grupos de estudio.

De igual manera, el mismo autor menciona que la apariencia ligeramente transparente y color amarillo, nos permite determinar si el líquido es normal o inflamatorio, en este estudio si bien físicamente el color del líquido sinovial cambio en algunos casos, estadísticamente no hubo diferencia entre los grupos de estudio. En el caso de la apariencia tampoco hubo diferencia estadísticamente significativa.

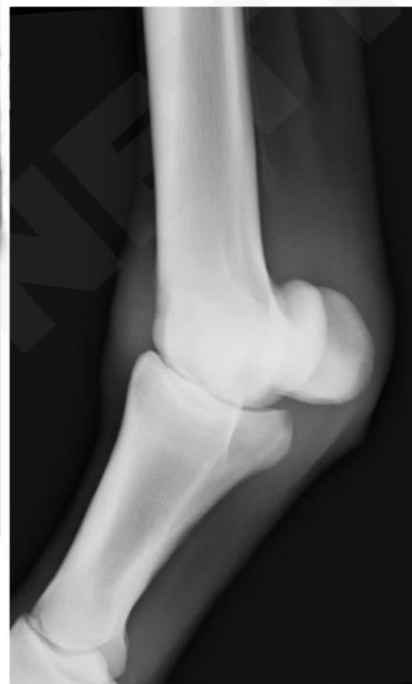
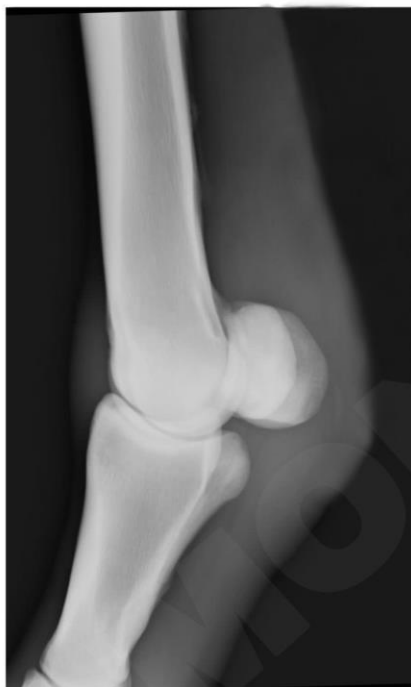
Del mismo modo ocurre con el aumento en la cantidad de leucocitos en el líquido sinovial, ya que el mismo autor menciona que podría relacionarse a un proceso inflamatorio. En este estudio se observa que en ambos grupos se presenta el aumento de leucocitos en la citoquímica del líquido sinovial, obteniendo como resultado que no hay diferencia estadística entre ambos grupos, sin embargo, sabemos que ante una respuesta inflamatoria acuden a la zona de lesión, por lo que podemos asumir que el hecho de ingresar a la articulación para la toma de muestra podría generar el aumento de estas células de defensa en el resultado de la citoquímica. A su vez, el mismo autor menciona que, la cuenta debe realizarse lo más pronto posible posterior a la toma de muestra, ya que lecturas posteriores podrían influir en los resultados debido a la fragilidad de las células fuera de la articulación. (Martínez-Castillo, A; Nuñez, C; Cabiedes, J; 2010.)

Con respecto a los valores citoquímicos obtenidos y evaluados, estos pueden no siempre ser los esperados y exactos con relación a los diferentes trastornos articulares ya que los rangos son aproximados y existen una considerable variabilidad dentro de la literatura (Orsini y Divers, 2014)

Sin embargo, hay otras maneras complementarias de poder evaluar la mejoría como lo fue en este caso, las placas radiográficas, en la cual se observa una gran diferencia estadística entre los dos grupos. Una manera de poder evaluar esta mejoría mediante imágenes es la radiopacidad en la radiografía, por ejemplo en la primera placa de la izquierda que vendría a ser la primera fecha de evaluación, se observa una imagen más radiopaca debido a la inflamación que presenta el paciente en la zona de lesión, a su vez, se observa un mayor tamaño de masa, el cual muestra que está cursando con un proceso inflamatorio; mientras que en la imagen de la derecha se puede apreciar la ausencia de ella con una imagen más radiolúcida y la reducción de masa debido a la disminución del edema.

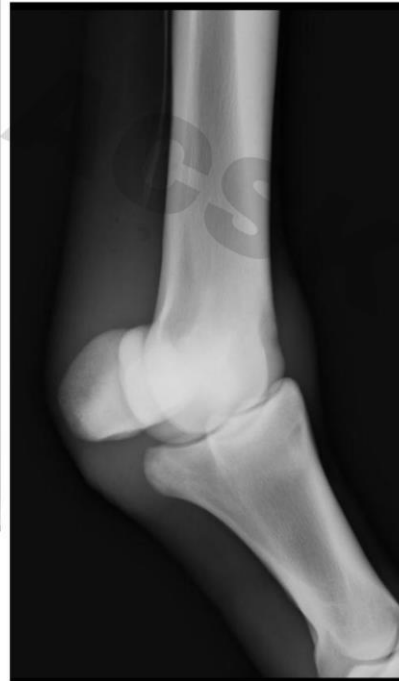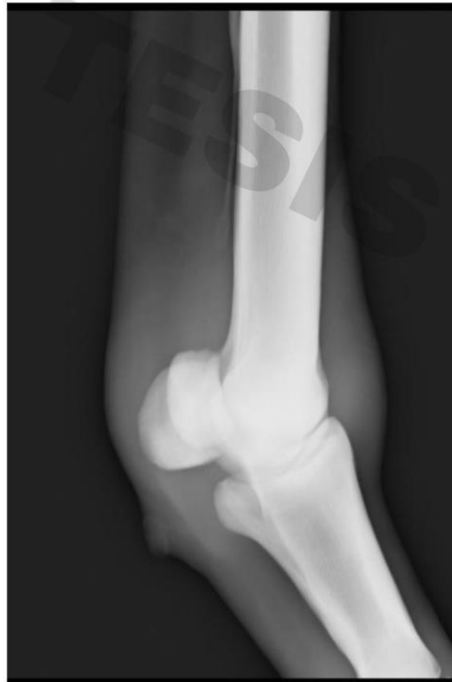Antes



Después

Lo mismo ocurre con este otro paciente, que si bien la diferencia no es tan marcada como la imagen anterior, se evidencia la imagen de la derecha más radiolúcida que la izquierda. Hasta se podría decir que de cierta manera el estrechamiento en la articulación se ve disminuida a comparación de la primera placa.

Antes



Después

Los corticoides al igual que el ozono, inhibe a las citoquinas proinflamatorias como interleuquina 1, TNF- $\alpha$  y prostaglandinas, disminuyendo la inflamación y dolor. Se sabe también que el uso prolongado, indiscriminado o el manejo de dosis altas de corticoide, puede generar diversos efectos dañinos para la salud del equino; pudiéndose generar enfermedades endocrinas, gastrointestinales, oculares, autoinmunes, entre otras; por lo que la terapia con ozono sería una opción menos invasiva y natural. Sin dejar de mencionar el beneficio económico ya que según diversos médicos del establecimiento donde se llevó a cabo el estudio el costo del tratamiento convencional va entre los 50 -75 dólares a diferencia del ozono donde el precio es mucho menor y en moneda nacional. Siendo una opción más tentativa y accesible para el cliente.

## 5. Conclusiones

De todas las variables, solo la radiológica mostró diferencia estadísticamente significativa entre los dos grupos. Dicha variable muestra la mejoría articular mediante las placas radiográficas en el grupo de caballos sometidos a tratamiento con ozono, a diferencia del grupo convencional, donde no hubo variación alguna con respecto a su condición. De todas maneras, este tipo de lesión responde a las dos terapias de manera positiva.

El tratamiento con ozono periarticular resulta ser más beneficioso ya que es menos invasivo y de cierta manera más económico, según diversos médicos del establecimiento donde se llevó a cabo el estudio, el costo del tratamiento convencional va entre los 50 -75 dólares a diferencia del ozono donde el precio es mucho menor y en moneda nacional. Siendo una opción más tentativa y accesible para el cliente.

Sin dejar de mencionar lo más importante que vendría a ser la salud del animal a tratar, se menciona que si bien tanto el corticoide como el ozono tienen la capacidad de disminuir la inflamación y dolor, se sabe también que el uso prolongado, indiscriminado o el manejo de dosis altas de corticoide, puede generar diversos efectos dañinos para la salud del equino; e incluso siendo la Triamcinolona el corticoide más utilizado, tiene grandes posibilidades que se genere diversas enfermedades como úlceras gastrointestinales, aumento de la permeabilidad en lamucosa del tracto gastrointestinal, enfermedades endocrinas, enfermedades oculares, entre otros.

Por todo lo anterior mencionado se podría decir que la terapia con ozono es una mejor opción para el tratamiento de la artritis traumática en equinos de carrera.

Se recomienda realizar un estudio a futuro con ozono en dosis más altas, empezando con dosis bajas para luego incrementarse, de igual manera con un tamaño poblacional más grande para poder comparar las diferentes variables con mayor precisión y evaluar el efecto positivo del mismo. A su vez, experimentar con la ozonoterapia con intervalos de espera más cortos a los de este estudio, para así poder evaluar la variabilidad de los efectos del mismo.

## 6 Bibliografía

1. Asociación Española de Profesionales Médicos en Ozonoterapia (AEPROMO), 2010. Disponible en: <https://files.sld.cu/rehabilitacion-fis/files/2012/06/declaracion-de-madrid-actualizada-30-julio-castellano-20102.pdf>
2. Carmona, J., & Giraldo-Murillo, C. (2007). Fisiopatología y tratamiento convencional de la osteoartritis en el caballo. *Vet Zootec*,1(1),60–73. Disponible en: <https://vetzootec.ucaldas.edu.co/downloads/v1n1a09.pdf>
3. Da Silva Mendes, J. F. (2018). Ozonoterapia intra-articular em boletos de cavalos com osteoartrite: quais os seus efeitos melhoradores da patologia. Disponible en: <https://doi.org/10.1063/1.4949081>
4. De Souza, M.V. (2016). Osteoarthritis in horses - Part 1: relationship between clinical and radiographic examination for the diagnosis. Disponible en: <https://www.scielo.br/j/babt/a/NDWtbkzmsBS6zggJFLGzMMS/?lang=en>
5. Do Prado Vendruscolo, C., Moreira Junqueira, J., Torquato Seidel, S., Fulber, J., Macedo Neuenschwande, H., Bonagura, G., ... Arantes Baccarin, R. (2018). Effects of medical ozone upon healthy equine joints: Clinical and laboratorial aspects. *PLOS ONE*, 13(5), 1–18. <https://doi.org/10.1371/journal.pone.0197736>
6. E. Collazo (2012). Fundamentos actuales de la terapia acupuntural. Disponible en: [https://scielo.isciii.es/scielo.php?script=sci\\_arttext&pid=S1134-80462012000600007](https://scielo.isciii.es/scielo.php?script=sci_arttext&pid=S1134-80462012000600007)
7. Garcia Liñeiro, J. A. (2014). “Efectividad de la inyección ecoguiada de peróxido de oxígeno (ozono) en artropatías intervertebrales del equino.” Disponible en: [http://www.fvet.uba.ar/fcvanterior/equinos/pdfs/artropatias.pdf?fbclid=IwAR3p\\_9QyozXER4W3xQiHfjVOI4gRZ2k75xHzxCrjvSKCW6KijtzzB3MLg48](http://www.fvet.uba.ar/fcvanterior/equinos/pdfs/artropatias.pdf?fbclid=IwAR3p_9QyozXER4W3xQiHfjVOI4gRZ2k75xHzxCrjvSKCW6KijtzzB3MLg48)
8. H, Adarmes, et.al. (2006) Contenido de glicosaminoglicanos, aldehídos y proteínas en el líquido sinovial de la articulación metacarpofalángica equina normal y alterada. Disponible en: [https://scielo.conicyt.cl/scielo.php?pid=S0301-732X2006000100007&script=sci\\_arttext&tlng=e](https://scielo.conicyt.cl/scielo.php?pid=S0301-732X2006000100007&script=sci_arttext&tlng=e)
9. Hidalgo-Tallón, F. J., & Torres, L. M. (2013). Ozonoterapia en medicina del dolor. *Revista de La Sociedad Espanola Del Dolor*, 20(6), 291–300. Disponible en: <https://doi.org/10.4321/S1134-80462013000600003>
10. Jara, E., & Corrêa, F. (2016). Osteoarthritis in Horses : Description , Diagnosis and Therapeutic Alternatives. *Sustainability, Agri, Food and Environmental Research*,24. Disponible en: <https://doi.org/10.7770/safer-V4N3-art1041>
11. Johnson, P. et al. (2002). Glucocorticoids and laminitis in the horse. Disponible en: <https://pubmed.ncbi.nlm.nih.gov/15635906/>
12. Liu, Z., & Liu, L. (2009). *Essentials of chinese medicine* (Volumen 2; Z. Liu, Ed.).Springer.

13. Loving, N. (2020). Effects of Intra-Articular Triamcinolone on Equine Lung Function. Disponible en: <https://equimanagement.com/articles/effects-of-intra-articular-triamcinolone-on-equine-lung-function/>
14. Manoto, S. L., Maepa, M. J., & Motaung, S. K. (2016). Medical ozone therapy as a potential treatment modality for regeneration of damaged articular cartilage in osteoarthritis. *Saudi Journal of Biological Sciences*, 25(4), 672–679. Disponible: <https://doi.org/10.1016/j.sjbs.2016.02.002>
15. Orsini, J., & Divers, T. (2014). *Equine Emergency. Treatment and Procedures*.
16. Roccatagliata, C. (2011). Comparación del efecto de la inyección de peróxido de oxígeno ecoguiado y otros tratamientos a través de la termografía en equinos. Disponible en: <http://www.fvet.uba.ar/fcvanterior/equinos/eqcemde/TESINAROCCATAGLIATA.pdf>
17. Martínez-Castillo, A; Nuñez, C; Cabiedes, J. (2010). Analisis de líquido sinovial. Disponible en: <https://www.reumatologiaclinica.org/es-analisis-liquido-sinovial-articulo-S1699258X10000641>
18. Seghrouchini, M. et al. Osteoarticular radiographic findings of the distal forelimbs in Thoroughbred Horses. *Heliyon*, volumen 5, issue 9. 2019. Disponible en: <https://www.sciencedirect.com/science/article/pii/S2405844019361742>
19. Smith, N., Wilson, A., Gandhi, J., Vatsia, S., & Khan, S. (2017). Ozone therapy: An overview of pharmacodynamics, current research, and clinical utility. *Medical Gas Research*, 8. <https://doi.org/10.4103/204599-12.215752>
20. Sommer Helmrich, N. (2012). Avances en osteoartritis equina. Revisión bibliográfica. Retrieved from <http://cybertesis.uach.cl/tesis/uach/2012/fvs711a/doc/fvs711a.pdf>
21. Sussman, David. J. (2004). Qué es la acupuntura (Undécima e). Editorial Kier, 30 oct. 2004 - 249 páginas
22. Vega, S. (2011). Evaluación analgésica entre las inyecciones ecoguiadas de peróxido de oxígeno (ozono) en artropatías intervertebrales toracolumbares a través de algometría en puntos gatillo y otras técnicas fisioterápicas. 1-42. DISPONIBLE EN: <http://www.fvet.uba.ar/fcvanterior/equinos/eqcemde/TESINAVEGA-SABRINA.pdf?fbclid=IwAR2YOp9YHrRVuAz6OK0yCBhwQ4E21ZeLAgjOKHxamqJJb8z6kcgP0puc4>
23. Vigliani, A., Boniperti, E., & E., S. (2005). Paravertebral O2-O3 Treatment in Mechanical Lumbar Pain in Riding Horses. *Rivista Italiana Di Ossigeno-Ozonoterapia*, 4, 64–69. DISPONIBLE EN: [http://www.alessandravigliani.com/public/O2O3\\_4\\_1\\_Dr\\_Vigliani.pdf](http://www.alessandravigliani.com/public/O2O3_4_1_Dr_Vigliani.pdf)
24. Xie, H., & Preast, V. (2007). XIE'S VETERINARY ACUPUNCTURE. In Blackwell publishing. DISPONIBLE EN: [https://drive.google.com/file/d/0B\\_Lmf0RssKihZ3hMUm9WOWtoOTQ/view?fbclid=IwAR0fO7HK7vCRgI9Ee\\_SQJjW0RMsc38m2KUTkDmrNhv6USVxYrBVD\\_g46JofQ](https://drive.google.com/file/d/0B_Lmf0RssKihZ3hMUm9WOWtoOTQ/view?fbclid=IwAR0fO7HK7vCRgI9Ee_SQJjW0RMsc38m2KUTkDmrNhv6USVxYrBVD_g46JofQ)

## 7 Anexo

### RESOLUCIÓN DIRECTORAL ACADÉMICA DE CARRERA N° 096-DACMVZ-DAFCVB-U. CIENTÍFICA-2020

Lima, 17 de agosto de 2020

Visto el proyecto de tesis presentada por la Señorita **ANNA CATALINA SIMONETTI KONAKOVA**, egresada de la Carrera de Medicina Veterinaria y Zootecnia, se expide la presente Resolución:

**CONSIDERANDO:**

- ✓ Que, para optar el título profesional de Médico Veterinario Zootecnista en la Carrera de Medicina Veterinaria y Zootecnia de la Universidad Científica del Sur, es necesario la realización y sustentación de una tesis.
- ✓ Que, el Reglamento de Tesis pertinente, dispone que el Proyecto de Tesis debe ser presentado a la Carrera de acuerdo al perfil aprobado, el cual debe ser dictaminado por el Comité de Investigación.
- ✓ Que, la Señorita **ANNA CATALINA SIMONETTI KONAKOVA**, ha cumplido con presentar su proyecto de tesis titulado "**Ozonoterapia periartricular sobre puntos de acupuntura IG 2, ID 3, TR2 y luolingwu en artritis traumática en la articulación metacarpo falangiana en equinos**", bajo la Asesoría de la **M.V.Z. MARÍA LOURDES VELARDE MARCOS**.
- ✓ Que la Comisión de Grados y Títulos de la Carrera ha emitido una evaluación favorable, habiendo sido aceptado por el Comité de Ética y recomienda la inscripción del proyecto citado.

Estando a lo dispuesto por el Reglamento General de la Universidad Científica del Sur, el Reglamento de Tesis de la Carrera y a las normas vigentes, en uso de las atribuciones conferidas a la Carrera,

**SE RESUELVE:**

1. **APROBAR** el Proyecto de Tesis para optar el Título Profesional de Médico Veterinario Zootecnista titulado: "**Ozonoterapia periartricular sobre puntos de acupuntura IG 2, ID 3, TR2 y luolingwu en artritis traumática en la articulación metacarpo falangiana en equinos**".
2. Declarar a la señorita **ANNA CATALINA SIMONETTI KONAKOVA**, expedita para la realización del Proyecto de Tesis aprobado.
3. Nombrar a la **M.V.Z. MARÍA LOURDES VELARDE MARCOS** como Asesora del Proyecto de Tesis que se realizará.
4. Disponer la inscripción del proyecto de tesis aprobado en el Registro de Tesis para optar el Título Profesional de la Carrera de Medicina Veterinaria y Zootecnia de la CIENTÍFICA.

Regístrese, comuníquese y archívese.



**M.V.Z. María Lourdes Velarde Marcos**  
Directora Académica  
Carrera de Medicina Veterinaria y Zootecnia