

Universidad Científica del Sur

Facultad de Ciencias Biológicas y Veterinarias

Medicina Veterinaria y Zootecnia

**“COMPARACIÓN DEL TIEMPO DE RECUPERACIÓN DE TENDINITIS
DEL FLEXOR DIGITAL SUPERFICIAL EN CABALLOS DE CARRERA
UTILIZANDO ELECTRO ESTIMULACIÓN TRANSCUTANEA DE LOS
NERVIOS Y PLASMA RICO EN PLAQUETAS EN EL HIPÓDROMO
DE MONTEERRICO LIMA – PERÚ”**

Tesis para optar el título profesional de:

Médico Veterinario Zootecnista

Bachiller: Alessandra Orlandini Peirone

Director: M.V Sabino Arturo Arias Quispe

Lima – Perú

2019

ACTA DE SUSTENTACIÓN DE TESIS

Lima, 08 de junio de 2020.

Los integrantes del Jurado de tesis:

Presidente: Mg. ROSE MARY BARRETO RIOS
Miembro: M.V. MILENA PAOLA MONTENEGRO VEGA
Miembro: M.V.Z. MARIA LOURDES VELARDE MARCOS

Se reúnen para evaluar la tesis titulada:

“COMPARACIÓN DEL TIEMPO DE RECUPERACIÓN DE TENDINITIS DEL FLEXOR DIGITAL SUPERFICIAL EN CABALLOS DE CARRERA UTILIZANDO ELECTRO ESTIMULACIÓN TRANSCUTANEA DE LOS NERVIOS Y PLASMA RICO EN PLAQUETAS EN EL HIPÓDROMO DE MONTEERRICO LIMA – PERÚ”

Presentada por el estudiante/bachiller:

- **ALESSANDRA ORLANDINI PEIRONE**

Para optar el Título Profesional de **Médico Veterinario y Zootecnista**

Asesorada por: **M.V. SABINO ARTURO ARIAS QUISPE**


Luego de haber evaluado el informe final de tesis y evaluado el desempeño de la tesista de la carrera de **Medicina Veterinaria y Zootecnia** en la sustentación, concluyen de manera unánime (X) por mayoría simple () calificar a:

Tesista: ALESSANDRA ORLANDINI PEIRONE		Nota (en letras): Dieciocho	
Aprobado ()	Aprobado - Muy buena (x)	Aprobado - Sobresaliente ()	Desaprobado ()

Los miembros del jurado firman en señal de conformidad.



Mg. ROSE MARY BARRETO RIOS
Presidente



M.V. MILENA PAOLA MONTENEGRO VEGA
Miembro 1



M.V. SABINO ARTURO ARIAS QUISPE
Asesor



M.V.Z. MARIA LOURDES VELARDE MARCOS
Miembro 2

RESUMEN

Razón por la que se realiza el estudio: El presente estudio se llevó a cabo para dar a conocer nuevas alternativas de terapias regenerativas en tendinitis tendón flexor digital superficial en caballos de carrera.

Objetivos: Comparar el tiempo de recuperación de tendinitis en caballos de carrera utilizando Electro Estimulación Transcutánea de los Nervios (TENS) y Plasma Rico en Plaquetas (PRP).

Diseño del estudio: Experimental. Se realizó muestreo por conveniencia, debido a que se seleccionó para el estudio los caballos autorizados por los propietarios.

Métodos: El estudio se llevó a cabo con 37 caballos de carrera del Hipódromo de Monterrico, dividido en 2 grupos de 19 caballos para TENS y 18 para PRP. El grupo TENS recibió terapia tres veces por semana en el área de dolor, a una frecuencia de 100 Hz por 30 minutos. El grupo PRP se le hizo una infiltración eco guiada a nivel de la zona máxima de lesión del tendón a una concentración de 1×10^6 plaquetas/ μ L. El grupo TENS fue evaluado mediante ecografías semanales durante 56 días o hasta la resolución de la lesión, mientras que el grupo PRP fue evaluado ecográficamente 4 semanas después de la lesión.

Resultados: Mediante el análisis de regresión de cox se estableció, desde el día 14 hasta el día 58, que ambos tratamientos resultaron ser similares para la recuperación de tendinitis ($p > 0.05$).

Limitaciones: Se recomienda ampliar el tiempo de estudio hasta obtener la resolución completa de la lesión y conseguir una muestra más homogénea para futuros estudios.

Conclusiones: El tiempo de recuperación de tendinitis del TFDS mediante la técnica TENS obtuvo resultados similares a la técnica con PRP. Se recomienda para futuros estudios aumentar el número de muestra para tener resultados más concisos e iniciar nuevos estudios variando parámetros en cuanto a la electroestimulación.

Palabras clave: TENS, PRP, tendinitis, caballos, ecografía

INTRODUCCIÓN

La lesión en el tendón flexor digital superficial (TFDS) del miembro anterior, es una de las causas más comunes de claudicación en caballos de carrera debido a la sobreexcitación y fatiga que se le demanda a este tejido [1]. Las lesiones en el TFDS se presentan en la región metacarpiana, pueden variar en grados de severidad de inflamación y pueden presentarse hemorragias o ruptura de fibras bilaterales parciales o de forma completa [2]. El mejor método para diagnosticar este tipo de lesiones es mediante ecografía, la cual es útil para estimar el volumen de la lesión, el patrón fibrilar y la evaluación del progreso de recuperación [3]. En los tendones, el colágeno tipo I es considerado responsable de la fuerza mecánica del tejido tendinoso, es por esto que la recuperación de una lesión se ve influenciada por la regeneración de fibras de colágeno tipo I y restauración completa del tejido tendinoso [4].

Dos de las terapias reportadas como exitosas para la regeneración del tejido tendinoso son: la terapia con Plasma Rico en Plaquetas (PRP), un tratamiento biológico invasivo que posee una elevada concentración de factores de crecimiento que actúan en los tejidos tendinosos proporcionando un aumento en la infiltración celular que produce la regeneración tisular [5, 6]; y la terapia con Electro Estimulación Transcutánea de los Nervios (TENS) la cual es una terapia no invasiva mediante el uso de electrodos aplicados en la superficie de la zona dañada, que emiten impulsos eléctricos bifásicos, provocando un incremento de la circulación y analgesia local, restaurando a nivel tisular el tendón por incremento de la síntesis de las fibras de colágeno estimulado por los factores de crecimiento involucrados en la mitosis celular [4, 7]. Por lo mencionado, el presente estudio tiene como objetivo comparar el tiempo de recuperación de tendinitis del tendón flexor digital superficial en caballos de carrera utilizando PRP y TENS. Por lo cual se genera la pregunta de investigación ¿La tendinitis en caballos de carrera se recuperará en menor tiempo utilizando tratamiento con TENS en comparación con PRP?

MATERIALES Y MÉTODOS

Tipo de estudio

El presente estudio es de tipo experimental.

Hipótesis y objetivos

Hipótesis

El tiempo de recuperación de tendinitis del tendón flexor digital superficial en caballos de carrera es menor utilizando Electro Estimulación Transcutánea de los Nervios comparado con el Plasma Rico en Plaquetas.

Objetivos

General

- Comparar el tiempo de recuperación de tendinitis del tendón flexor digital superficial en caballos de carrera utilizando Electro Estimulación Transcutánea de los Nervios y Plasma Rico en Plaquetas.

Específicos

- Determinar el tiempo de recuperación de tendinitis en caballos de carrera utilizando Electro Estimulación Transcutánea de los Nervios.
- Determinar el tiempo de recuperación de tendinitis en caballos de carrera utilizando Plasma Rico en Plaquetas.
- Identificar asociación estadística entre el sexo y la recuperación de la lesión utilizando el tratamiento con Electro Estimulación Transcutánea de los Nervios.
- Identificar asociación estadística entre el sexo y la recuperación de la lesión utilizando el tratamiento con Plasma Rico en Plaquetas.

Determinación del tamaño de muestra

Para la estimación del tamaño mínimo de muestra se usó la fórmula para proporciones de ocurrencia de evento en grupos determinados de seguimiento [8].

$$n = \left[\frac{Z_{\alpha} \sqrt{\pi_1 (1 - \pi_1)} + Z_{\beta} \sqrt{\pi_0 (1 - \pi_0)}}{\pi_1 - \pi_0} \right]^2$$

Donde:

n: Tamaño mínimo de muestra para grupo de evaluación

Z α : Coeficiente de nivel de confianza al 95% (1.96)

Z β : Potencia de la prueba al 80% (0.84)

P1 : Proporción de ocurrencia del evento en el grupo de estudio (0.95) [9].

P0 : Proporción de ocurrencia del evento en el grupo basal (0.75) [9].

Considerando:

La proporción de ocurrencia del evento de curación en el grupo de estudio (TENS) se estima en que el 0.95 o más se recupera al término del tratamiento [9].

La proporción de ocurrencia del evento de curación en el grupo basal (PRP) se estima que tres de cuatro individuos se recupera al recibir tratamiento [9].

Entonces, se obtiene un mínimo de muestra de 16 individuos por grupo a evaluar.

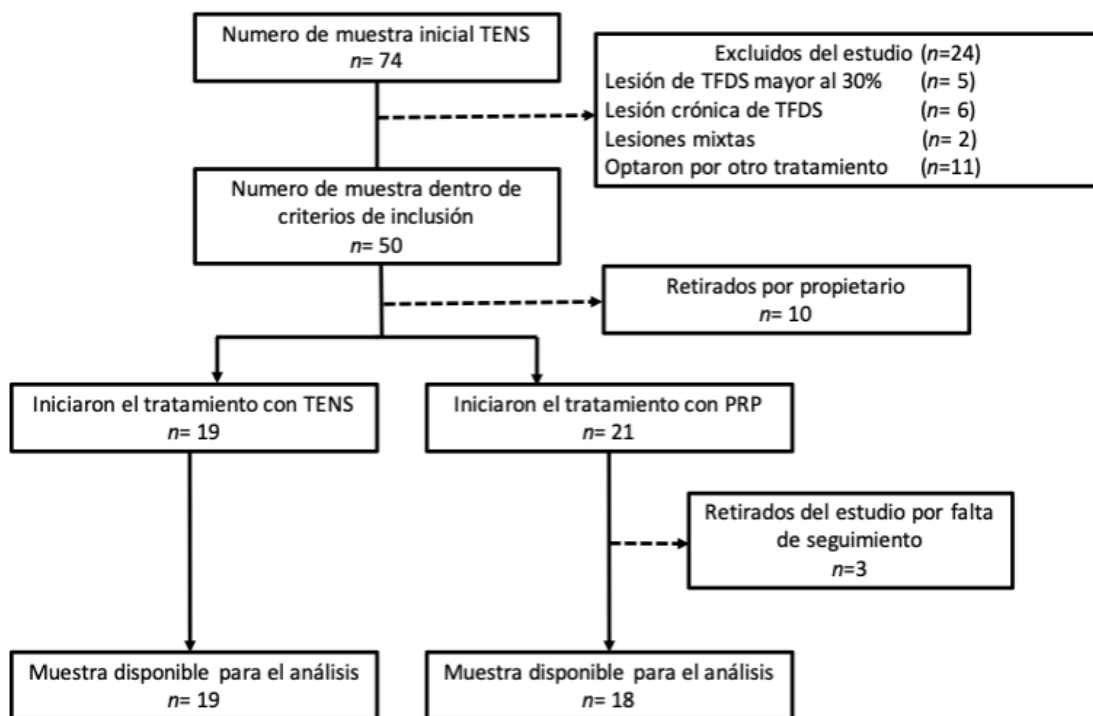
Selección de muestra

Se realizó un muestreo por conveniencia debido a que la terapia con PRP asume un costo aparte de la investigación por los gastos que esta implica, por ende, solo se aplicará a caballos que tengan autorización de sus dueños (Figura 1.).

Criterio de inclusión: Caballos de carrera de 2 a 5 años con lesión de tendinitis unilateral del TFDS debido a entrenamiento de alta competencia con ruptura fibrilar hasta 30% que abarque solo una zona diagnosticada por ecografía [10].

Criterios de exclusión: Caballos de carrera con lesión de tendinitis bilateral, con ruptura fibrilar mayor al 30%, con lesión que abarque más de una zona diagnosticada por ecografía y/o que estuvieran cursando con otra terapia (terapia laser, tratamiento antiinflamatorio o analgésico, terapia de ultrasonido, etc), caballos con otro tipo de lesiones musculoesqueléticas que manifiesten signos clínicos (fracturas, osteofitos, tendinitis con ruptura de fibras mayor al 30% y desmitis, etc) y animales muy nerviosos que no se dejaron realizar la terapia.

Figura 1. Criterios de inclusión y selección de muestra para tratamiento de tendinitis del tendón flexor digital superficial en caballos de carrera utilizando TENS y PRP.



Localización y Ambiente

El estudio se realizó en la caballeriza 7 del Hipódromo de Monterrico del Jockey Club del Perú. Departamento de Lima – Perú.

Procedimiento metodológico

La presente tesis se llevó a cabo con una muestra total de 37 caballos de carrera con edades de entre 2 a 5 años divididos en dos grupos de tratamiento tanto hembras como machos. Para el grupo de tratamiento con TENS se obtuvo un total de 19 caballos y para el grupo de tratamiento con PRP un total de 18 caballos. Para iniciar el estudio, a los individuos se les realizó un diagnóstico mediante ecografía para poder evaluar el grado de lesión unilateral del tendón que presentaban, pudiendo ser edema intratendinoso o un área máxima de lesión anecogénica del 30% (Día 0) [10]. Antes de realizar las ecografías, todos los animales fueron sedados con un cocktail de 0.3mg/kg de Xilacina (Xilacina 10% VETEC) y 0.02mg/kg de Acepromazina (Promazil 1% ®) via intravenosa [11]. Luego se procedió a rasurar toda el área del TFDS del miembro anterior que presentaba la lesión y se lavó con una esponja con un preparado de $\frac{3}{4}$ de agua y $\frac{1}{4}$ de yodo povidona solo para eliminar detritus que interfirieran con el diagnostico ecográfico.

Evaluación ecográfica

Cada estudio ecográfico se evaluó de forma cualitativa según la ecogenicidad de la lesión y el patrón fibrilar comparándolo con el tendón flexor digital profundo de la misma extremidad, esperando que la recuperación completa sea cuando no exista diferencia entre los patrones ecográficos de ambos tendones (Cuadro 1. y Figura 2.) [10, 12, 13].

Grado	Ecogenicidad de la lesión	Patrón de fibras tendinosas
0	Ecogenicidad muy cercana a la normalidad o normal	100% - 76% de fibras de colágeno ordenadas de forma paralela
1	Ligeramente menos isoecogénico que lo normal	75% - 51% de fibras de colágeno ordenadas de forma paralela
2	50% anecogénico y 50% isoecogénico	50% - 26% de fibras de colágeno ordenadas de forma paralela
3	Predominan áreas anecogénicas	25% - 0% de fibras de colágeno ordenadas de forma paralela

Cuadro 1. Evaluación ecográfica cualitativa de lesión de TFDS adaptado de Smith, 2008 y Reef, 2001[12, 13].

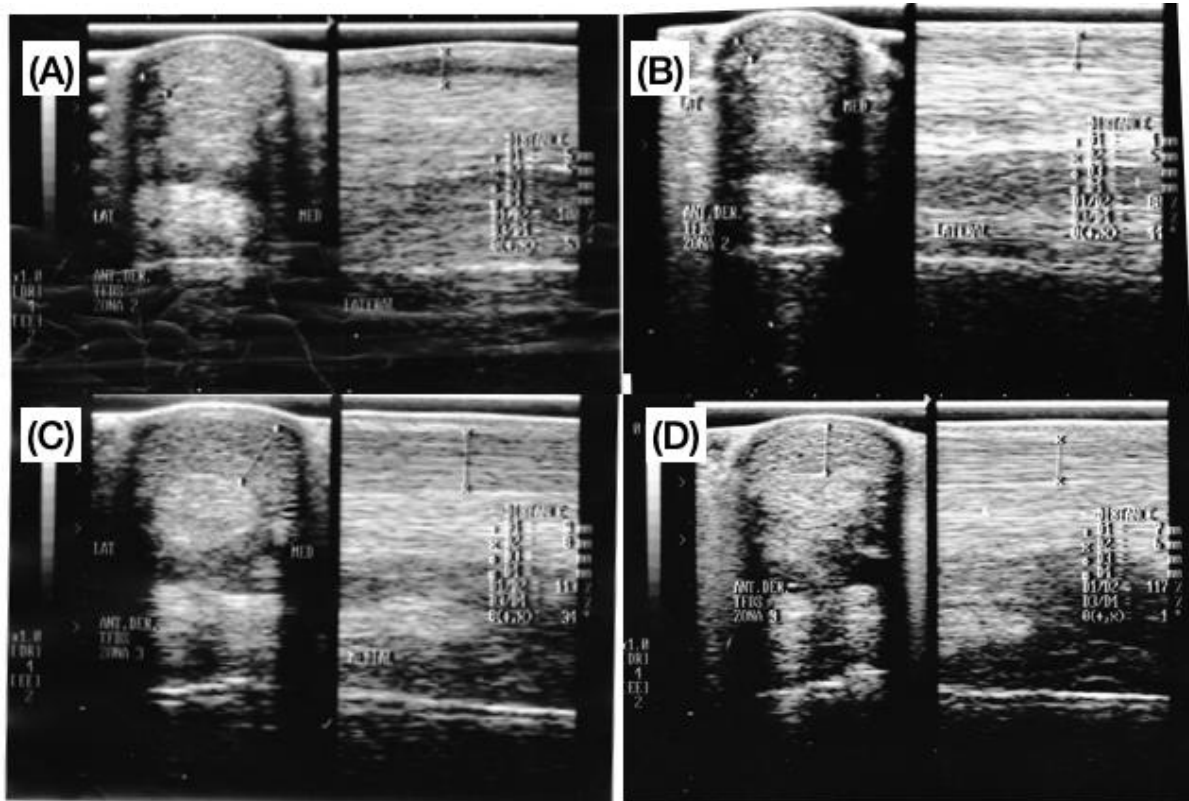
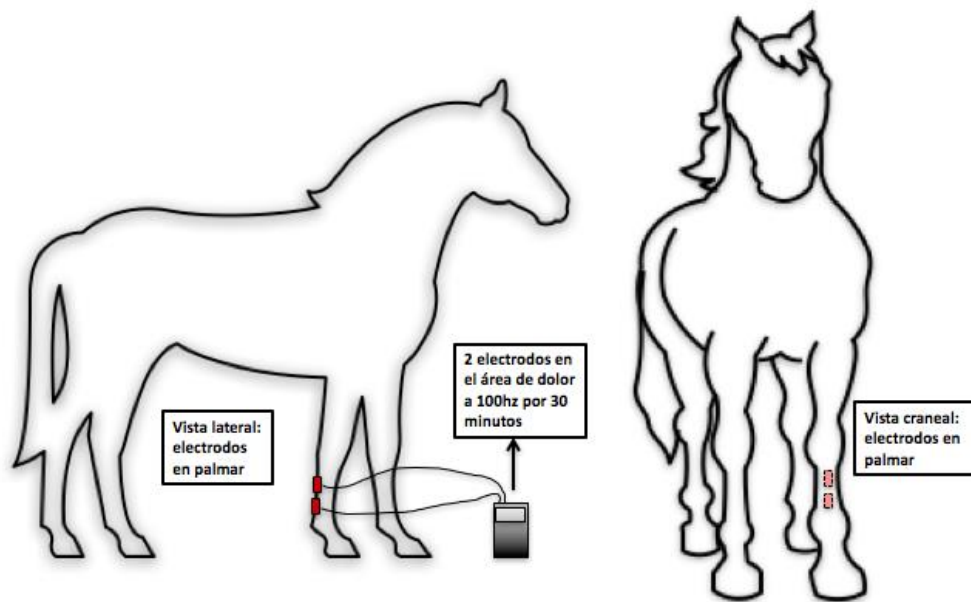


Figura 2: Ecografías de lesiones en TFDS vista transversal y longitudinal. (A) Tendinitis del TFDS con una lesión anecogénica con área máxima de lesión de 11% en la zona lateral. (B) Vista de un tendón con patrón normal isoecogénico luego de 8 semanas de tratamiento con TENS. (C) Tendinitis del TFDS con una lesión hipoeogénica en la zona medial. (D) Vista de un tendón con patrón normal isoecogénico luego de 6 semanas de tratamiento con TENS.

Tratamiento con TENS

Los pacientes tratados con terapia TENS, iniciaron un día después del primer diagnóstico ecográfico y se realizó tres veces por semana empezando desde el día 1 hasta el día 58 o hasta la resolución la lesión dentro de ese periodo de tiempo. La terapia de TENS se aplicó colocando 2 paños eléctricos en el área de dolor a 100 Hz, 50 longitud de onda y nivel de intensidad de onda soportada por el paciente, que por lo general oscila entre 3 y 4 mA, durante 30 minutos (Figura 3.) [4, 14]. Las sesiones y la evaluación ecográfica se realizaron cada 7 días durante 56 días [15].

Figura 3. Zonas de aplicación de electrodos.



Tratamiento con PRP

Se procedió para los pacientes tratados con la terapia de PRP: Una vez diagnosticada la lesión se disminuyó la inflamación clínica (calor, dolor y edema) con hielo y agua helada por tres días; luego se procedió al diagnóstico ecográfico y al día siguiente se realizó la extracción de sangre la cual consiste en coleccionar 400cm³ de sangre en una bolsa cuádruple y enviarla al laboratorio para obtener PRP a una concentración de 1×10^6 plaquetas/ μ L conservado a temperatura ambiente. Dentro de la primera y segunda semana de la aparición de la lesión se realizó la infiltración intratendinosa eco guiada envolviendo el transductor en un guante estéril con gel y, para maximizar la penetración del ultrasonido, se aplicó alcohol entre el guante y la piel del tendón [16]. Para poder realizar el tratamiento, el paciente fue previamente sedado con un cocktail de 0.3mg/kg de xilacina (Xilacina 10% VETEC) y 0.02mg/kg de Acepromazina (Promazil 1% ®) via intravenosa [11]. Luego se rasuró la piel de toda la zona del TFDS y se lavó con $\frac{3}{4}$ de agua y $\frac{1}{4}$ de yodo povidona, después se ubicó la zona máxima de lesión y se bloqueó con lidocaína al 2% (0.2ml/kg) y se realizó la infiltración intratendinosa eco guiada con una jeringa de aguja N°21 de 1 a 2 ml de PRP dependiendo el máximo volumen que pueda ingresar a la

zona de lesión, finalmente se vendó la zona y el caballo se mantuvo en reposo dentro de su pesebrera por dos días [11]. La evaluación ecográfica se realizó tres semanas después.

Programa de ejercicio controlado

Se impusieron restricciones para el ejercicio que realizan diariamente. Este se basó en la privación de ejercicio intenso (participación en competencias o entrenamiento) y cabalgatas mientras se encontraban en el periodo de investigación. No obstante, con el objetivo de no mantenerlos en encierro total y ayudar a la reorganización de las fibras de colágeno del tendón, se realizó un programa de ejercicio controlado para ambos grupos que consistió de caminatas a mano guiada de 20 minutos con incrementos graduales hasta los 45 minutos de duración [17].

Análisis estadístico

La variable “tiempo” de recuperación se evaluó en función al tiempo mediante el análisis de supervivencia: regresión de Cox, mediante el software estadístico STATA 15.0. Se evaluó la variable cualitativa: “sexo” con la variable recuperación de la lesión mediante la prueba exacta de Fischer.

RESULTADOS

La evaluación del tiempo de recuperación se realizó mediante el análisis de supervivencia de Kaplan – Meier, considerando el evento de estudio como la recuperación de la lesión en el grupo de tratamiento. La primera recuperación registrada en el grupo PRP se determinó al día 17 y en el grupo TENS en el día 14. El último individuo recuperado en el grupo TENS se determinó al día 58; mientras que en el grupo PRP se realizó el seguimiento hasta el día 30 (Figura 4.). La gráfica muestra el periodo de recuperación (línea vertical) desde el día 14 hasta el día 58. Mediante el análisis de regresión de cox ($p=0.7728$) y la prueba de Log-rank ($p=0.7671$) se estableció que ambos tratamientos resultaron ser similares para la recuperación de tendinitis del tendón flexor digital superficial ($p>0.05$). Se tomó la técnica PRP como tratamiento control, el cual fue evaluado por un periodo de 30 días debido al protocolo clínico de atención veterinaria establecido en la caballeriza 7 del hipódromo de Monterrico. El protocolo de tratamiento de TENS fue evaluado en 60 días en 19 caballos con grado de tendinitis unilateral del TFDS con ruptura fibrilar hasta el 30%. Como se demuestra en la figura 5, los tiempos de recuperación ecográficamente son similares para ambos tratamientos (Figura 5.).

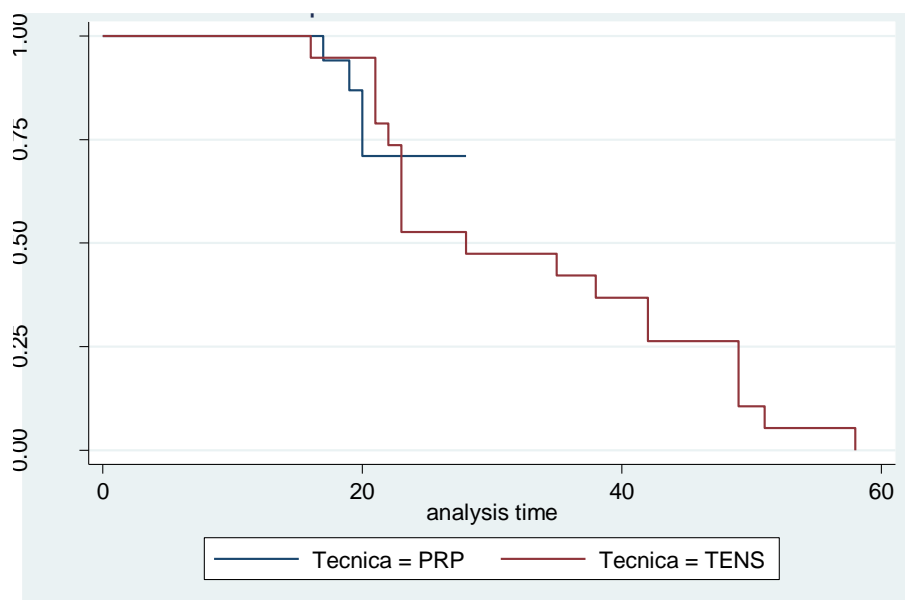


Figura 4. Curva de recuperación de tendinitis del flexo digital superficial mediante las técnicas de PRP y TENS

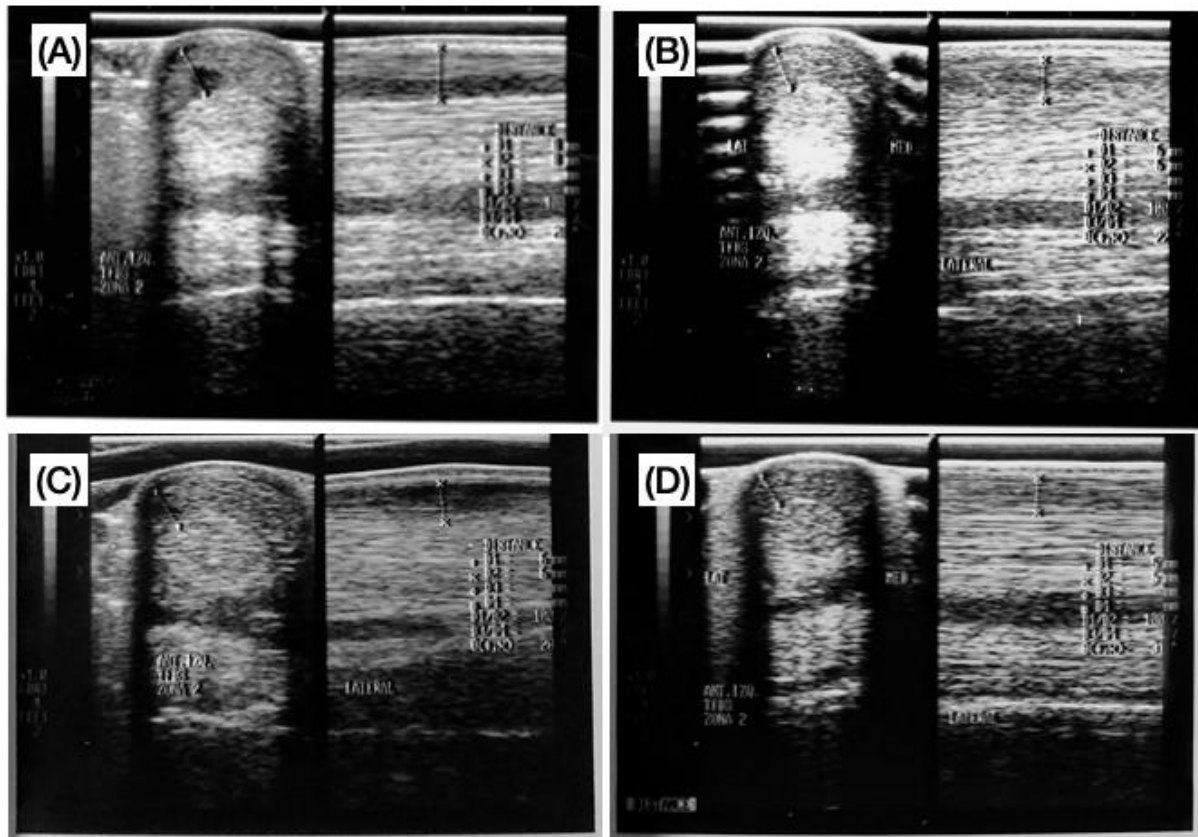


Figura 5: Ecografías de lesiones en TFDS vista transversal y longitudinal. (A) Día 0: Tendinitis del TFDS con una lesión anecogénica con área máxima de lesión de 9% en la zona lateral. (B) Vista de un tendón con patrón normal isoecogénico luego de 6 semanas de tratamiento con TENS. (C) Día 0: Tendinitis del TFDS con una lesión anecogénica con área máxima de lesión de 12% en la zona lateral. (D) Vista de un tendón con un ligero patrón hipoeogénico luego de 4 semanas con infiltración de PRP.

Se evaluaron 37 caballos de carrera de los cuales 12 fueron hembras y 25 fueron machos (Cuadro 2. y Cuadro 3.) Se encontró que el sexo no está relacionado a que se recupere la lesión al final del estudio ($p > 0.05$).

Condición	Sexo del Equino		Total
	Macho	Hembra	
Tendón no recuperado	9	5	14
	69.23%	100%	
Tendón recuperado	4	0	4
	30.77%	0%	
Total	13	5	18
	100%	100%	p=0.160

Cuadro 2. Relación del sexo con la recuperación de la lesión utilizando el tratamiento PRP.

Condición	Sexo del Equino		Total
	Macho	Hembra	
Tendón no recuperado	0	0	0
	0%	0%	
Tendón recuperado	12	7	19
	100%%	100%	
Total	12	7	19
	100%	100%	p=1.000

Cuadro 3. Relación del sexo con la recuperación de la lesión utilizando el tratamiento TENS.

DISCUSIÓN

Las lesiones en el tendón flexor digital superficial (TFDS) del miembro anterior en caballos de carrera representan una prevalencia del 11 – 30%; estas varían en grados de severidad y se presentan mayormente en el centro de la región metacarpiana [1, 2, 3, 18, 19, 20, 21]. Los tendones están formados por una trama de colágeno; el colágeno tipo I, más abundante, con mayor fuerza de tensión y responsable de la fuerza mecánica y el colágeno tipo III, menos abundante, con menor fuerza de tensión y responsable del proceso de curación [4, 20, 22, 23]. La recuperación del tendón luego de una lesión se da en tres fases: inflamación, proliferación y remodelación; durante la primera fase, los fibroblastos migran al sitio de lesión y hay infiltración de células inflamatorias. En la segunda fase, se genera angiogénesis e incremento en el número de fibroblastos que empiezan a sintetizar colágeno; y en la última fase se da una disminución de células y capilares y la alineación de fibras de colágeno [2, 20, 23, 24, 25]. Cuando un tendón se lesiona, esto induce a una inflamación neurogénica la cual libera neuropéptidos como la sustancia P (SP) y péptido relacionado con el gen de calcitonina (CGRP) durante la fase proliferativa. De esta manera, en una lesión los tenocitos producen mayor cantidad de colágeno tipo III, resultando en un tendón menos resistente [22, 23, 25, 26, 27, 28].

La presente tesis representa el primer estudio que compara el tiempo de recuperación de la terapia de PRP con el tiempo de recuperación usando TENS en tendinitis del tendón flexor digital superficial *in vivo* en caballos de carrera. Los resultados del estudio demostraron que ambos tratamientos son similares en cuanto al tiempo de recuperación de la lesión y la similitud entre ambos tratamientos se encuentra directamente relacionado al mecanismo de acción que cumplen ambos en el tejido tendinoso (Figura 4.). Así como lo explica Brussens *et al.* (2005) la terapia con TENS tiene la capacidad de estimular la producción de colágeno tipo I inducido por la liberación de neuropéptidos por las terminaciones nerviosas que llegan al tejido tendinoso [27]; y por otro lado, el autor Bosch *et al.* (2011) menciona que la terapia con PRP también tiene la capacidad de estimular la producción de colágeno tipo I inducido por la activación de plaquetas y liberación de factores de crecimiento de las mismas [29]. El análisis de supervivencia de Kaplan – Meier demostró que el tiempo de recuperación de

tendinitis del tendón flexor digital superficial en caballos de carrera utilizando el tratamiento de TENS es similar al tiempo de recuperación utilizando el tratamiento de PRP ($p=0.7728$).

Si bien no se encuentra literatura similar que mencione la comparación de ambos tratamientos en las revistas científicas, el autor Sharifi *et al.* (2007) en un estudio utilizando el tratamiento TENS en 8 caballos con lesión inducida en el tendón flexor digital superficial menciona que luego de 15 días de terapia se encontró un incremento marcado en el contenido de hidroxiprolina, resolución de la inflamación, incremento en la proliferación de tenocitos y restauración de la integridad del tendón [4]; y por otro lado, el autor Maia *et al.* (2009), en un estudio del efecto del uso de PRP para la recuperación de lesiones inducidas en el tendón flexor digital superficial en 6 caballos, luego de 36 días, las evaluaciones histológicas demostraron que los tendones tratados con una sola infiltración de PRP contenían un tejido más uniforme y ordenado comparado con el grupo control [16].

Sin embargo, existen estudios que no coinciden con los resultados de esta investigación. Folha *et al.* (2015), en un estudio utilizando TENS en tendones de ratas lesionados, en donde los electrodos no se colocaron alrededor de la zona de lesión, se encontró que, si bien la relación de colágeno tipo I y tipo III mejoró, obteniendo mayor cantidad de colágeno tipo I a los 21 días, los resultados en cuanto a regeneración tisular y organización de fibras a los 21 días no fueron los esperados. Concluyendo que el uso de TENS luego de 21 días no tiene un efecto de completa regeneración tisular en el tendón [22]. Así como Tischer *et al.* (2010), en un estudio comparando el uso de PRP en tendones de ratas con un grupo placebo, luego de 2 semanas no se mostró ninguna diferencia significativa en cuanto a organización tisular y nivel celular en el grupo de PRP comparado al de placebo [30]. Esto nos puede indicar que existen diversos factores dentro de ambos tratamientos que pueden influir en cuanto al tiempo de recuperación del tendón flexor digital superficial.

Por otro lado, Araujo *et al.* (2007) en un estudio comparativo de láser, ultrasonido y electro estimulación en tendones de ratas, luego de 23 días el grupo de animales con electro estimulación demostró tener mayor cantidad de fibroblastos y capilares, por lo tanto, mayor producción de colágeno para la regeneración tisular. Además de la producción de colágeno se encontró un aumento en la resistencia

a la tracción después del tratamiento [24]. Este estudio cuenta con resultados similares a los de la presente investigación, ya que en el tratamiento con TENS hubo 8 pacientes que se recuperaron a los 21 días, tiempo similar al del estudio mencionado. Además, la recuperación que se da en el tendón en el plazo de 23 días según Araujo *et al.* (2007) se debe también al aumento de capilares; y según Cramp *et al.* (1999), la electro estimulación induce a la liberación del neuropéptido SP de las terminaciones nerviosas sensoriales, esta desencadena la vasodilatación y aumenta el flujo sanguíneo [22, 26, 31]. Por lo tanto, el tiempo de recuperación de los tendones en el presente estudio se encuentra directamente relacionado al mecanismo de acción de esta terapia. De igual manera, Bosch *et al.* (2011) en un estudio menciona que en el tratamiento con PRP la neovascularización está regulada por el incremento del factor de crecimiento vascular endotelial (VEGF) que induce angiogénesis en el tejido de tendón lesionado, por lo que el mecanismo de acción de este tratamiento sustenta la recuperación en los tendones en los días 17, 19 y 20. [29].

Asimismo, Bosch *et al.* (2011), en un estudio del efecto del uso de PRP para la recuperación de lesiones en el tendón flexor digital superficial de 6 caballos, luego de 24 semanas 5 de los 6 caballos se recuperaron completamente y solo 1 mostró leve cojera en la extremidad tratada con placebo. Luego de 24 semanas, el contenido de colágeno en los tendones tratados con PRP era mayor a los tratados con una terapia placebo, pero aún se podían palpar anomalías en el tejido tendinoso, lo que demuestra que la reparación tisular aún sigue tomando su curso después de este tiempo [29]. Sin embargo, La prade *et al.* (2017) en un estudio del uso de PRP para la recuperación de ligamentos lesionados en conejos, luego de 6 semanas, se demostró un efecto negativo en cuanto a la orientación de colágeno y la fuerza del tejido del ligamento comparado con el grupo control de solución salina. Se concluye que en cuanto al uso de PRP, es de suma importancia la concentración utilizada para el nivel de reparación tisular que se desea, ya que la concentración utilizada en fue menor a 1×10^6 plaquetas/ μL [6]. En el presente estudio, se midió ecográficamente la recuperación del tendón luego de 21 días, demostrando que solo 4 caballos tuvieron una completa regeneración del tejido, pero 13 mantuvieron una hipoecogenicidad; entonces, comparándolo con el estudio de Bosch *et al.* (2011) se podría indicar que el tiempo de efecto para la medición ecográfica control después de la terapia con PRP pueden ser

más de 30 días, pudiendo llegar hasta las 24 semanas. Por el contrario, la terapia con TENS demostró tener una recuperación total de 19 caballos dentro de los 60 días de la terapia [29].

La similitud que presentan los resultados de acuerdo a los tiempos de recuperación en ambas terapias puede deberse a que estas comparten mecanismos de acción que se parecen en algunos aspectos. La terapia con TENS es una terapia que actúa modulando la percepción de dolor teniendo como acción principal la analgesia mediante el estímulo eléctrico hacia la médula espinal y el tálamo; induce la liberación de neuropéptido SP, el cual tiene la capacidad de inducir la proliferación y liberación de mastocitos que según Sharifi *et al.* (2007) y Nessler *et al.* (1985) esto indica que TENS tiene la propiedad de regeneración tisular mediante el aumento de factores de crecimiento hacia la lesión [4, 22, 32, 33, 35, 36, 37, 38, 39, 40, 41, 42]. La terapia con PRP es una terapia biológica regenerativa del tejido músculo esquelético que actúa a través de la activación de factores de crecimiento, los cuales tienen efectos en la proliferación, migración tisular y síntesis de colágeno. [6, 16, 29, 30, 34].

Por otro lado, en la presente tesis no se encontró diferencia estadística significativa de la recuperación de la lesión en relación a la variable “sexo” para ambos tratamientos (Cuadro 2. y Cuadro 3.). Comparando estos resultados con otros estudios, Tamura *et al.* (2018) y Marr *et al.* (1993) indican en dos estudios donde evaluaron los factores de riesgo de lesión del TFDS en caballos de carrera, la recuperación de la lesión en el tendón no estaba asociada al sexo, edad, peso, ni disposición de lesión de los caballos, describe que el único factor que influye a que una lesión en el tendón pueda recuperarse es el grado de lesión, mas no el sexo [3, 43]. Dentro del presente estudio se observó que tanto para TENS como para PRP el sexo no influyó en la recuperación ($p=1.000$) y ($p=0.160$) respectivamente; se analizaron 25 machos y 12 hembras de los cuales, 16 machos y 7 hembras se recuperaron por completo y 9 machos y 5 hembras no se recuperaron por completo; por lo que se puede interpretar que la población estudiada no fue homogénea pudiendo influir en estos resultados.

Sin embargo, según Takahashi *et al.* (2004) en un estudio donde se midieron los riesgos para que se genere una tendinitis en el tendón flexor digital superficial en caballos de carrera, la prevalencia de que los machos se lesionen es mayor que las hembras [44]. Además Zubieta *et al.* (2002) y Peckman

(2005), en un estudio donde mide la activación de receptores opiáceos en hombres y mujeres y ratas respectivamente, encontraron que los de género masculino tienen mayor activación de receptores opiáceos que en una respuesta antinociceptiva que las mujeres, mientras que Holtman *et al.* (2006) en un estudio de efecto antinociceptivo de oxicodona en ratas encontró que dependiendo del método que se utiliza para la anti nocicepción, si se utiliza agonistas μ , los machos son más sensibles y activan más receptores, pero si se utiliza agonistas μ y kappa, las hembras son más sensibles con mayor activación de receptores. [45, 46, 47]. Por tal motivo, se puede inferir que la población de machos se podría lesionar con mayor frecuencia, pero tienden a recuperarse con mayor rapidez; es por esto que se recomienda homogenizar y ampliar el número de muestra del estudio para poder tener mayor información acerca de si se podría relacionar esta variable en cuanto a la recuperación.

Finalmente, Geburek *et al.* (2016), indica que los resultados del estudio pueden variar según el número de muestra, la homogeneidad en cuanto a la población y el tipo de ejercicio que esté realizando cada paciente [48]. En este estudio, la población no fue homogénea, por lo tanto, se recomienda ampliar el tamaño de muestra para poder tener una población similar en cuanto a sexo y evaluar ambas terapias en un tiempo más extenso.

CONCLUSIÓN

En conclusión, los resultados del presente estudio demuestran que el tiempo de recuperación de tendinitis del TFDS mediante la técnica TENS obtuvo resultados similares a la técnica con PRP. Esto sugiere una nueva alternativa de tratamiento no invasivo logrando efectos muy similares a los de PRP. Asimismo, se concluye que la variable sexo no se encuentra relacionada a que la lesión en el tendón flexor digital superficial se recupere o no en un lapso de 60 días.

Se recomienda para futuros estudios aumentar el número de muestra para tener resultados más concisos e iniciar nuevos estudios variando parámetros en cuanto a la electroestimulación. En este estudio no se evaluó la formación de fibras de colágeno tipo I ni tampoco la incidencia de re-lesión comparando ambas terapias por lo que se sugiere investigar más sobre este tema in vivo.

AGRADECIMIENTOS

Agradezco a mis profesores, a la universidad Científica del sur, a mis amigos, a mi novio y mi familia por apoyarme en todo el proceso; y en especial a los propietarios de los caballos, a la familia Arias y al doctor Villacaqui por hacer posible este estudio.

BIBLIOGRAFÍA

1. Tricaud, C., Cousty, M., Alexandre, A., Tessier, C., David, F. (2015) Tendonitis of branches of the superficial digital flexor tendon in standardbred racehorses: 15 cases. *EVE*. **29(1)**, 22 - 26. DOI: 10.1111/eve.12328
2. Patterson-Kane, J.C., Firth, E.C. (2009) The pathobiology of exercise-induced superficial digital flexor tendon injury in thoroughbred racehorses. *Vet J*. **181**, 79 – 89. doi:10.1016/j.tvjl.2008.02.009
3. Tamura, N., Kodaira, K., Yoshihara, E., Mae, N., Yamazaki, Y., Mita, H., Kuroda, T. (2018) A retrospective cohort study investigating risk factors for the failure of Thoroughbred racehorses to return to racing after superficial digital flexor tendon injury. *Vet J*. **235**, 42-46. doi: <https://doi.org/10.1016/j.tvjl.2018.03.003>
4. Sharifi, D., Kazemi, D., Rassouli, A., Shams, GR. (2007). Effect of transcutaneous electrical stimulation on the hydroxyproline content in severed superficial digital flexor tendon in horses. *JVR*. **62**, 43 – 47.
5. Romero, A. (2015) Tratamiento de las tendinitis inducidas en caballos: Estudio comparativo entre plasma rico en plaquetas (PRP) y células madre mesenquimales (MSCs) “Tesis Doctoral” Universidad Zaragoza, España. 220 p.
6. LaPrade, R. F., Goodrich, L., Philips, J., Dornan, G. J., Turnbull, T. L., Hawes, M. L., Dahl, K. D., Coggins, A. N., Kisiday, J., Frisbie, D., Chahla, J. (2017). Use of Platelet-Rich Plasma Immediately After an Injury Did Not Improve Ligament Healing, and Increasing Platelet Concentrations Was Detrimental in an In Vivo Animal Model. *AM J SPORT MED*. **46(3)**, 702 – 712. DOI: 10.1177/0363546517741135
7. Buchner, H., Schildboeck, U. (2010). Physiotherapy applied to the horse: a review. *EVJ*. **38**, 574 – 580. DOI: 10.2746/042516406X153247
8. Aguilar-Barojas, S. (2005). Fórmulas para el cálculo de la muestra en investigaciones de salud. *Salud en Tabasco*. **11 (1-2)**, 333 – 338. ISSN: 1405-2091
9. Mendenhall, W., Beaver, R., Beaver, B. Introducción a la probabilidad y estadística. 13ª. ed. Santa Fe – México : Cengage Learning Editores. 2010. ISBN-13: 978-607-481-466-8

10. Alzola, R., Easter, C., Riggs, C. M., Gardiner, D. S., Freeman, S. L. (2018). Ultrasonographic-based predictive factors influencing successful return to racing after superficial digital flexor tendon injuries in flat racehorses: A retrospective cohort study in 469 Thoroughbred racehorses in Hong Kong. *EVJ*. **0**, 1 – 7. DOI: 10.1111/evj.12810
11. Rajput, A., Malik, V., Pandey, R. P. (2016). Clinical evaluation of acepromazine, xylazine and butorphanol in different combinations for standing sedation in horses. *IJVS*. **37**, 100-104. ISSN: 0973-9726
12. Smith, R. (2008). Tendon and Ligament Injury. *AAEP*. **54**, 475 – 501.
13. Reef, V. (2001) Superficial digital flexor tendon healing: ultrasonographic evaluation of therapies. *J Med Imaging*. 17(1), 159-178. doi: 10.1016/s0749-0739(17)30081-0
14. Adair, S., Phillips, D. (2017). Equine Rehabilitation. University of Tennessee. Doi:10.1002/9781119389668.ch22.
15. McClure, S., Weinberger, T. (2003). Extra corporeal shock wave therapy: clinical applications and regulations. *Clinical Techniques in Equine Practices*. **2(4)**, 358 – 367. DOI: 10.1053/j.ctep.2004.04.007
16. Maia, L., Souza, M.V., Ribeiro, J.I.R., Oliveira, A.C., Silveira, G.E., Anjos, L., Sancler, Y.F.R., Zandim, B.R., Lopes, J.C. (2009) Platelet-rich plasma in the treatment of induced tendinopathy in horses: histological evaluation. *J Equine Vet Sci*. **29**, 618-626. doi:10.1016/j.jevs.2009.07.001
17. Witte, S., Dedman, C., Harriss, F., Kelly, G., Chang, Y.M., Witte, T.H. (2016) Comparison of treatment outcomes for superficial digital flexor tendonitis in National Hunt racehorses. *Vet J*. **216**, 157-163. doi: http://dx.doi.org/10.1016/j.tvjl.2016.08.003
18. Sousa, N., Luna, S., Pizzigatti, D., Martins, M., Possebon, F., Aguiar, A. (2019) Relation between type and local of orthopedic injuries with physical activity in horses. *CR*. **47(2)**, 1-7. doi: http://dx.doi.org/r1s0e.s1.590/0103-8478cr201512118
19. Dallas, R. (2013) Musculoskeletal injury in arabian racehorses: a study of injury distribution and prevalence in one training yard in the united kingdom (2005–2012). *Equine Vet J*. **54**, 2-19. doi: 10.1111/evj.12145_23

20. Carmona, J.U., López, C. (2011) Tendinopatía del tendón flexor digital superficial y desmopatía del ligamento suspensorio en caballos: fisiopatología y terapias regenerativas. *Arch Med Vet.* **43**, 203-214.
21. O'Sullivan, C. B. (2007). Injuries of the Flexor Tendons: Focus on the Superficial Digital Flexor Tendon. *Clinical Techniques in Equine Practice.* **6(3)**, 189–197.
doi:10.1053/j.ctep.2007.08.005
22. Folha, R. A. C., Pinfildi, C. E., Liebano, R. E., Rampazo, E. P., Pereira, R. N., Ferreira, L. M. (2015) Can transcutaneous electrical nerve stimulation improve achilles tendón healing in rats?. *Braz J Phys Ther.* **19(6)**, 433-440. Doi: <http://dx.doi.org/10.1590/bjpt-rbf.2014.0107>
23. Eriksen, H. A., Pajala, A., Leppilahti, J., Risteli, J. (2002). Increased content of type III collagen at the rupture site of human Achilles tendon. *J Orthop Res.* **20(6)**, 1352–1357.
doi:10.1016/s0736-0266(02)00064-5
24. Araújo, R. C., Franciulli, P. M., Assis, R. O., Souza, R. R., Mochizuki, L. (2008) Effects of laser, ultrasound and electrical stimulation on the repair of achilles tendón injuries in rats: A comparative study. *Braz. J. Morphol. Sci.* **24(3)**, 187-191.
25. Ackerman P. (2001) Peptidergic Innervation of Periarticular Tissue. Karolinska University Press. ISBN 91-7349-094-6
26. Burssens, P., Forsyth, R., Steyaert, A., Ovost, E., Praet, M., Verdonk, R. (2004). Influence of burst TENS stimulation on the healing of Achilles Tendon in man. *Acta Orthop Belg.* **69**, 528-32. PMID: 14748110
27. Burssens, P., & Forsyth, R., Steyaert, A., Ovost, E., Praet, M., Verdonk, R. (2005). Influence of burst TENS stimulation on collagen formation after Achilles tendon suture in man. A histological evaluation with Movat's pentachrome stain. *Acta Orthop Belg.* **71**, 342-6. PMID: 16035709
28. Machado, A., Santana, E., Tacani, P., Liebano, R. (2012). The effects of transcutaneous electrical nerve stimulation on tissue repair: A literature review. *The Canadian journal of plastic surgery.* **20**, 237-240. Doi:10.1177/229255031202000415.
29. Bosch, G., Moleman, M., Barneveld, A., Weeren, P.R., Schie, H.T.M. (2011) The effect of platelet-rich plasma on the neovascularization of surgically created equine superficial digital

- flexor tendon lesions. *Scand J Med Sci Sports*. **21**, 554-561. doi: 10.1111/j.1600-0838.2009.01070.x
30. Tischer, T., Spang, J., Salzmann, G., Winkler, T., Burgkart, R., Wexel, G., Imhoff, A. (2010). Platelet concentrate vs. saline in a rat patellar tendon healing model. *Official journal of the ESSKA*. **19**, 495-502. Doi:10.1007/s00167-010-1291-1.
31. Cramp, A.F.L., Gilsenan, C., Lowe, A.S., Walsh, D.M. (2000). The effect of high- and low-frequency transcutaneous electrical nerve stimulation upon cutaneous blood flow and skin temperature in healthy subjects. *Clin Physiol Functi*. **20(2)**, 150–157. doi:10.1046/j.1365-2281.2000.00240.x
32. Sluka, K., Walsh, D. (2003). Transcutaneous electrical nerve stimulation: Basic science mechanisms and clinical effectiveness. *The journal of pain: official journal of the American Pain Society*. **4**, 109-21. Doi:10.1054/jpai.2003.434.
33. Alegría, D. (2011) La electroestimulación neuromuscular y su aplicación en el desarrollo de la fuerza en el deporte. Instituto de educación y pedagogía.
34. Bosch, G., Schie, H.T.M., Groot M.W., Cadby, J.A., Lest, C.H.A., Barneveld, A., Weeren, P.R. (2010) Effects of platelet-rich plasma on the quality of repair of mechanically induced core lesions in equine superficial digital flexor tendons: a placebo-controlled experimental study. *J Orthop Res*. **28**, 211-217. doi:10.1002/jor.20980
35. Schlachter, C., Lewis, C. (2016) Electrophysical Therapies for the Equine Athlete. *Veterinary Clinics of North America: Equine Practice*. **32(1)**, 127 – 147. Doi: 10.1016/j.cveq.2015.12.011
36. Romera, E., Perena, M.J., Perena, M.F. (2000). Neurofisiología del dolor. *Rev Soc Esp Dolor*. **7**, 11-17.
37. García, J.A., Scipioni, H., Argibay, M.T., Petrone, N., Pidal, G., Roccatagliata, C., Spina, J., Vaccaro, M. (2006) Comparación de los efectos de dos técnicas de electroanalgesia en la enfermedad articular degenerativa tarsometatarsiana del equino. *In Vet*. **8 (1)**, 167-176. ISSN: 1514-6634.
38. Garrison, D. W., Foreman, R. D. (2002). Effects of Transcutaneous Electrical Nerve Stimulation (TENS) Electrode Placement on Spontaneous and Noxiously Evoked Dorsal Horn

- Cell Activity in the Cat. *Neuromodulation: Technology at the Neural Interface*. **5(4)**, 231–237.
 doi:10.1046/j.1525-1403.2002.02036.x
39. Nessler J.P., Mass, DP. (1985) Direct-current electrical stimulation of tendón healing *in vitro*.
 Clin Orthop. **217**, 303-312. PMID: 3493869.
40. Heinricher, M.M. (2002). Central Nervous System Mechanisms in Pain Modulation. *Surgical Management of Pain*. doi:10.1055/b-0034-45909
41. Khasabov, S., Malecha, P., Noack, J., Tabakov, J., Okamoto, K., Bereiter, D., Simone, D. (2014). Activation of rostral ventromedial medulla neurons by noxious stimulation of Cutaneous and deep craniofacial tissues. *J Neurophysiol*. **113**. Doi:10.1152/jn.00125.2014.
42. Chen, Q., Heinricher, M. M. (2019). Descending Control Mechanisms and Chronic Pain. *Current Rheumatology Reports*. **21(5)**. doi:10.1007/s11926-019-0813-1
43. Marr, CM., Love, S., Boyd, JS., Mckellar Q. Factors affecting the clinical outcome of injuries to the superficial digital flexor tendón in National Hunt and point-to-point racehorses. 1993. *VetRec*. **132**, 476-9. Doi: 10.1136/vr.132.19.476
44. Takahashi, T., Kasashima, Y., Ueno, Y. (2004) Association between race history and risk of superficial digital flexor tendon injury in Thoroughbred racehorses. *JAVMA*. **225(1)**, 90-93. Doi:10.2460/javma.2004.225.90
45. Zubieta, J., Smith, Y., Bueller, J., Xu, Y., Kilbourn M., Jewett, D., Meyer, C., Koeppe, R., Stohler, C. (2002) Mu – Opioid Receptor – Mediated Antinociceptive Responses Differ in Men and Women. *J Neurosci*. **15**, 1500-7. Doi: 10.1523/JNEUROSCI.22-12-05100.2002
46. Peckham, E. M. (2005). Comparison of the Antinociceptive Response to Morphine and Morphine-Like Compounds in Male and Female Sprague-Dawley Rats. *J Pharmacol Exp Ther*, **316**, 1195 - 1201. doi:10.1124/jpet.105.094276
47. Holtman, J. R., & Wala, E. P. (2006). Characterization of the antinociceptive effect of oxycodone in male and female rats. *Pharmacology Biochemistry and Behavior*, **83**, 100–108. doi:10.1016/j.pbb.2005.12.013
48. Geburek, F., Gaus, M., Schie, H.T.M., Rohn, K., Stadler, P.M. (2016) Effect of intralesional platelet-rich plasma (PRP) treatment on clinical and ultrasonographic parameters in equine

naturally occurring superficial digital flexor tendinopathies – a randomized prospective controlled clinical trial. *BMC Vet Res.* **12**, 191-207. doi: 10.1186/s12917-016-0826-1