

UNIVERSIDAD
CIENTÍFICA
DEL SUR

**FACULTAD DE CIENCIAS DE LA SALUD
CARRERA PROFESIONAL DE ESTOMATOLOGÍA**


“Relación entre la presencia de conductos accesorios y la permeabilidad dentinaria a nivel de furca en molares deciduos”

**TESIS PARA OPTAR EL TÍTULO PROFESIONAL DE
SEGUNDA ESPECIALIDAD EN ODONTOPEDIATRÍA**

**Presentado por:
CD. Karen Amalia Falcón Vilca**

**Asesora:
Mg. Carol Magaly Cárdenas Flores**

**Lima – Perú
2019**


	Reglamento de Grados y Títulos	Código: SG-RE-001-V2	Emisión: junio 2015	Vigencia 25/06/15
---	--------------------------------	-------------------------	---------------------------	----------------------

ACTA DE SUSTENTACIÓN DE TESIS

En la ciudad de Lima, a los **09** días del mes de **ENERO** del **2020**, siendo las 12:30 horas, con la asistencia del Jurado de Tesis, Presidido por el **MG. GUIDO PERONA MIGUEL DE PRIEGO**, los miembros del Jurado **MG. AUGUSTO MOCK FERREYROS** y **MG. CINTHYA RUTH CHIPANA HERQUINIO** y la Asesora de la Tesis la **MG. CAROL CÁRDENAS FLORES**. La **C.D. KAREN AMALIA FALCÓN VILCA**, autora de la tesis Titulada: "**RELACIÓN ENTRE LA PRESENCIA DE CONDUCTOS ACCESORIOS Y LA PERMEABILIDAD DENTINARIA A NIVEL DE FURCA EN MOLARES DECIDUOS**" con el fin de optar el Título Profesional de Segunda Especialidad en **ODONTOPEDIATRÍA**.

Concluida la exposición, se procedió a la evaluación y deliberación por parte del Jurado correspondiente, habiendo sido APROBADO con el calificativo de MENCION MUY BUENA (17)

Se extiende la presente acta en tres originales y siendo las 12-25 horas, se da por concluido el Acto Académico de Sustentación.



Presidente
MG. GUIDO PERONA MIGUEL DE PRIEGO
DNI: 43329343



Miembro
MG. AUGUSTO MOCK FERREYROS
DNI: 10226538



Miembro
MG. CINTHYA RUTH CHIPANA HERQUINIO
DNI: 42400735



Asesor
MG. CAROL CÁRDENAS FLORES
DNI: 40707192

DEDICATORIA

Dedicada a mi familia, quienes siempre me han apoyado en todo y me han alentado en cada uno de mis nuevos pasos. A mis hermanas que siempre han estado alentándome y haciéndome reír para poder seguir adelante. Gracias

AGRADECIMIENTOS

Agradezco a Dios por haberme guiado a un camino en cuál he podido conocer y aprender de personas grandiosas, a mi familia cuyo apoyo ha sido el pilar para poder continuar con mis sueños, a mis docentes quienes me han guiado en este viaje, a mi asesora Dra. Carito muchas gracias por haberme ayudado tanto este camino, le estoy realmente muy agradecida.

Al programa de Fondos para Proyectos de Tesis de la Universidad Científica del Sur, sin cuyo apoyo no hubiera podido continuar con mi proyecto. Muchas gracias.

CONTENIDO

I. INTRODUCCIÓN	10
II. OBJETIVOS	13
III. HIPÓTESIS	13
IV. MATERIALES Y MÉTODOS	13
V. RESULTADOS	21
VI. DISCUSIÓN	24
VII. CONCLUSIONES Y RECOMENDACIONES.....	28
VIII. REFERENCIAS BIBLIOGRÁFICAS.....	29
IX. GLOSARIO.....	31
X. ANEXOS.....	32

INDICE DE FIGURAS

1. **Figura 1:** Conductos accesorios en furca externa, observados bajo Microscopio Digital31
2. **Figura 2:** Conductos accesorios observados en furca externa de una pieza diafanizada31
3. **Figura 3:** Formas ovalada e irregular de los conductos accesorios en furca externa de una pieza diafanizada32
4. **Figura 4:** Vista lateral de una pieza diafanizada, donde se pueden apreciar algunos forámenes de conductos accesorios.....32

INDICE DE CUADROS

1. Tabla 1: Conductos accesorios evaluados por diferentes métodos.....	20
2. Tabla 2: Cantidad de conductos observados de acuerdo con tipo de diente evaluado.....	21
3. Tabla 3: Relación entre la forma de conductos y molares evaluados.....	22
4. Tabla 4: Relación entre la patogenicidad de los conductos y molares evaluados	22
5. Tabla 5: Permeabilidad dentinaria de acuerdo con el diámetro y el número de conductos accesorios a nivel de furca en primeros molares deciduos.....	23

RESUMEN

Objetivo: Determinar la relación entre la presencia de conductos accesorios y como el diámetro de estos afecta la permeabilidad de dentina a nivel de furca en primeros molares deciduos.

Metodología: Se realizó un estudio experimental in vitro en 39 primeras molares deciduas. Las piezas fueron evaluadas en una primera fase con un Microscopio Digital después de la coloración y en una segunda fase para corroborar los datos obtenidos las piezas dentales fueron divididas en dos grupos para su evaluación siendo el primero con la Diafanización y Microscopio Digital; y el segundo grupo siendo evaluado mediante cortes histológicos.

Resultados: Se encontraron 135 conductos accesorios de los 39 dientes evaluados, independientemente de la prueba realizada; siendo la forma más prevalente en orden la ovalada (73%), redondo (17.7%) e irregular (9.2%) en general. Se observó que los molares maxilares mostraron un mayor número de conductos accesorios en comparación con los molares mandibulares; también los molares superiores mostraron una mayor media en el diámetro $75.55 \mu\text{m}$ (SD $106.64 \mu\text{m}$). Se perdieron tres muestras en durante el proceso de Diafanización.

Conclusiones: La relación entre la presencia y cantidad de conductos accesorios en primeras molares deciduas superiores e inferiores puede generar una mayor permeabilidad en la dentina a nivel de furca; sin embargo, a pesar de que hubo una mayor cantidad y un mayor diámetro en las molares deciduas, los conductos accesorios pueden no ser la única causa para la falla endodóntica y la proliferación de microorganismos al periodonto y viceversa.

Palabras clave: conductos accesorios, furca, permeabilidad de la dentina, dentición decidua, lesiones de furca

ABSTRACT

Objective: To determine the relationship between the presence of accessory canals and how the diameter of these affects the permeability of dentin at the level of furca in the first deciduous molars.

Methodology: An experimental study was carried out in vitro on 39 deciduous first molars. The pieces were evaluated in a first phase with a Digital Microscope after coloring and in a second phase to corroborate the data obtained the dental pieces were divided into two groups for evaluation being the first the Decalcification and Digital Microscope; and the second group being evaluated by histological sections.

Results: Of the 39 teeth evaluated 135 accessory canals were found, regardless of the test performed; being the shape most prevalent in order the oval (73%), round (17.7%) and irregular (9.2%) in general. It was observed that the maxillary molars showed a greater number of accessory canals compared to the mandibular molars; also the upper molars showed a higher average in diameter 75.55 μm (SD 106.64 μm). Three samples were lost during the Decalcification process.

Conclusions: The relationship between the presence and quantity of accessory canals in the upper and lower deciduous first molars can generate greater dentine permeability at the furrow level; However, although there was a greater quantity and a greater diameter in the deciduous molars, accessory canals may not be the only cause for endodontic failure and the proliferation of microorganisms in the periodontium and vice versa.

Keywords: accessory ducts, furca, dentine permeability, deciduous dentition, furca lesions.

I. INTRODUCCIÓN

La caries dental sigue siendo uno de los principales problemas de salud pública en la mayoría de los países. A pesar de que se ha logrado disminuir la prevalencia de esta en los últimos años gracias a la utilización de productos de fluoruro y programas de educación y prevención dental.¹ Sin embargo, los estilos de vida y los hábitos alimentarios de la sociedad moderna han contribuido a que la pérdida prematura de los dientes deciduos sea aún un problema común.

La pérdida prematura de dientes deciduos puede causar una serie de problemas, como la pérdida de espacio para el diente sucesor permanente, la aparición de maloclusiones, la erupción prematura de dientes permanentes.² Por lo que es importante que los dientes deciduos permanezcan en boca, mediante la eliminación de la infección/enfermedad y la restauración de la función. ^{2,3}

Para lo cual es necesario realizar el tratamiento endodóntico adecuado al caso clínico que se presente (presencia de síntomas de pulpitis o necrosis pulpar). Dentro de los tratamientos endodónticos en dentición decidua tenemos la pulpotomía y la pulpectomía (que puede ser instrumentada y no instrumentada).²

Sin embargo, la compleja morfología radicular de los dientes deciduos hace que el tratamiento endodóntico se pueda complicar. Dentro de los factores que van a influir en la terapéutica tenemos los cortos y estrechos conductos radiculares, la dentina radicular delgada, la continua reabsorción de las raíces y la consecuente proximidad al sucesor permanente, sumado a esto tenemos la posibilidad de conductos accesorios a nivel de la zona de furca estableciendo conexiones entre la pulpa-periodonto y la posible permeabilidad de la dentina a este nivel, que permitiría el intercambio de microbios hacia el exterior, determinando de este modo la posible continuación del tejido de granulación, proliferando la infección y la posterior pérdida de hueso en el área. ^{4,5} Beltrame et al encontraron que las infecciones se localizaban más en región de furca, pero que no siempre había cambios periodontales en pulpas necróticas. Al igual que Rayner y Southam encontraron que la dentina no puede impedir la proliferación de bacterias o inhibir las reacciones pulpares; demostrando la presencia de biofilm en piso de cámara pulpar y en las raíces, sobretodo en dientes sin preparación biomecánica. Concluyendo que la presencia de las bacterias a este nivel estaba asociado siempre a cambios en pulpa y periodonto. ⁶

Sharma y col.⁷ evaluaron la presencia (número, morfología anatómica y patogenicidad) de conductos accesorios a nivel de furca y su relación con el desarrollo de lesiones a este nivel, Para la evaluación usaron SEM. RVG y seccionamiento histológico, encontrando que SEM y los cortes histológicos son mejores pruebas para la visualización de la morfología de los conductos. Solo el 7%

de los conductos observados demostraron ser patogénicos histológicamente. Sin embargo, los conductos accesorios a pesar del incremento de tamaño y forma no son la principal causa de transmisión para la infección en furca en molares deciduos; otros factores como la permeabilidad de la dentina y cemento, el ligamento periodontal, y las diferencias estructurales del cemento y dentina del piso de la cámara pulpar pueden tener una mayor influencia en la transmisión de la infección a furca.

En 2003 Kramer y col⁸ evaluaron la prevalencia y las características anatómicas de forámenes accesorios en la zona de furca tanto a nivel externo como interno en molares deciduos. Encontrando que el área externa de la furca tenía una mayor prevalencia de forámenes accesorios que el área de la furca interna ($p < 0,05$). Sin embargo, la comparación entre los dos grupos (control/ evaluación) no mostraron diferencias estadísticamente significativas ($p > 0,05$), concluyendo que la presencia de conductos accesorios no debe considerarse como la única razón de la resorción ósea patológica inter-radicular tras la necrosis pulpar en molares deciduos.

Se ha encontrado que hay una mayor prevalencia de conductos accesorios en furca en molares superiores, Poornima y Subba⁹ encontraron una prevalencia de 28.88% en molares superiores y 23.63% en molares inferiores, también encontraron que los mejores métodos para evaluar la presencia de estos eran la decalcificación y los cortes histológicos. Otro estudio realizado por Dammaschke y col.¹⁰ encontraron una prevalencia del 94% en molares deciduas con un diámetro variando entre 10 a 360 micrones, al comparar estos resultados con los obtenidos en molares permanentes encontraron una mayor incidencia de conductos accesorios en la zona de furca en molares deciduos. Luglié y col¹¹ encontraron una prevalencia del 77% de conductos accesorios en furca de molares deciduos.

La permeabilidad de la dentina juega un rol importante en la patogenicidad para la aparición de lesiones de furca debido a la compleja estructura de los dientes deciduos. Guglielmi et al¹⁴ encontraron que el láser Nd:YAG disminuía la permeabilidad de la dentina del área de furca en molares deciduas luego de realizarse el tratamiento pulpar en comparación con el grupo control ($P < 0.05$). Lopez y Lague¹⁵ evaluaron también la permeabilidad de la dentina a nivel de furca en molares primarias previamente acondicionadas con 2-octyl cyanoacrylate (Grupo 2), láser Er:YAG (Grupo 3) y 2-octyl cyanoacrylate - láser Er:YAG (Grupo 4) mostrando una disminución en la permeabilidad en los grupos 2 y 4. Sin Er:YAG incrementaba la permeabilidad de la dentina. Demostrando que hay una mayor permeabilidad del suelo de la cámara pulpar de los dientes deciduos, ya que el tinte estaba presente en las muestras de todos los grupos. Se ha descrito también la permeabilidad en molares con fluorosis y en molares cariados, encontrando que la permeabilidad dentinaria

disminuye de acuerdo a la severidad de la fluorosis; a diferencia de los dientes cariados donde hay un aumento de la permeabilidad dentinaria.^{16,17}

La importancia de la presente investigación es que, de probarse que hay una mayor presencia de conductos accesorios en la zona de furca y una mayor permeabilidad de dentina a este nivel en dientes deciduos, permitirá instaurar nuevas medidas terapéuticas para el tratamiento endodóntico en dentición decidua y por lo tanto de las lesiones a este nivel, evitando la progresión de la lesión y la posterior pérdida de hueso.

Por lo que el propósito de la presente investigación será determinar la prevalencia de conductos accesorios y la mayor permeabilidad a nivel de furca en molares deciduas. Siendo así la pregunta de investigación:

¿Cuál será la relación entre la presencia de conductos accesorios y la permeabilidad de dentina a nivel de furca en primeras molares deciduas en relación a la presencia de lesiones a este nivel?

II. OBJETIVOS

V.1. OBJETIVO GENERAL

Relacionar la permeabilidad dentinaria de acuerdo con el diámetro y el número de conductos accesorios a nivel de furca en primeros molares deciduos.

V.2. OBJETIVOS ESPECÍFICOS

1. Identificar la cantidad y el diámetro de conductos accesorios de acuerdo con el tipo de método empleado.
2. Relacionar la cantidad de conductos accesorios presentes a nivel de furca en primeros molares deciduos superiores e inferiores de acuerdo con el tipo de estudio.
3. Relacionar la forma del conducto accesorio presente a nivel de furca en primeros molares deciduos superiores e inferiores.
4. Identificar la patogenicidad del conducto accesorio presente a nivel de furca en primeros molares deciduos superiores e inferiores.

III. HIPÓTESIS

La presencia de conductos accesorios provoca una mayor permeabilidad de la dentina a nivel de furca en molares deciduas.

IV. MATERIALES Y MÉTODOS

VII.1. TIPO DE ESTUDIO

Estudio observacional, descriptivo, prospectivo y longitudinal. In Vitro

VII.2. CUERPOS DE MUESTRA

Los cuerpos de muestra están conformados por primeros molares deciduas que fueron extraídas por diversas razones de pacientes que acudieron al servicio de odontopediatría, en el centro odontológico de la Universidad Científica del Sur y de varios hospitales de Lima entre los períodos de enero a noviembre del 2016. Estuvo formada por 39 molares deciduas con caries que fueron extraídas de pacientes entre los 6-11 años de edad, distribuidos en 2 grupos de 19 piezas dentarias cada uno.

Grupo 1: Primeros molares deciduos superiores

Grupo 2: Primeros molares deciduos inferiores

El tamaño de muestra fue determinado mediante fórmula de tamaño muestral para comparar dos proporciones.

Consignando los siguientes datos:

Nivel de confianza: 95%

Precisión: 1

Varianza (S^2): 8

Proporción esperada de pérdidas: 20%

N=39

VII.2.1 CRITERIOS DE SELECCIÓN

VII.2.1.1 Criterios de Inclusión

Primeros molares deciduos que presenten una estructura integra a nivel de furca, que presenten 2/3 de raíz.

VII.2.1.2 Criterios de Exclusión

Molares deciduos que presenten un estado avanzado de reabsorción de las raíces, fracturas y caries a nivel de furca.

VII.3. OPERACIONALIZACIÓN DE VARIABLES

VARIABLE	DIMENSIONES	DEFINICIÓN OPERACIONAL	INDICADORES	TIPO	ESCALA	VALORES
Conductos accesorios	Número	Vía de comunicación pulpo-periodontal, que se forma cuando la vaina epitelial se desintegra antes de que la dentina sea formada.	Microscopio Digital	Cuantitativa	INTERVALO	0
	Forma			Politómica		1 - 3
				Cualitativa Politómica		4 - 6
	Patogenicidad			Cualitativa Dicotómica	7 - 9	
					NOMINAL	Ovalado
						Redondo
						Irregular
						Interno
						Externo
Permeabilidad de la dentina	Diámetro de los conductos	Capacidad para permitir el paso de un disolvente o solución a	Microscopio Digital	Cualitativa Politómica	Numérico	µm

	accesorios	través de él				
COVARIABLES				Cualitativa Dicotómica	Nominal	Primeras Molares Deciduas Superiores Primeras Molares Deciduas Inferiores
TIPOS DE Piezas						
Método de Estudio		Evaluación mediante el cual se observaran los conductos accesorios		Cualitativa Dicotómica	Nominal	Diafanizado Corte Histológico

VII. 4. MÉTODOS Y TÉCNICAS

VII.4.1. MÉTODO

Los métodos de investigación fue la observación estructurada

VII.4.2. TÉCNICAS Y PROCEDIMIENTOS

PERMISOS:

1. Se obtuvo los permisos adecuados de la Universidad Científica del Sur, del Comité de Ética de la Escuela de Estomatología y del Centro Odontológico de la Universidad Científica del Sur.

PROCEDIMIENTOS:

1. La prueba piloto se realizó con 8 piezas dentarias, (27%), dato que representa los antecedentes; esta se realizó para perfeccionar la metodología de la medición de variables; también se realizó para determinar el tamaño final de la muestra.
2. El grupo de estudio final fue conformado por 39 piezas deciduas, que fueron divididas en dos grupos (superiores e inferiores). Estos primero fueron acondicionados, siendo inmersos en 3% de peróxido de hidrógeno y luego en 3% de hipoclorito de sodio para eliminar cualquier resto orgánico durante al menos 10 min.
3. Se realizó la apertura cameral de las piezas con una fresa redonda diamantada N°14 (FGM®) y una pieza de mano (Kavo®, Germany). Se irrigó cada pieza con hipoclorito de sodio al 5% y se procedió a cortar la corona a 2 mm de la zona de furca, igualmente a nivel radicular se procedió a cortar a 2 mm de la zona de furca con una fresa y un disco diamantado.
4. Después para eliminar cualquier debris orgánico restante, las piezas fueron sumergidas durante 5 minutos en hipoclorito de sodio al 5% y luego

se procedió a enjuagar cada pieza con agua destilada durante 2 minutos, posteriormente fueron puestas en suero fisiológico.

5. Las piezas fueron colocadas en el colorante de tinta namquim (Marca Rotring®), primero fueron irrigadas con la tinta y luego fueron sumergidas en ella por 48 horas, para permitir el ingreso del colorante a toda la zona de furca. Pasado ese periodo de tiempo las piezas dentales fueron enjuagadas con agua destilada y puestas a secar por 24 horas a temperatura ambiente, para que pueda secar el colorante.
6. Las secciones dentarias fueron examinadas con un microscopio digital (**BSIDE-1000®**) con aumento de 1000 veces, para poder registrar cualquier evidencia de puntos de colorante a ese nivel.
7. Para el proceso de Diafanización se utilizó ácido clorhídrico al 5%, por 1 día o hasta que una aguja descartable de 0.05 de calibre pueda pasar, de acuerdo con la técnica de Hosoya et al.¹⁸ a excepción del ácido nítrico al 5% que fue cambiado por el ácido clorhídrico al 5%, de acuerdo a Pécora¹⁹ el ácido clorhídrico promueve la diafanización en un tiempo razonable y deja los dientes con una coloración más parecida a la normal. Después de la desmineralización las piezas dentales fueron enjuagadas con agua corriente y puestas a remojar en agua destilada por 6 horas, siendo cambiada a cada hora para poder eliminar el ácido empleado.
8. Luego las secciones de las piezas fueron sumergidas en concentraciones ascendentes de alcohol para ser deshidratadas, estando 12 horas en alcohol de 80%, 2 horas en alcohol de 90 % y 2 horas en alcohol al 100%; este procedimiento se realizó dos veces, para luego ser secadas por al menos 1 hora. Después de la deshidratación las piezas fueron secadas con aire y luego puestas en salicilato de metilo por 1.5 horas, tornándose transparentes las piezas. Completando así el proceso de Diafanización y evaluando nuevamente con el microscopio digital (**BSIDE-1000®**) la presencia de los forámenes de los conductos accesorios a nivel de furca tanto a nivel interno como externo. Al poder visualizarse desde distintos planos se procedió a evaluar la permeabilidad que hubo en dentina a nivel

de furca, con ayuda del microscopio digital (**BSIDE-1000®**) por un solo observador entrenado.

9. Después de la evaluación de las muestras con el microscopio digital, las imágenes tomadas fueron evaluadas con el software (ImageJ ®) para poder obtener las medidas requeridas para la evaluación tanto de los conductos accesorios como de la permeabilidad de la dentina.

10. Luego se procedió a enviar las muestras al especialista en patología para que pudiera realizar los cortes histológicos en secciones seriadas. Se procedió a la observación de las secciones de piezas dentarias preparadas coloreadas en el estereomicroscopio con cámara digital, software LAZ 4.3, marca LEICA, modelo SAPO 8, que captura imágenes y ejecuta medidas lineales. Para esto se colocó sobre la platina la muestra que se iba a observar. Permitió observar diferentes muestras (fragmentos de piezas dentarias) con volúmenes distintos. Se utilizó entonces para trabajar con estas muestras que requerían mayor necesidad de ser diseccionadas para ver con más detalle los conductos accesorios (en su número y dimensiones), que se encuentran en cada pieza. Las observaciones fueron hechas en una vista coronal (entrada de cada conducto) y por su parte apical (salida de cada conducto y si eran permeables o no).

VII.4.3. CONSIDERACIONES ÉTICAS

El trabajo de investigación fue aprobado por la Comisión de Investigación y Ética de la Escuela de Estomatología de la Universidad Científica del Sur. Se aclara que el trabajo será de naturaleza observacional y no genera vulneración alguna.

VII.4.4. PROCESAMIENTO Y ANÁLISIS DE DATOS

Se realizó mediante el paquete estadístico SPSS versión 22.0 las tablas iniciales que consistirán en describir las frecuencias y porcentajes de las variables en cada grupo de estudio.

En seguida se realizó el análisis bivariado que consistió en asociar las variables conductos accesorios y grado de permeabilidad de la dentina en base al diámetro de los conductos accesorios a nivel de furca. Chi cuadrado y prueba de Kruskal – Wallis.

Todo se trabajó con un nivel de significancia de $p < 0.05$. Estas comparaciones también serán evaluadas de acuerdo a las co-variables del estudio.

V. RESULTADOS

Se observó un total de 39 primeros molares deciduos con un microscopio digital a 1000x de aumento luego de haber seguido el procedimiento de tinción. Encontrándose en el 90% de las piezas conductos accesorios; por lo que se procedió a ser separados en dos grupos de acuerdo a el número de conductos encontrados.

El número de conductos accesorios presentes, observados de acuerdo a los diferentes métodos de evaluación han sido descritos con la media y desviación estándar. (Tabla 1)

Bajo el proceso de diafanizado se encontró 104 conductos accesorios de 18 piezas evaluadas, con un máximo de 9 forámenes accesorios y un mínimo de 2 forámenes accesorios; aunque durante el proceso de diafanización se perdieron 3 piezas. Mientras que bajo el proceso de cortes histológicos se encontró un total de 31 conductos accesorios de 18 piezas evaluadas, de las cuáles 2 piezas no presentaban conductos accesorios. Se encontró un máximo de 4 forámenes accesorios y un mínimo de 1 foramen accesorio. Los diámetros de los conductos accesorios encontrados, independientemente de la metodología usada estuvieron en un rango de 9.42 a 672.60 micras.

TABLA 1
Conductos accesorios evaluados por diferentes métodos

MÉTODO	n	Media	SD	Mínimo	Máximo
Diafanización					
Número de dientes	18	5,78	1,92	2	9
Número de conductos	104	24,72	8,40	9,42	43,41
Cortes Histológicos					
Número de dientes	16	1,94	0,99	1	4
Número de conductos	31	217,11	140,15	54,31	672,60

Al evaluar la presencia de conductos accesorios de acuerdo al tipo de molar, se encontró en 17 molares superiores (50.37%) conductos accesorios; mientras que en las molares inferiores se encontró 67 (49.63%) conductos accesorios. Por lo que se encontró una mayor presencia de conductos accesorios en las molares

superiores, pero sin diferir en gran proporción con las inferiores. De acuerdo a la metodología utilizada en relación al tipo de diente evaluado se encontró un mayor número de conductos accesorios con la diafanización 39.26% en molares superiores y 37.78% en molares inferiores. Se descontaron las tres piezas perdidas durante el proceso de diafanización y las dos piezas que no presentaron conductos accesorios bajo la evaluación de cortes histológicos. (Tabla 2)

Tabla 2

Cantidad de conductos observados de acuerdo con tipo de diente evaluado

MÉTODO	N	%	n° Conductos	%
Molares Superiores	17	50	68	50,37
Diafanizado	10	29,4	53	39,26
Corte Histológico	7	23,6	15	11,11
Molares Inferiores	17	50	67	49,63
Diafanizado	8	23,5	51	37,78
Corte Histológico	9	26,5	16	11,85
Total	34	100	135	100

La forma de los conductos accesorios se presenta en frecuencia y porcentaje (Tabla 3), encontrándose lo siguiente en Molares Superiores: Oval (34.6%), Redondo (8.5%) e Irregular (5.4%). Y en Molares Inferiores: Oval (38.4%), Redondo (9.2%) e Irregular (3.8%). Siendo la forma más predominante la oval cuya frecuencia en total fue 95, representando el 73%. Sin embargo, de acuerdo a Chi Cuadrado no hay una asociación entre la forma de y el tipo de molar ($p>0.05$). (Tabla 3)

Tabla 3

Relación entre la forma de conductos y molares evaluados

Piezas Evaluadas	Forma de Conductos						Total	%	P
	Ovalado	%	Redondo	%	Irregular	%			
Molares Superiores	45	34,6	11	8,5	7	5,4	63	48,7	
Molares Inferiores	50	38,4	12	9,2	5	3,8	67	51,3	0,77
Total	95	73	23	17,7	12	9,2	130	100	

Chi Cuadrado $X^2=0,517$

Un total de 80 forámenes se observaron en la parte externa de furca y 50 en la parte interna de furca, extendiéndose a lo largo de la dentina, se encontró que no difiere entre los diferentes tipos de molares superiores o inferiores en cuanto a la furca interna; mientras que en furca externa hubo una mayor predominancia en molares inferiores (51.3%). Encontrándose una diferencia estadísticamente significativa ($p \leq 0.05$) para las molares inferiores. (Tabla 4).

Tabla 4

Relación entre la patogenicidad de los conductos y molares evaluados

Piezas Evaluadas	Patogenicidad de Conductos				Total	%	p
	Interna	%	Externa	%			
Molares Superiores	25	19,23	38	29,23	63	48,7	
Molares Inferiores	25	19,23	42	32,31	67	51,3	0,46
Total	50	38,46	80	61,54	130	100	

Chi Cuadrado $X^2=0,77$

Al relacionar el diámetro de los conductos accesorios con la patogenicidad (externa/interna) de acuerdo al tipo de pieza, se encontró que la patogenicidad es mayor a nivel externo en las piezas inferiores con una desviación estándar de 107,29 (40,27-92,61). Sin embargo, al realizar la prueba de Kruskal Wallis se encuentra diferencia estadísticamente significativa ($p < 0.05$) tanto en piezas superiores como inferiores, por lo que si hay una mayor permeabilidad de acuerdo al diámetro y el número de conductos presentes en furca. Estableciendo una mayor diferencia en las piezas inferiores. (Tabla 5)

Tabla 5

Permeabilidad dentinaria de acuerdo con el diámetro y el número de conductos accesorios a nivel de furca en primeros molares deciduos

	Diámetro de Conductos Accesorios			N° de Conductos Accesorios		
	Media	SD	P	Media	SD	p
Superior	75,55	106,64 (48,71-102,40)	<0,01	5	1,67 (4,57-5,42)	0,01
Inferior	66,44	107,29 (40,27-92,61)	0,007	5,95	2,73 (5,28-6,62)	0,023

Prueba de Kruskal-Wallis

VI. DISCUSIÓN

Los dientes deciduos presentan una compleja morfología radicular, sumado a esto se encuentra la continua reabsorción de las raíces y por consecuente la proximidad al sucesor permanente. Así mismo, se ha descrito en la literatura la presencia de conductos accesorios, definidos como vías de comunicación entre la pulpa y el periodonto; desarrollados durante la formación de la vaina radicular de Hertwig, quedando de tal forma atrapados vasos sanguíneos periodontales ectópicos.⁷ En los últimos años se les ha asociado a los conductos accesorios en furca y a la mayor permeabilidad de la dentina a este nivel, con la presencia de lesiones interradiculares ya que estos podrían establecer conexiones entre la pulpa y el periodonto.^{6,9} De esta manera la importancia del estudio realizado recae en que el conocimiento de la morfología de las piezas dentarias es un requerimiento básico para la terapia endodóntica. En este estudio se evaluaron

los conductos accesorios ubicados en la región de furca, determinando su presencia y como el diámetro de estos afectaría la permeabilidad de la dentina en furca de primeras molares deciduas.

Se encontraron 135 conductos accesorios de una muestra de 39 primeras molares superiores e inferiores; a diferencia de estudios anteriormente realizados en los que se encontraron entre 92 a más conductos.⁷ Esto puede ser debido al tamaño de la muestra y a la diferencia entre población.

En este estudio se usó un microscopio digital (1000x de aumento) debido a que estos permiten capturar imágenes de alta resolución (2592x1944 píxeles) e incluyen programas de procesamiento de imágenes, lo que nos permite capturar, almacenar y procesar las imágenes digitales del objeto que está siendo observado. Su uso se ha ido incrementando en las diferentes áreas y de acuerdo a sus funciones, debido a su fácil manejo, menor costo, fácil portabilidad, versatilidad, además de lo ya mencionado en cuanto a imágenes de alta calidad; este ha sido evaluado tanto para la enseñanza en el área de patología oral²⁰ como en el análisis de muestras de sangre y en el diagnóstico primario de anemia hemolítica hereditaria donde se ha encontrado que el sistema de microscopio digital tiene un buen desempeño ayudando a reconocer la presencia de las células hematológicas independientemente de si es o no un operador altamente capacitado.²¹ En el diagnóstico primario de anemia hemolítica hereditaria ha demostrado ser una herramienta útil en la detección y cuantificación de cambios morfológicos distintos en los glóbulos rojos en pacientes con diversas formas de anemia hemolítica hereditaria.²²

Para la evaluación de la anatomía del sistema de conductos radiculares y el efecto de procedimientos biomecánicos en su morfología se han utilizado diferentes técnicas, siendo una de ellas la diafanización ampliamente empleada en la evaluación de morfología de molares, porque permite visualizar la estructura interna, mediante la desmineralización y aclarado de los dientes, sin requerir de equipos especializados.^{9, 14}

Así la diafanización permite una visión continua y tridimensional de los conductos radiculares facilitando el aprendizaje de las diferentes técnicas endodónticas. Por lo que en nuestra investigación se realizó para evaluar las condiciones normales de la anatomía interna de la región de furca, siendo posteriormente evaluado con el microscopio digital.^{7, 14}

Poornima y Subba han descrito a la diafanización y los cortes histológicos como los mejores métodos de evaluación de los conductos accesorios, que fueron los métodos utilizados para la presente investigación y que demostraron su eficacia en la evaluación hecha. Debido a que estos métodos por la coloración permiten una identificación más fácil de los conductos accesorios, ya que en la furca se

encuentran ciertas irregularidades que podrían asemejarse al foramen de un conducto accesorio.⁹ Sin embargo en nuestro estudio la decalcificación o diafanización demostró ser más eficiente en la práctica. Anatómicamente el extremo del conducto o constricción apical de la raíz corresponde al foramen fisiológico, que contiene el diámetro mínimo o la parte más estrecha del conducto.²³ Pudiendo estos tener las siguientes formas: redondo, ovalado o irregular.⁷

En el estudio realizado se encontraron 68 conductos accesorios en primeras molares superiores y 67 en primeras molares inferiores, representando un 50.37% en superiores y un 49.63% en inferiores. Por lo que la presencia de conductos accesorios en primeras molares deciduas fue del 100% un porcentaje mayor a los estudios realizados por Sharma et al (90%), Dammashcke et al. (94%), Luglié et al (94%); esto podría deberse al total de población estudiada. Cabe resaltar que los anteriores autores evaluaron la presencia de conductos accesorios tanto en primeras como segundas molares deciduas, a diferencia de nuestro estudio que solo se evaluaron primeras molares deciduos. De acuerdo a Poornima y Subba hay una mayor prevalencia de conductos accesorios en molares superiores (28.88%), lo que fue comprobado en este estudio encontrando una mayor cantidad de conductos accesorios (50.37%) en molares superiores.

De acuerdo, a la clasificación presentada las formas redonda y ovalada de los conductos accesorios se observan con mayor predominio en la literatura, al igual que en nuestro estudio.^{7 - 11} Donde se encontró en orden de prevalencia conductos ovals (73%), redondos (17.7%) e irregulares (9.2%). Tanto en molares superiores como inferiores la forma de mayor prevalencia fue la ovalada (95), seguido de redondo (23) e irregular (12). Sin embargo, se debe tener en cuenta que con el microscopio digital se está evaluando las foraminas accesorias y no el canal en sí, a pesar de eso de acuerdo a Abarca et al. coinciden en que la forma de un foramen puede determinar la morfología del canal en su parte más cercana al foramen.²³

Se ha descrito en la literatura que la diversa morfología de los dientes contribuye al fracaso de los diferentes tratamientos radiculares, sumado a esto se encuentra también la mala selección de casos, la limitación de la técnica, reabsorción de la raíz, la ausencia de un canal, la desinfección química inadecuada, una extensión excesiva o una inadecuada obturación.⁷

Al evaluar la patogenicidad se encontró 80 forámenes en la parte externa de furca y 50 en la parte interna de furca, resultado similar a Sharma et al⁷; encontrándose una diferencia estadísticamente significativa ($p \leq 0.05$) para las molares inferiores, específicamente a nivel de furca externa, lo que podría relacionarse con la mayor presencia de lesiones a este nivel.

El diámetro encontrado estuvo en el rango de 9.42 a 672.60 μm , a diferencia de los estudios realizado por Sharma et al. en el que el rango fue de 1 – 225 μm , Kumar encontró un rango entre 10 a 180 μm y Paras et al.¹² con un rango de 5 – 175 μm ; en nuestro estudio el límite máximo es mucho mayor en comparación con los otros tres estudios realizados en molares deciduos, mientras que en cuanto al límite mínimo es casi similar al estudio realizado en el estudio de Kumar¹³. Al comparar el diámetro entre los tipos de molares se encontró que en los molares superiores una media \pm desviación estándar de 75.55 ± 106.64 μm ; mientras que en los molares inferiores se encontró una media \pm desviación estándar de 66.44 ± 107.29 μm ; siendo las molares superiores las que tienen una media mayor en cuanto a los molares inferiores.

La permeabilidad en la dentina se evaluó de acuerdo al diámetro que poseían los conductos accesorios, encontrando que el diámetro mínimo fue 9.42 μm en dientes diafanizados y el máximo 43.41 μm . En el caso de los cortes histológicos el diámetro mínimo fue 54.31 y el diámetro máximo fue 672.60; por lo que el diámetro puede permitir una mayor probabilidad de permeabilidad, no obstante, se debe tener en cuenta el tipo de conducto accesorio. Al evaluar la cantidad de conductos accesorios encontrados en el primer grupo de dientes diafanizados se encontró un máximo de 9 conductos por pieza durante el proceso de diafanización en dos molares y un mínimo de 2 conductos accesorios. En cuanto al grupo de piezas evaluadas mediante cortes histológicos se encontró un máximo de 4 conductos por pieza y un mínimo de 1 conducto accesorio; pero se encontraron dos piezas en las cuales no se encontraron conductos accesorios. Al relacionar el diámetro con la cantidad de conductos en los primeros molares, se encontró diferencia estadísticamente significativa ($p < 0.05$) en ambos tipos de molares, siendo mayor para los primeros molares inferiores; permitiendo de tal forma una mayor permeabilidad de acuerdo al diámetro y el número de conductos presentes en furca, difiriendo de los estudios realizados por Sharma et al.

De acuerdo a los resultados obtenidos podemos aceptar la hipótesis de que hay una mayor presencia de conductos accesorios a nivel de furca y por lo tanto una mayor permeabilidad de la dentina, lo que podría permitir la transmisión de la infección en el área inter-radicular de los molares deciduos. Aun así, se debe tener en cuenta los diversos factores que puedan afectar el tratamiento como: el diagnóstico del caso (presencia de dentina de reparación), el cemento en zona de furca, la técnica a ser usada, la continua reabsorción de las raíces, el uso de desinfección química inadecuada, una extensión excesiva o una inadecuada obturación / medicación.

VII. CONCLUSIONES Y RECOMENDACIONES

CONCLUSIONES

1. El aumento en el diámetro y el número de conductos accesorios a nivel de furca, permite una mayor permeabilidad dentinaria a ese nivel en primeros molares deciduos.
2. Los molares deciduos superiores presentaron un mayor diámetro en los conductos accesorios.
3. La diafanización y observación con microscopio digital es un método más eficiente al evaluar e identificar la cantidad y el diámetro de conductos accesorios.
4. Hay una mayor presencia de conductos accesorios en molares superiores y una mayor predominancia de conductos accesorios ovales.
5. Existe una mayor patogenicidad en furca externa en los conductos accesorios en primeros molares deciduos superiores e inferiores

RECOMENDACIONES

1. Se recomienda que se realice un estudio para evaluar los diferentes tipos de conductos accesorios y como estos afectan la permeabilidad de la dentina.
2. Se recomienda que se realice un estudio para evaluar mejor el diámetro en los forámenes de molares deciduos, al igual que en permanentes de acuerdo al ISO 3630-1.

VIII. REFERENCIAS BIBLIOGRÁFICAS

1. Pitts N. et al. Dental Caries. *Nat Rev Dis Primers*. 2017; 3:17030. Disponible en: <https://www.nature.com/articles/nrdp201730#author-information>.
2. Goering A, Camp J. Root canal treatment in primary teeth: A review. *Pediatric Dentistry J*. 1984, 5 (1): 33-37.
3. Carrote P. Endodontic Treatment for children. *British Dental Journal*. 2005, 198 (1): 9-15.
4. Chowdhary N, Subba V. Dentin comparison in primary and permanent molars under transmitted and polarized light microscopy: An in vitro study. *J Indian Soc Pedod Prev Dent*. 2010; 28(3): 167-72
5. Ruschel H, Chevitaese O. A comparative study of dentin thickness of primary human molars. *J Clin Pediatr Dent*. 2003; 27 (3): 277-81.
6. Beltrame A et al. Bacterial intensity and localization in primary molars with caries disease. *Journal of Indian Society of Pedodontics and Preventive Dentistry*. 2012; 30(1): 32 – 40.
7. Sharma U, Gulati A, Gill N. An investigation of accessory canals in primary molars – an analytical study. *International Journal of Paediatric Dentistry*. 2016; 26(2):149-56.
8. Kramer P, Faraco I, Meira R. A SEM investigation of accessory foramina in the furcation areas of primary molars. *J Clin Pediatr Dent* 2003; 27:157–161.
9. Poornima P, Subba Reddy V V. Comparison of digital radiography, decalcification, and histologic sectioning in the detection of accessory canals in furcation areas of human primary molars. *J Indian Soc Pedod Prev Dent* 2008; 26: 49-52.
10. Dammaschke T, Witt M, Ott K et al. Scanning electron microscopic investigation of incidence, location, and size of accessory foramina in primary and permanent molars. *Quintessence Int*. 2004; 35: 699–705.
11. Lugliè P et al. Accessory foramina in the furcation area of primary molars. A SEM investigation. *Eur J Paediatr Dent*. 2012; 13(4):329-32.
12. Paras L et al. An investigation of accessory foramina in furcation areas of human primary molars: part 1. SEM observations of frequency, size and location of accessory foramina in the internal and external furcation areas. *J Clin Pediatr Dent*. 1993a; 17: 65–69.
13. Kumar VD. A scanning electron microscope study of prevalence of accessory canals on the pulpal floor of deciduous molars. *J Indian Soc Pedod Prev Dent*. 2009; 27: 85–89.

14. Guglielmi C et al. Evaluation of the furcation area permeability of deciduous molars treated by neodymium:yttrium– aluminum–garnet laser or adhesive. *Lasers Med Sci.* 2010; 25: 873–880.
15. Lopes-Silva S, Lage-Marques J. Evaluation of the permeability of the furcation area of deciduous molars conditioned with Er:YAG laser and cyanoacrylate. *Pesqui Odontol Bras* 2003; 17(3):212-6.
16. Ertürk M, Kirzioğlu Z. In vitro evaluation of dentin permeability of fluorotic primary teeth with a new electronic hydraulic conductance measurement system with photosensors. *Arch Oral Biol.* 2007; 52(11): 1057-63.
17. Ulu Güzel K, Kirzioğlu Z, Özkorucuklu S. Dentin permeability of carious primary teeth. *Niger J Clin Pract.* 2017; 20(12): 1566-1570.
18. Hosoya N et al. Effect of canal drying methods on the apical seal. *J Endod.* 2000; 26(5): 292 – 294.
19. Pécora J. Uma breve história dos métodos de estudo de anatomia interna dos dentes humanos. (Internet). Sao Paulo; 2004. Disponible en: <http://www.forp.usp.br/restauradora/dia.htm>.
20. Farinawati Y et al. The use of Digital Microscope in Oral Pathology Teaching. *Journal of International Dental and Medical Research.* 2019; 12(3): 1095-1099.
21. Jurgen A et al. Interlaboratory Reproducibility of Blood Morphology Using the Digital Microscope. *Journal of Laboratory Automation.* 2015; 20(6): 670-675. <https://doi.org/10.1177/2211068215584278>
22. Huisjes R, van Solinge W, Levin M, van Wijk R, Riedl J. Digital microscopy as a screening tool for the diagnosis of hereditary hemolytic anemia. *International Journal of Laboratory Hematology.* 2018; 40(2): 159-168. <https://doi.org/10.1111/ijlh.12758>
23. Abarca, J et al. “Morphology of the Physiological Apical Foramen in Maxillary and Mandibular First Molars.” *International journal of morphology = Revista internacional de morfología.* 2014; 32(2): 671-677. doi:10.4067/S0717-95022014000200048

IX. GLOSARIO

1. Foramen fisiológico: Anatómicamente es la parte final del canal radicular, que tiene un menor diámetro y se ubica en el límite entre cemento y dentina.
Estructura o región que el clínico no puede observar directamente, resaltando su importancia en su posición más que en su morfología.
(Prabtakor et al. 2003)

X. ANEXOS

Anexo 1

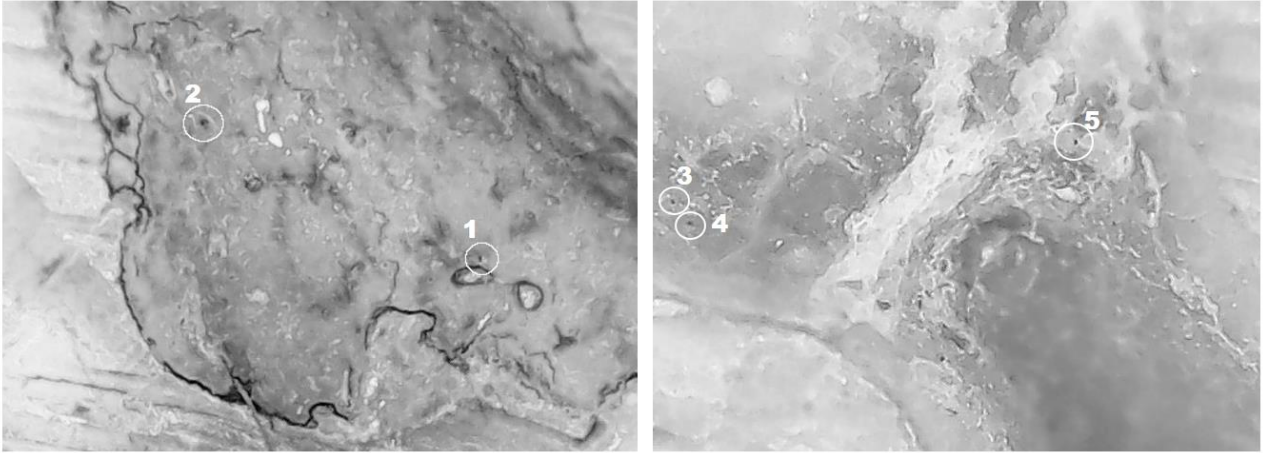


Fig. 1 Conductos accesorios en furca externa, observados bajo Microscopio Digital

Anexo 2




Fig. 2 Conductos accesorios observados en furca externa de una pieza diafanizada

Anexo 3



Fig. 3 Formas ovalada e irregular de los conductos accesorios en furca externa de una pieza diafanizada

Anexo 4

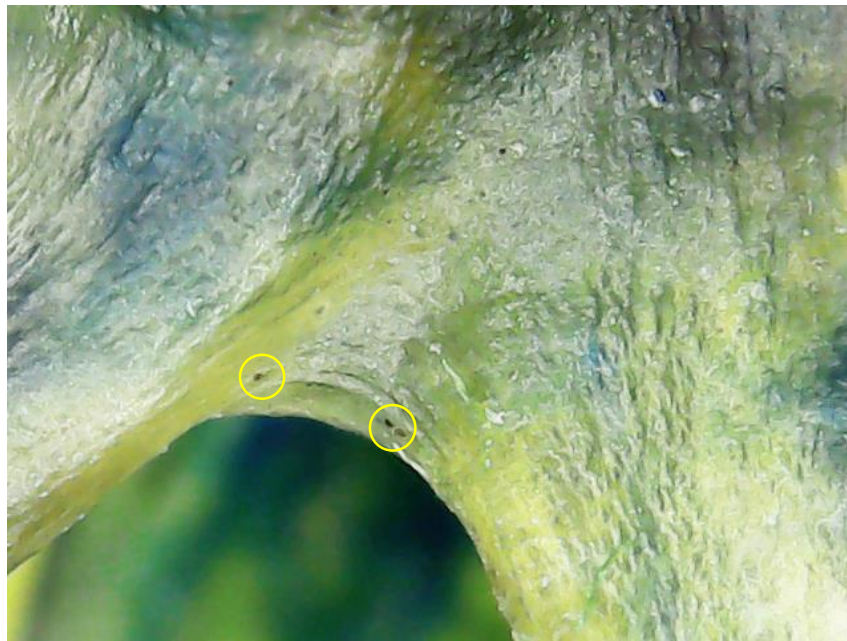

Fig. 4 Vista lateral de una pieza diafanizada, donde se pueden apreciar algunos forámenes de conductos accesorios