

UNIVERSIDAD  
**CIENTÍFICA**  
DEL SUR

**FACULTAD DE CIENCIAS DE LA SALUD**

**CARRERA PROFESIONAL DE ESTOMATOLOGÍA**

**“CONSIDERACIONES PARA LA COLOCACIÓN DE IMPLANTES  
DENTALES EN PACIENTES CON OSTEOSCLEROSIS  
IDIOPÁTICA. UNA REVISIÓN DE LA LITERATURA”**

**Tesis para optar el título de:**

**SEGUNDA ESPECIALIDAD EN PERIODONCIA E IMPLANTOLOGÍA ORAL**

**Presentado por:**


**C.D. GERARDO MARTIN CHUNGA COBEÑA**

**Asesor:**

**Dr. LUIS ERNESTO ARRIOLA GUILLÉN**


**Lima – Perú**

**2019**


	Reglamento de Grados y Títulos	Código: SG-RE-001-V2	Emisor: junio 2015	Vigencia: 25/06/15
---	--------------------------------	-------------------------	--------------------------	-----------------------

### ACTA DE SUSTENTACIÓN DE TESIS

En la ciudad de Lima, a los 27 días del mes de **AGOSTO** de 2019, siendo las <sup>8:48</sup>..... horas, con la asistencia del Jurado de Tesis, Presidido por el **MG. CLAUDIO PEÑA SOTO**, los miembros del jurado **MG. GERARDO MENDOZA AZPUR** y **MG. PEDRO LUIS TINEDO LÓPEZ** y el Asesor de la Tesis **DR. LUIS ARRIOLA GUILLÉN**, Y el **C.D. GERARDO MARTÍN CHUNGA COBEÑA**, autor de la tesis Titulada: **"CONSIDERACIONES PARA LA COLOCACIÓN DE IMPLANTES CON OSTEOSCLEROSIS IDIOPÁTICA. UNA REVISIÓN DE LA LITERATURA"** con el fin de optar el Título de Segunda Especialidad en **PERIODONCIA E IMPLANTES**.  
 Concluida la exposición, se procedió a la evaluación y deliberación por parte del Jurado correspondiente, habiendo sido <sup>Aprobado</sup>..... con el calificativo de <sup>Quince (15)</sup>.....  
 Se extiende la presente acta en cinco originales y siendo las <sup>8:42</sup>..... horas, se da por concluido el Acto Académico de Sustentación.




Presidente  
**Mg. CLAUDIO PEÑA SOTO**  
 DNI: 40734662



Miembro  
**Mg. GERARDO MENDOZA AZPUR**  
 DNI: 10303123



Miembro  
**Mg. PEDRO LUIS TINEDO LÓPEZ**  
 DNI:45159119



Asesor  
**Dr. LUIS ARRIOLA GUILLÉN**  
 DNI: 40990364

*DEDICATORIA*

*A mis padres: Gerardo y Tula (in memoriam) a mis hijas: Fiorella, Valeria y Sofía pilares  
fundamentales en mi vida.*

### AGRADECIMIENTOS

*Esta Tesis es el resultado del esfuerzo de todos los que formamos el grupo de estudio de la Universidad Científica del Sur. Por eso agradezco a nuestros asesores quienes en este corto tiempo han puesto a prueba sus capacidades y conocimientos el cual ha finalizado en esta Tesis.*

## TESIS EN FORMATO DE REVISTA CIENTÍFICA ODONTOLÓGICA

### RESUMEN

Esta investigación realizó una revisión sobre la colocación de implantes dentales en pacientes con osteoesclerosis idiopática, para lo cual algunos investigadores proponen que se debe tener en cuenta un protocolo específico, el cual habla de un fresado con irrigación externa con suero fisiológico a 5° grados centígrados. La estabilidad del implante dental es importante para una buena osteointegración, la cual depende de la calidad ósea, técnica quirúrgica y superficie de contacto entre hueso e implante. La fuerza de torque para una buena estabilidad primaria según una revisión sistemática es de 20 Ncm a 45 Ncm. Para el éxito de la colocación de implantes dentales se debe tener un buen diagnóstico de la zona edéntula y una correcta osteointegración. La identificación correcta de los hallazgos clínicos como la osteoesclerosis idiopática, es importante para diferenciarla de otras patologías óseas benignas y malignas. La osteoesclerosis idiopática se caracteriza por ser asintomática no tener etiología conocida, y no tener tratamiento indicado. EL lugar más común donde se presenta esta patología ósea es en el maxilar inferior y la zona más prevalente es la zona premolar y algunos autores han reportado la zona molar como la más prevalente para esta condensación ósea. En la actualidad no existe suficiente investigación sobre la colocación de implantes dentales en pacientes con osteoesclerosis idiopática para determinar la fuerza de torque de inserción con la que se debería colocar los implantes para una buena estabilidad primaria en una zona con condensación ósea.

**PALABRAS CLAVES:** osteoesclerosis idiopática, implante, osteointegración, estabilidad primaria, torque.

## ABSTRACT

This research conducted a review on the placement of dental implants in patients with idiopathic osteosclerosis, for which some researchers propose that a specific protocol should be taken into account, which speaks of a milling with external irrigation with physiological serum at 5 degrees Celsius. The stability of the dental implant is important for good osseointegration, which depends on bone quality, surgical technique and contact surface between bone and implant. The torque force for good primary stability according to a systematic review is 20 Ncm to 45 Ncm. For the success of the placement of dental implants, a good diagnosis of the edentulous area and a correct osseointegration must be made. The correct identification of clinical findings such as idiopathic osteosclerosis is important to differentiate it from other benign and malignant bone pathologies. Idiopathic osteosclerosis is characterized by being asymptomatic, having no known etiology, and having no indicated treatment. The most common place where this bone pathology occurs is in the jaw and the most prevalent area is the premolar area and some authors have reported the molar area as the most prevalent for this bone condensation. At present there is not enough research on the placement of dental implants in patients with idiopathic osteosclerosis to determine the force of insertion torque with which implants should be placed for good primary stability in an area with bone condensation.

**KEY WORDS:** idiopathic osteosclerosis, implant, osseointegration, primary stability, torque.

## INTRODUCCIÓN

Actualmente el uso de los implantes dentales como alternativa de tratamiento para la rehabilitación de pacientes edéntulos es cada vez mayor, y esto ha aumentado el uso de exámenes auxiliares, principalmente las radiografías panorámicas y tomografías computarizadas de haz cónico, para realizar un diagnóstico eficiente y un adecuado plan de tratamiento. Al respecto, Branemark fue el primero en reemplazar piezas dentarias perdidas con implantes dentales osteointegrados de una forma más estética, funcional y principalmente biológica con osteointegración <sup>(1)</sup>. Karring *et al* realizaron experimentos que demostraron la formación de cemento radicular nuevo a partir de las células del ligamento periodontal de raíces que se encuentran en el medio bucal <sup>(2)</sup>. También Gottlow *et al*, confirmaron este hallazgo, y señalaron que al perderse las células del ligamento periodontal estas ya no intervienen en la osteointegración <sup>(3)</sup>.

Parte del éxito en la colocación de implantes dentales está en una buena planificación, esto incluye una minuciosa evaluación de la zona edéntula, lugar en el cual se puede encontrar hallazgos radiográficos que pueden influir en el plan de tratamiento. A inicios de los años 90 se comenzó a utilizar la tomografía computarizada de haz cónico como ayuda diagnóstica para el plan de tratamiento de diferentes tratamientos odontológicos, principalmente para la colocación de implantes dentales. La tomografía ayuda a evaluar otras estructuras del sistema estomatognático y descubrir patologías que no pueden ser observadas durante el diagnóstico clínico con una radiografía panorámica.

La evidencia de hallazgos incidentales en los exámenes auxiliares pueden modificar y alterar el diagnóstico, el plan de tratamiento y el éxito de la colocación de implantes dentales. Por lo tanto la detección temprana de estos hallazgos y su identificación ayudará al clínico a tener un mejor resultado en el tratamiento y menor incomodidad del paciente <sup>(4)</sup>. Incluso Nair *et al* encontraron un hallazgo importante que condicionó el tratamiento

odontológico ya que reportaron un aneurisma fusiforme potencialmente mortal en la carótida interna de un paciente <sup>(5)</sup>.

La osteoesclerosis idiopática es una alteración en el equilibrio óseo específicamente en las actividades osteoclásticas y osteoblásticas, produciendo un aumento en la densidad ósea, debido a dos posibles causas, que incluyen el aumento de la función de los osteoblastos o la disminución de la función osteolítica <sup>(6)</sup>. A conocimiento del autor se puede observar que no hay mucha literatura que evalúe la colocación de implantes en pacientes con lesiones óseas, en particular con osteoesclerosis idiopática y este hallazgo requiere que el periodoncista utilice un método de colocación de implantes específico que incluya una mayor irrigación a baja temperatura y una menor velocidad del fresado. Es por ello que resulta importante que se realicen investigaciones para determinar el éxito o el fracaso, de los implantes dentales y su osteointegración en las condensaciones óseas. Por lo tanto esta tesis tiene como objetivo realizar una revisión exhaustiva de la literatura con respecto a las consideraciones que deben tener los periodoncistas e implantólogos para la colocación de implantes dentales en pacientes con osteoesclerosis idiopática, esta revisión de la literatura permitirá distinguir el diagnóstico diferencial de esta entidad con otras condensaciones óseas y describir la estabilidad de los implantes dentales a largo plazo en estos pacientes.

## **METODOLOGÍA**

Se realizó una búsqueda en Medline y se revisaron todas las publicaciones referente a colocación de implantes dentales en pacientes con osteoesclerosis idiopática y artículos relacionados con la osteoesclerosis idiopática y se incluyeron los artículos más actuales y con mayor impacto clínico.



## DIAGNÓSTICO DIFERENCIAL DE LA OSTEOESCLEROSIS IDIOPÁTICA CON OTRAS CONDENSACIONES ÓSEAS.

La osteoesclerosis idiopática se observa como una radiopacidad que es considerada un hallazgo incidental, esta anomalía ósea puede aparecer en diferentes huesos del sistema esquelético, huesos largos, fémur, pelvis, iliaco, entre otras, las cuales son de mayor tamaño de las que se presentan en los maxilares <sup>(7-11)</sup>. El tamaño de la osteoesclerosis idiopática de origen odontológico varía desde unos pocos milímetros hasta 20 milímetros <sup>(10,12,13)</sup>, Kawai *et al* reportaron osteoesclerosis idiopática “gigantes” en pacientes japoneses con diámetros que oscilaban entre 2.5 a 7 centímetros <sup>(14)</sup>. En la literatura se le denomina con diferentes términos como osteopetrosis, osteítis esclerosante, osteoesclerosis, enostosis e islotes de hueso denso, osteosclerosis periapical, cicatriz ósea, osteopetrosis periapical, osteoesclerosis periapical focal, osteopetrosis periapical, eburnación ósea y también se le ha llamado foco de hueso denso <sup>(15-19)</sup>.

La mayoría de investigadores define a la osteoesclerosis idiopática como una condensación ósea densa localizada en el hueso esponjoso <sup>(14)</sup>, donde no se encuentran espacios medulares <sup>(20,21)</sup>, de etiología desconocida, radiográficamente se describe como una imagen radiopaca bien definida de forma redonda o irregular detectada de forma incidental <sup>(17)</sup>, no produce expansión de las tablas óseas <sup>(14)</sup>, es una lesión asintomática la cual no necesita tratamiento <sup>(22)</sup>. Solo se necesita seguimiento de la osteoesclerosis idiopática, se ha reportado alguna alteración clínica, como mal posición dentaria, dificultades para el tratamiento ortodóntico y reabsorción radicular <sup>(23,24)</sup>. Algunos investigadores la consideran como una variación anatómica normal del hueso <sup>(21,22,25,26)</sup> y Mahkameh *et al* y Miloglu anteriormente sostuvieron que podría tratarse de una variación del desarrollo <sup>(27,28)</sup>.

La prevalencia de la osteoesclerosis idiopática oscila entre el 2.3 % al 11.8% en los diferentes trabajos realizados en diferentes localidades, estas diferencias se pueden deber a los diferentes tipos de radiografías utilizadas y a los diferentes criterios de inclusión y exclusión de las muestras <sup>(17,26-36)</sup>. Todos los trabajos indican que la localización más frecuente de la osteoesclerosis idiopática se da siempre en la mandíbula siendo la región premolar la de mayor prevalencia <sup>(17,28,37)</sup>. Otros investigadores como Mc Donell, Kawai *et al*, Sisman *et al* y Yonetsu *et al* y últimamente Ledesma *at el* informaron a la región molar como la de mayor prevalencia <sup>(16,22,26,30,33)</sup>. La osteoesclerosis idiopática tiene una mayor prevalencia por el sexo femenino que por el masculino <sup>(16,17,28,37)</sup>. También se han reportado osteoesclerosis idiopática “gigantes” de 2.5 centímetros a 7 centímetros en pacientes japoneses <sup>(14)</sup>.

La lesión radiopaca que más se asemeja a la osteoesclerosis idiopática es la osteítis condensante, la cual se encuentra relacionada con caries o restauraciones amplias, con piezas dentarias que sirven de púnticos para prótesis fija y con inflamación o infecciones crónicas <sup>(25,34)</sup>. También se debe diferenciarla de la displasia cementaria periapical o cementoma <sup>(19,35,38)</sup>, diagnóstico diferencial que se realiza visualizando la línea circundante radiolúcida que lo delimita del resto del hueso sano, línea que no está presente en la osteoesclerosis idiopática <sup>(39)</sup>. Otra lesión importante es el osteoma compacto, el cual se encuentra en la superficie externa o interna de los huesos <sup>(12)</sup>.

Bender *et al* estudiaron las lesiones radiopacas que tienen origen en algún proceso infeccioso o de inflamación de la pulpa dentaria o del ligamento periodontal más frecuentes en la cavidad oral. El diagnóstico diferencial es que estas lesiones desaparecerán después del tratamiento <sup>(40)</sup>.

Por último y no menos importante se debe tener un claro diagnóstico diferencial con dientes impactados, remanentes radiculares, cuerpos extraños y exostosis <sup>(28)</sup>. El realizar

un buen diagnóstico diferencial va ayudar a un mejor plan de tratamiento y mejores resultados en la salud de los pacientes.

El odontólogo debe conocer las estructuras anatómicas para la correcta interpretación de las imágenes radiográficas para evitar confundir estas con alguna lesión radiopaca <sup>(39)</sup> y al mismo tiempo puedan diferenciar esta lesión radiopaca de otras entidades patológicas con mayor importancia clínica <sup>(41)</sup>. El desconocimiento de estas entidades radiopacas benignas, como la osteoesclerosis idiopática, podría ocasionar confundir una osteoesclerosis idiopática con un remanente radicular y extraerlo o como se menciona otro error debido a un mal diagnóstico, la exodoncia de dientes vitales por no saber diferenciar un cementoma osteolítico <sup>(39)</sup>.

En conclusión un buen diagnóstico diferencial una buena interpretación de las radiografías tanto panorámicas como las tomografías axial computarizadas de cualquier patología podría evitar tratamientos innecesarios así como también podría ayudarnos a evitar dejar pasar inadvertidas patologías de mayor importancia clínica que muchas veces podría comprometer seriamente la vida de los pacientes.

### **VARIACIONES TÉCNICAS PARA LA COLOCACIÓN DE IMPLANTES DENTALES EN PACIENTES CON OSTEOESCLEROSIS IDIOPÁTICA.**

Hay poca literatura acerca de la colocación de implantes dentales en zonas edéntulas que presentan osteoesclerosis idiopática. El conocer la existencia de una lesión ósea previamente al tratamiento de la colocación de implantes dentales, según algunos autores requiere de una observación minuciosa y detallada de la imagen, para lograr un diagnóstico exacto de la patología y realizar un buen plan de tratamiento y posteriormente hacer un seguimiento de la lesión <sup>(42)</sup>.

Como es de conocimiento la tasa de éxito de la colocación de implantes dentales es alta, 97%, debido principalmente a una osteointegración adecuada, un factor que puede afectar la osteointegración es el daño al hueso del lecho del implante y del hueso adyacente al implante, debido a un aumento de temperatura durante el protocolo de fresado para la preparación del lecho implantario <sup>(43)</sup>. Al presentar un paciente una lesión osteoesclerótica en la zona edéntula, donde se colocará un implante dental, al ser está una lesión en tejido cortical y estar poco vascularizada <sup>(44)</sup>, se necesitará una irrigación externa para huesos Tipo I <sup>(45)</sup>, para una mejor predictibilidad de supervivencia del implante.

Se han descrito algunos parámetros para la colocación de implantes dentales en pacientes con osteoesclerosis idiopática para lograr la supervivencia de los implantes, como el protocolo del uso de fresa para hueso de alta densidad, colocación de cicatrízales en la primera fase, uso de suero fisiológico a 5° centígrados y seguimiento radiográfico y clínico <sup>(46)</sup>.

Los procedimientos de colocación de implantes en estos pacientes incluyen pasos específicos como los descritos, en este caso al cual se le colocó un implante en una zona edéntula con osteoesclerosis idiopática. Este caso se realizó en la clínica odontológica de post grado de la Universidad Científica del Sur el año 2013. Paciente de sexo femenino de 62 años de edad, deseaba colocarse un implante en pieza 4.6, la radiografía panorámica muestra una condensación ósea compatible con osteoesclerosis idiopática (anexo 1). Al tomar la tomografía axial computarizada se observó que la posición de la lesión es de tipo Ib, separada del conducto mandibular y en contacto con hueso cortical lingual del maxilar inferior <sup>(18)</sup>, se encuentra alejada de la cresta ósea 9.2 milímetros, la osteoesclerosis idiopática es de forma redonda, midiendo 6.2 milímetros (anexo 2). Se colocó un implante Miss (4.2 x 8 mm) ver anexo 3.

La osteoesclerosis idiopática en esta paciente se encontraba en una zona edéntula, su densidad era homogénea no presentaba ninguna imagen radio lucida circundante a la lesión la cual nos permitió hacer el diagnóstico diferencial con otras patologías óseas benignas, como la osteítis condensante y colocarle adecuadamente el implante dental.

Hay solo dos trabajos que tratan la colocación de un implante dental en una zona que presenta una osteoesclerosis idiopática. Uno es un reporte de caso clínico <sup>(42)</sup> y el otro un poster <sup>(46)</sup>. Por lo cual no contamos con mucha información para un trabajo más minucioso es por eso que sugerimos que se realicen más investigaciones sobre el tema.

**ESTABILIDAD A LARGO PLAZO DEL TRATAMIENTO CON IMPLANTES DENTALES EN PACIENTES CON OSTEOESCLEROSIS IDIOPÁTICA EN COMPARACIÓN CON LOS COLOCADOS EN PACIENTES CON CONDICIONES ÓSEAS APARENTEMENTE NORMALES.**

El éxito de los implantes dentales está dado por su estabilidad primaria (estabilidad mecánica) por su inserción directamente en el hueso, si esto no ocurre por la presencia de lesiones blandas o una osteoesclerosis idiopática puede llevar a la no osteointegración del implante dental, según algunos autores debido a los micro movimientos del implante que oscilen entre 100  $\mu\text{m}$  y 150  $\mu\text{m}$  <sup>(47)</sup>. La estabilidad mecánica puede modificarse o alterarse dependiendo de la cantidad de implante y hueso que entran en contacto, la calidad ósea, la fuerza de inserción del implante dental y la técnica quirúrgica <sup>(48)</sup>.

En los últimos 20 años diferentes autores han sostenido que la osteointegración de los implantes se debe a la colocación en una sola fase quirúrgica <sup>(49)</sup> y evitar el descubrimiento del implante en otra fase quirúrgica. Una de las interrogantes que aún no se aclara es cuál es la fuerza recomendada para colocar un implante y lograr la estabilidad primaria en los diferentes tipos de huesos que encontramos en la anatomía ósea. Diferentes

investigadores manifiestan que el torque de inserción mínima para una buena estabilidad primaria debe ser mayor a 30 Ncm <sup>(50,51)</sup>. Trisi *et al.* realizaron un trabajo en ovejas con dos fuerza de inserción una baja y otra alta, 10 Ncm y 11° Ncm respectivamente en donde demostraron que el torque más bajo tuvo mejor estabilidad primaria que el torque más alto <sup>(52)</sup>. Así mismo, en una revisión sistemática se determinó que el torque de inserción es de 20 Ncm a 45 Ncm <sup>(53)</sup>, sin embargo, aún no se ha determinado la fuerza ideal de torque de inserción cuando se coloca un implante en una lesión osteoesclerótica idiopática. Este trabajo no tratará de aclarar esta interrogante pero si poner en consideración que estos son factores anatómicos que se deben tener en cuenta en la colocación de implantes dentales y sus protocolos de fresado e irrigación.

La estabilidad primaria es lo más importante para la osteointegración del implante dental <sup>(43)</sup>. El torque de inserción es la fuerza con la que se coloca el implante en el hueso <sup>(52)</sup>. La estabilidad está dada primero por la calidad ósea, densidad y tipo de hueso como por la habilidad del periodoncista y un buen plan de tratamiento. Después estará dada por una correcta confección de la prótesis de carga inmediata <sup>(54)</sup>.

Estos tres temas de revisión, diagnóstico diferencial, protocolo de fresado y estabilidad del implante dental están en estrecha relación con un correcto diagnóstico y por ende dar a nuestros pacientes un adecuado tratamiento odontológico. Si desde el inicio hacemos un buen diagnóstico nuestro plan de tratamiento será el más apropiado y si a esto sumamos un fresado adecuado para hueso altamente denso, como en el caso de la osteoesclerosis idiopática, y logramos una estabilidad primaria ideal para una correcta osteointegración la supervivencia de los implantes dentales será de una gran predictibilidad.

## CONCLUSIONES

- a. En la actualidad no existe suficiente investigación sobre la colocación de implantes dentales en pacientes con osteoesclerosis idiopática para determinar la fuerza de torque de inserción con la que se debería colocar los implantes para una buena estabilidad primaria en una zona con condensación ósea.
- b. Es importante revisar minuciosamente e interpretar las radiografías panorámicas y en especial las tomografías cone beam por los posibles hallazgos incidentales que se pudieran encontrar. Lo cual nos llevará a tener un buen diagnóstico, un correcto plan de tratamiento y evitar cirugías innecesarias.
- c. La mayor prevalencia de la osteoesclerosis idiopática se da en la mandíbula y en la zona premolar y molar.
- d. Reconocer las características radiográficas de la osteoesclerosis idiopática para diferenciarla de otras lesiones óseas.
- e. La osteoesclerosis idiopática puede aparecer en otros huesos del esqueleto óseo y es asintomática y no necesita tratamiento.
- f. Tener en cuenta el factor calor y protocolo de fresado al colocar implantes dentales en pacientes con osteoesclerosis idiopática porque podría llegar al fracaso de la osteointegración.

## REFERENCIAS BIBLIOGRÁFICAS

1. Adell R, Lekholm U, Rockler B, Brånemark P-I. A 15-year study of osseointegrated implants in the treatment of the edentulous jaw. *Int J Oral Surg.* enero de 1981;10(6):387-416.
2. Karring T, Nyman S, Lindhe J. Healing following implantation of periodontitis affected roots into bone tissue. *J Clin Periodontol.* abril de 1980;7(2):96-105.
3. Gottlow J, Nyman S, Lindhe J, Karring T, Wennström J. New attachment formation in the human periodontium by guided tissue regeneration. Case reports. *J Clin Periodontol.* julio de 1986;13(6):604-16.
4. Price JB, Thaw KL, Tyndall DA, Ludlow JB, Padilla RJ. Incidental findings from cone beam computed tomography of the maxillofacial region: a descriptive retrospective study. *Clin Oral Implants Res.* noviembre de 2012;23(11):1261-8.
5. Nair MK, Pettigrew JC, Mancuso AA. Intracranial aneurysm as an incidental finding. *Dento Maxillo Facial Radiol.* febrero de 2007;36(2):107-12.
6. Follis RH. A survey of bone disease. *Am J Med.* marzo de 1957;22(3):469-84.
7. Greenspan A, Steiner G, Knutzon R. Bone island (enostosis): clinical significance and radiologic and pathologic correlations. *Skeletal Radiol.* 1991;20(2):85-90.
8. Greenspan A, Klein MJ. Giant bone island. *Skeletal Radiol.* enero de 1996;25(1):67-9.
9. Park HS, Kim JR, Lee SY, Jang KY. Symptomatic giant (10-cm) bone island of the tibia. *Skeletal Radiol.* junio de 2005;34(6):347-50.



10. Onitsuka H. Roentgenologic aspects of bone islands. Radiology. junio de 1977;123(3):607-12.
11. Ledesma-Montes C, Jiménez-Farfán MD, Hernández-Guerrero JC. Maxillomandibular giant osteosclerotic lesions. J Appl Oral Sci Rev FOB. 18 de 2018;26:e20170535.
12. Bsoul SA, Alborz S, Terezhalmay GT, Moore WS. Idiopathic osteosclerosis (enostosis, dense bone islands, focal periapical osteopetrosis). Quintessence Int Berl Ger 1985. agosto de 2004;35(7):590-1.
13. Nakano K, Fujita K, Okawa R, Nomura R, Sasaki H, Ooshima T. Dense bone island in mandible with 8 years of follow-up examinations. Pediatr Dent J. 1 de enero de 2007;17(2):156-9.
14. Kawai T, Murakami S, Kishino M, Sakuda M. Gigantic dense bone island of the jaw. Oral Surg Oral Med Oral Pathol Oral Radiol Endod. julio de 1996;82(1):108-15.
15. Araki M, Matsumoto N, Matsumoto K, Ohnishi M, Honda K, Komiyama K. Asymptomatic radiopaque lesions of the jaws: a radiographic study using cone-beam computed tomography. J Oral Sci. diciembre de 2011;53(4):439-44.
16. McDonnell D. Dense bone island. A review of 107 patients. Oral Surg Oral Med Oral Pathol. julio de 1993;76(1):124-8.
17. Geist JR, Katz JO. The frequency and distribution of idiopathic osteosclerosis. Oral Surg Oral Med Oral Pathol. marzo de 1990;69(3):388-93.
18. Misirlioglu M, Nalcaci R, Adisen MZ, Yilmaz S. The evaluation of idiopathic osteosclerosis on panoramic radiographs with an investigation of lesion's relationship

- with mandibular canal by using cross-sectional cone-beam computed tomography images. *J Oral Maxillofac Radiol.* 5 de enero de 2013;1(2):48.
19. Wang H, Xu L, You M, Zhao S, Jiang M, Li N, et al. Bone islands of the craniomaxillofacial region. *J Cranio-Maxillary Dis.* 2013;2(1):5.
  20. Eversole LR, Stone CE, Strub D. Focal sclerosing osteomyelitis/focal periapical osteopetrosis: radiographic patterns. *Oral Surg Oral Med Oral Pathol.* octubre de 1984;58(4):456-60.
  21. Eselman JC. A roentgenographic investigation of enostosis. *Oral Surg Oral Med Oral Pathol.* noviembre de 1961;14:1331-8.
  22. Sisman Y, Ertas ET, Ertas H, Sekerci AE. The frequency and distribution of idiopathic osteosclerosis of the jaw. *Eur J Dent.* agosto de 2011;5(4):409-14.
  23. Nakano K, Ogawa T, Sobue S, Ooshima T. Dense bone island: clinical features and possible complications. *Int J Paediatr Dent.* noviembre de 2002;12(6):433-7.
  24. Marques Silva L, Guimaraes ALS, Dilascio MLC, Castro WH, Gomez RS. A rare complication of idiopathic osteosclerosis. *Med Oral Patol Oral Cirugia Bucal.* 1 de mayo de 2007;12(3):E233-234.
  25. Verzak Z, Celap B, Modrić VE, Sorić P, Karlović Z. The prevalence of idiopathic osteosclerosis and condensing osteitis in Zagreb population. *Acta Clin Croat.* diciembre de 2012;51(4):573-7.
  26. Ledesma-Montes C, Jiménez-Farfán MD, Hernández-Guerrero JC. Idiopathic osteosclerosis in the maxillomandibular area. *Radiol Med (Torino).* enero de 2019;124(1):27-33.

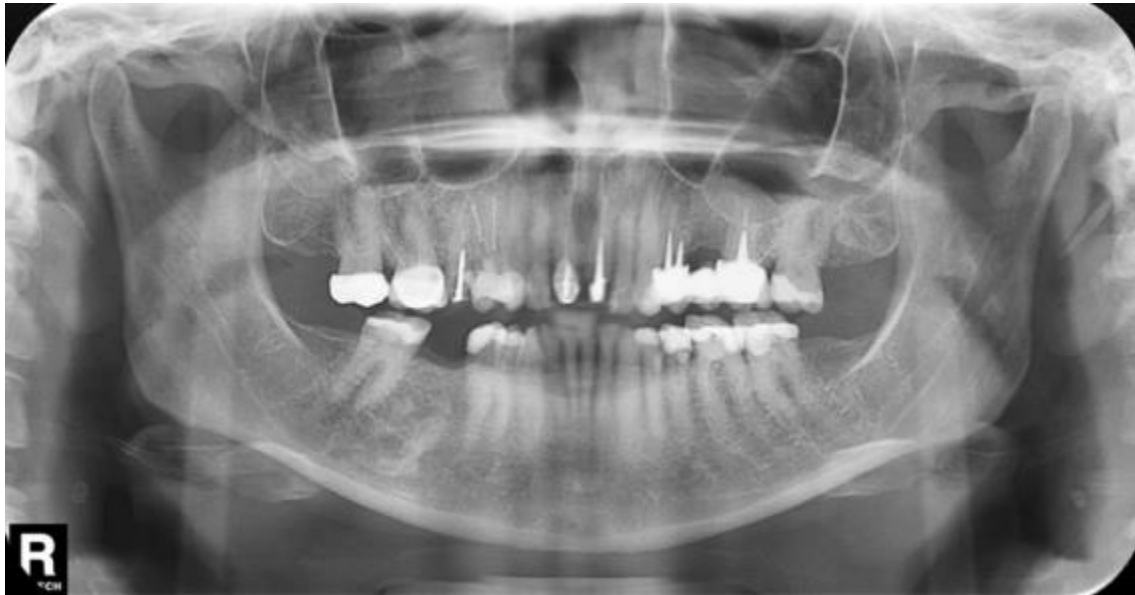27. Moshfeghi M, Azimi F, Anvari M. Radiologic assessment and frequency of idiopathic osteosclerosis of jawbones: an interpopulation comparison. *Acta Radiol Stockh Swed* 1987. diciembre de 2014;55(10):1239-44.
28. Miloglu O, Yalcin E, Buyukkurt M-C, Acemoglu H. The frequency and characteristics of idiopathic osteosclerosis and condensing osteitis lesions in a Turkish patient population. *Med Oral Patol Oral Cir Bucal*. diciembre de 2009;14(12):e640-645.
29. Solanki J, Jain R, Singh R, Gupta S, Arya A, Tomar D. Prevalence of Osteosclerosis Among Patients Visiting Dental Institute in Rural Area of Western India. *J Clin Diagn Res JCDR*. agosto de 2015;9(8):ZC38-40.
30. Kawai T, Hirakuma H, Murakami S, Fuchihata H. Radiographic investigation of idiopathic osteosclerosis of the jaws in Japanese dental outpatients. *Oral Surg Oral Med Oral Pathol*. agosto de 1992;74(2):237-42.
31. Halse A, Molven O. Idiopathic osteosclerosis of the jaws followed through a period of 20-27 years. *Int Endod J*. septiembre de 2002;35(9):747-51.
32. Farhadi F, Ruhani MR, Zarandi A. Frequency and pattern of idiopathic osteosclerosis and condensing osteitis lesions in panoramic radiography of Iranian patients. *Dent Res J*. agosto de 2016;13(4):322-6.
33. Yonetsu K, Yuasa K, Kanda S. Idiopathic osteosclerosis of the jaws: panoramic radiographic and computed tomographic findings. *Oral Surg Oral Med Oral Pathol Oral Radiol Endod*. abril de 1997;83(4):517-21.

34. Williams TP, Brooks SL. A longitudinal study of idiopathic osteosclerosis and condensing osteitis. *Dento Maxillo Facial Radiol.* septiembre de 1998;27(5):275-8.
35. MacDonald-Jankowski DS. Idiopathic osteosclerosis in the jaws of Britons and of the Hong Kong Chinese: radiology and systematic review. *Dento Maxillo Facial Radiol.* noviembre de 1999;28(6):357-63.
36. Petrikowski CG, Peters E. Longitudinal radiographic assessment of dense bone islands of the jaws. *Oral Surg Oral Med Oral Pathol Oral Radiol Endod.* mayo de 1997;83(5):627-34.
37. Syed AZ, Yannam SD, Pavani G. Research: Prevalence of Dense Bone Island. *Compend Contin Educ Dent Jamesburg NJ* 1995. octubre de 2017;38(9):e13-6.
38. Chen C-H, Wang C-K, Lin L-M, Huang Y-D, Geist JR, Chen Y-K. Retrospective comparison of the frequency, distribution, and radiographic features of osteosclerosis of the jaws between Taiwanese and American cohorts using cone-beam computed tomography. *Oral Radiol.* enero de 2014;30(1):53-63.
39. West RK. Differential diagnosis of abnormal dental radiopacities. *J Am Dent Assoc* 1939. septiembre de 1956;53(3):271-85.
40. Bender IB, Mori K. The radiopaque lesion: a diagnostic consideration. *Endod Dent Traumatol.* febrero de 1985;1(1):2-12.
41. Austin BW, Moule AJ. A comparative study of the prevalence of mandibular osteosclerosis in patients of Asiatic and Caucasian origin. *Aust Dent J.* febrero de 1984;29(1):36-43.

42. Li Z, Lai R, Feng Z. Case History Report: Cone Beam Computed Tomography for Implant Insertion Guidance in the Presence of a Dense Bone Island. *Int J Prosthodont.* abril de 2016;29(2):186-7.
43. Albrektsson T, Brånemark PI, Hansson HA, Lindström J. Osseointegrated titanium implants. Requirements for ensuring a long-lasting, direct bone-to-implant anchorage in man. *Acta Orthop Scand.* 1981;52(2):155-70.
44. Rhineland FW. The normal circulation of bone and its response to surgical intervention. *J Biomed Mater Res.* enero de 1974;8(1):87-90.
45. Haider R, Watzek G, Plenck H. Effects of drill cooling and bone structure on IMZ implant fixation. *Int J Oral Maxillofac Implants.* 1993;8(1):83-91.
46. \DJanić P, Brajdić D, Biočić J, Bajan T, Salarić I, Perić B, et al. Dental implants in a patient with a large idiopathic osteosclerosis of maxilla. En: 26th Annual Scientific Meeting of the European Association for Osseointegration. 2017.
47. Szmukler-Moncler S, Piattelli A, Favero GA, Dubruille JH. Considerations preliminary to the application of early and immediate loading protocols in dental implantology. *Clin Oral Implants Res.* febrero de 2000;11(1):12-25.
48. Trisi P, Perfetti G, Baldoni E, Berardi D, Colagiovanni M, Scogna G. Implant micromotion is related to peak insertion torque and bone density. *Clin Oral Implants Res.* mayo de 2009;20(5):467-71.
49. Buser D, Mericske-Stern R, Bernard JP, Behneke A, Behneke N, Hirt HP, et al. Long-term evaluation of non-submerged ITI implants. Part 1: 8-year life table analysis of a

- prospective multi-center study with 2359 implants. *Clin Oral Implants Res.* junio de 1997;8(3):161-72.
50. Turkyilmaz I, McGlumphy EA. Influence of bone density on implant stability parameters and implant success: a retrospective clinical study. *BMC Oral Health.* 24 de noviembre de 2008;8:32.
51. Norton MR. The Influence of Low Insertion Torque on Primary Stability, Implant Survival, and Maintenance of Marginal Bone Levels: A Closed-Cohort Prospective Study. *Int J Oral Maxillofac Implants.* agosto de 2017;32(4):849-57.
52. Trisi P, Todisco M, Consolo U, Travaglini D. High versus low implant insertion torque: a histologic, histomorphometric, and biomechanical study in the sheep mandible. *Int J Oral Maxillofac Implants.* agosto de 2011;26(4):837-49.
53. Benic GI, Mir-Mari J, Hämmerle CHF. Loading protocols for single-implant crowns: a systematic review and meta-analysis. *Int J Oral Maxillofac Implants.* 2014;29 Suppl:222-38.
54. Concejo Cútolí C, Montesdeoca García N. Carga inmediata en implantes dentales. *Rev Esp Cir Oral Maxilofac.* octubre de 2005;27(5):255-69.

## ANEXO 1



Radiografía panorámica mostró una lesión esclerótica en la mandíbula derecha posición 4.6.

**ANEXO 2**

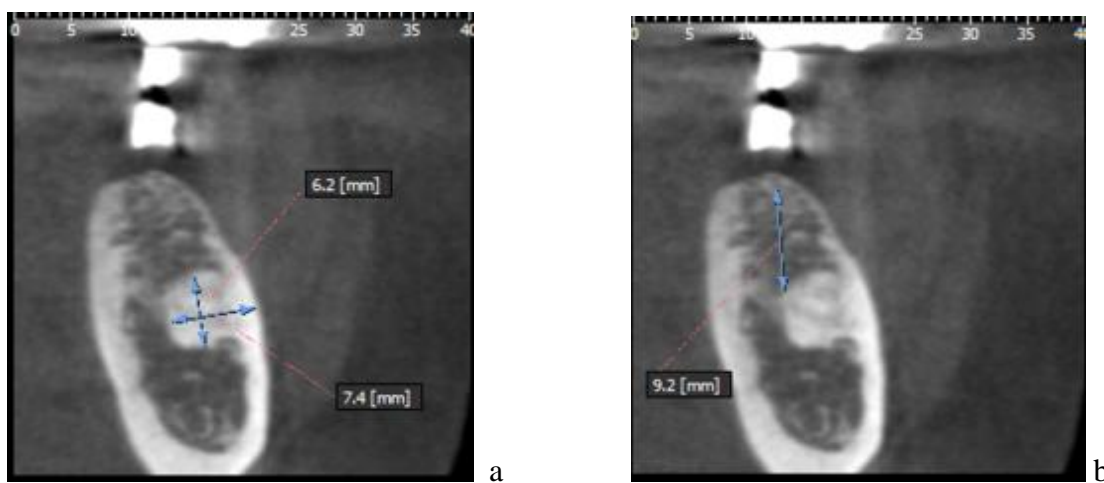
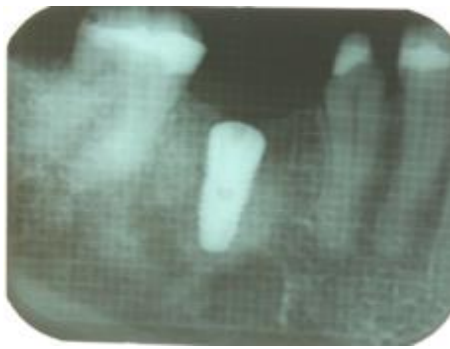
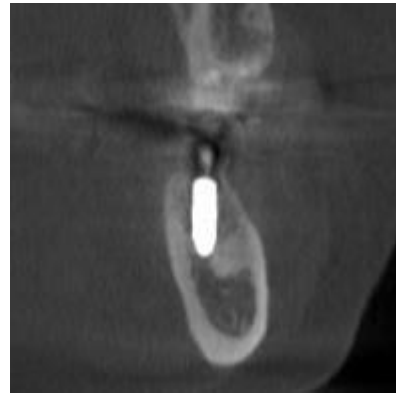

Fig. a, Imagen tomográfica de lesión osteoesclerótica con un diámetro de 7.4 mm y Fig. b. Distancia de 9.2 mm del borde superior de la lesión hasta el reborde óseo.

**ANEXO 3**



a



b

Fig. a Radiografía periapical de implante dental, Fig. b. Imagen tomográfica de la posición del implante con relación a la osteoesclerosis idiopática.