



**FACULTAD DE CIENCIAS DE LA SALUD
ESCUELA DE ESTOMATOLOGIA**

**“DIAGNÓSTICO Y TRATAMIENTO DE RECESIONES GINGIVALES
UNITARIAS”**

**TRABAJO ACADÉMICO PARA OPTAR EL TÍTULO DE SEGUNDA
ESPECIALIDAD EN PERIODONCIA E IMPLANTES**

C.D. CÉSAR GUSTAVO QUINTANILLA QUISPE

LIMA – PERÚ

2017

DEDICATORIA

A mi familia, por su amor, trabajo y sacrificio, que me alentaron en estos años de estudio y verme llegar a donde estoy.

AGRADECIMIENTOS

- En primer lugar a Dios, por permitirme lograr mis objetivos brindándome salud y lo necesario para no rendirme en el camino, gracias por su infinita bondad.
- A mis padres Irma y César, por enseñarme la capacidad de superarme a mí mismo y dejarme la herencia más noble, mi educación.
- A mi asesora, por compartir sus conocimientos, por su apoyo y paciencia, ha sido un privilegio compartir con Ud. estos años de estudio.
- A todas las personas y amigos que me apoyaron para culminar mis estudios, gracias por su amistad.

INDICE:

	Pág.
I. INTRODUCCIÓN	1
II. MARCO TEÓRICO	2
1. Conceptos teóricos	4
a. Anatomía gingival	4
b. Biotipos periodontales	8
c. Recesión gingival	10
2. Epidemiología	11
3. Etiología	13
a. Factores Predisponentes	13
b. Factores Determinantes	13
4. Fisiopatogénia	15
5. Indicaciones	16
6. Contraindicaciones	16
III. CLASIFICACIÓN	18
IV. TRATAMIENTO	25
1. Objetivos del tratamiento	26
2. Pronóstico del éxito del recubrimiento radicular	26
3. Factores que influyen en el recubrimiento radicular	28
4. Técnicas de recubrimiento radicular en recesiones individuales	32
V. ESTUDIOS COMPARATIVOS	54
VI. TOMA DE DECISIONES	60
VII. CONCLUSIONES	64
VIII. BIBLIOGRAFÍA	65

INDICE DE FIGURAS

	Pag.
Figura 1: Partes macroscópicas de la gíngiva. (Fuente: Lindhe J. Periodontología clínica e implantología. 4ta edición. Buenos Aires: Panamericana; 2005.)	5
Figura 2. Diferentes grosores de la encía adherida en las dos arcadas. (Fuente: Lindhe J. Periodontología clínica e implantología. 4ta edición. Buenos Aires: Panamericana; 2005.)	7
Figura 3. Irrigación e inervación de las diferentes zonas de los maxilares (Fuente: Lindhe J. Periodontología clínica e implantología. 4ta edición. Buenos Aires: Panamericana; 2005.)	8
Figura 4. Localización del margen gingival con respecto a la unión cemento esmalte (UCE)	11
Figura 5. Clasificación de las recesiones gingivales según Sullivan & Atkins.	19
Figura 6. Recesión gingival Miller clase I, ancho y angosto.	20
Figura 7. Recesión gingival Miller clase II, ancho y angosto.	20
Figura 8. Recesión gingival Miller clase III.	22
Figura 9. Recesión gingival Miller clase IV.	22
Figura 10. Recesión gingival Cairo tipo 1.	23
Figura 11. Recesión gingival Cairo tipo 2.	23

Figura 12. Recesion gingival Cairo tipo 3.	24
Figura 13. Recesion gingival según Kumar Clase I	24
Figura 14. Recesion gingival según Kumar Clase II.	25
Figura 15. Recesion gingival según Kumar Clase III.	26
Figura 16. Procedimiento de la técnica de colgajo posicionado lateralmente	36
Figura 17. Procedimiento de la técnica doble papila.	37
Figura 18. Procedimiento del colgajo de reposicionamiento coronal	39
Figura 19. Procedimiento del colgajo semilunar	40
Figura 20. Distancias de referencia para la extracción del tejido conectivo del paladar duro.(Fuente: Monnet-Corti et al.Connective Tissue Graft for Gingival Recession Treatment: Assessment of the Maximum Graft Dimensions at the Palatal Vault as a Donor Site.J Periodontol 2006;77:899-902.)	44
Figura 21. Incisiones horizontales y verticales para facilitar la extracion del ICS. (Fuente: Bruno J. Connective tissue graft technique assuring wide root coverage. Internat J Periodontics & Restor Dentistry 1994;14:127–37)	45

Figura 22. Procedimiento de la técnica de sobre.	46
Figura 23. Procedimiento de tunelización	47
Figura 24. Reconocimiento de ambos lados de la Matriz dérmica Acelular (Fuente: Cohen E. Atlas of cosmetic and reconstructive periodontal surgery. 3ra edición: Canada; 2007.)	51
Figura 25. Proceso de la Matriz Dermica Acelular; B, El tejido normal. C, La eliminación de la capa epidérmica. D, Remoción de las células. E, matriz de colágeno conservado. F, Histología de la normalidad Acelular (Fuente: Cohen E. Atlas of cosmetic and reconstructive periodontal surgery. 3ra edición: Canada; 2007.)	52
Figura 26. Principios de la Regeneracion Tisular Guiada; Repoblacion inicial de 1.celulas epiteliales, 2.tejido conectivo, 3.celular oseas, 4.ligamento periodontal. (Fuente: Lindhe J. Periodontologia clínica e implantología. 4ta edición. Buenos Aires: Panamericana; 2005.)	53
Figura 27. Esquema de desiciones para cada caso. (Fuente: Cortellini P Pini Prato G. Coronally advanced flap and combination therapy for root coverage. Clinical trategies based on scientific evidence and clinical experience. Periodontology 2000.2012;59:158–84.)	61

Figura 28. Esquema sobre la comparación de diferentes técnicas quirúrgicas para recubrimiento de recesiones gingivales individuales.

(Fuente: Cairo F, Nieri M, Pagliaro U. Efficacy of periodontal plastic surgery procedures in the treatment of localized gingival recessions. A systematic review. J Clin Periodontol .2014; 41)

62

Figura 29. Arbol de alternativas de Tratamientos según su clasificación.

(Fuente: Chambrone L, Tatakis D. Periodontal Soft Tissue Root Coverage Procedures: A Systematic Review From the AAP

Regeneration Workshop. Periodontol 2015;86(Suppl.):S8-S51

63

INDICE DE GRÁFICOS

	Pag.
Gráfico 1. Clasificación de los tipos de colgajos pedicularos.	33
Gráfico 2. Clasificación de los tipos de Injertos.	34

INDICE DE TABLAS

Tabla 1: Respuesta de los biotipos periodontales frente a diferentes procesos inflamatorios.	9
Tabla 2. Pronóstico de éxito según el tipo de recesión.	27
Tabla 3. Agentes que modifican la superficie radicular.	30

I. INTRODUCCIÓN:

Actualmente la estética es uno de los motivos de consulta de mayor frecuencia en la práctica odontológica y que engloba un conjunto de estándares centrados en la sonrisa, que con procedimientos quirúrgicos y no quirúrgicos son destinados a corregir defectos en la morfología y/o posición dentaria, logrando transformar y armonizar una sonrisa estética acorde a las expectativas del paciente.

Uno de los hallazgos clínicos más frecuentes en la práctica odontológica son las recesiones gingivales, que por lo general no solo ocasionan problemas estéticos para los pacientes, sino que también producen sensibilidad dentaria o en el peor de los casos no les permite mantener un adecuado control de la placa bacteriana y a futuro puede desencadenar una lesión cariosa a nivel radicular.

Para el tratamiento de las recesiones gingivales se han diseñado diversas técnicas y/o procedimientos de cirugía mucogingival, independientemente de la técnica a elegir el propósito final es el recubrimiento completo del defecto con una buena apariencia del tejido blando periodontal y una mínima profundidad al sondaje.

La Terapia mucogingival es un término general que involucra procedimientos para la corrección de defectos en la morfología, la posición y/ o cantidad de tejido blando y hueso de soporte adyacente en los dientes e implantes.

El presente trabajo tiene como objetivo realizar una revisión de la literatura evaluando los diferentes conceptos sobre la etiología de las recesiones gingivales, definiéndolas, clasificándolas y desarrollando las diferentes alternativas quirúrgicas que existen actualmente para su tratamiento. En esta oportunidad se desarrollaran técnicas de recubrimiento radicular en recesiones gingivales unitarias.

II. MARCO TEORICO:

Las recesiones gingivales son uno de los motivos de consulta más frecuentes en las citas odontológicas, presentando un aspecto antiestético al no armonizar el festoneado gingival natural, promueve la hipersensibilidad dentaria y posteriormente el desarrollo de una lesión cariosa a nivel radicular ^{1,2} es por ello que a lo largo del tiempo se han creado diversos tratamientos terapéuticos invasivos y no invasivos para cubrir estos defectos. ^{3,4}

El tratamiento quirúrgico tiene una alta predictibilidad de éxito debido al gran avance de las técnicas e instrumentos para la cirugía mucogingival durante los últimos años, también depende mucho de la selección del caso, principalmente de las características anatómicas locales del defecto y en las exigencias estéticas por parte del paciente, con la finalidad de corregir tanto la función como el componente estético. ^{5,6}

Es por ello que uno de los objetivos de la terapia periodontal es la regeneración del sistema de inserción perdida del diente ^{7,8} con procedimientos regenerativos que corrigen las recesiones gingivales a través del aumento en ancho y altura del tejido queratinizado, así consiguiendo el recubrimiento parcial o completo de la raíz expuesta. ^{9,10}

El tratamiento quirúrgico de las recesiones gingivales se viene desarrollando desde 1955 con Grupe & Warren al describir el uso del colgajo desplazado coronalmente. ^{11,12,13} Otro concepto sobre la cirugía mucogingival, fue introducido por Friedman ¹⁴ como "*procedimientos quirúrgicos diseñados para preservar encía, retirar frenillos aberrantes y aumentar la profundidad del surco vestibular*", el término fue utilizado para describir todos los procedimientos quirúrgicos que involucran tanto a la encía como a la mucosa alveolar. ¹⁵

En 1992 el glosario de términos periodontales considera a la cirugía mucogingival como "*procedimientos quirúrgicos destinados para prevenir o corregir defectos en morfología, posición y/o cantidad de encía adyacente al diente.*" ¹⁶

En 1993 Miller propuso el término de la “*cirugía plástica periodontal*”, teniendo en cuenta que la cirugía mucogingival había abarcado más allá que un simple tratamiento tradicional de los problemas asociados a los tejidos blandos, sino a la cantidad de defectos gingivales, el tipo de recesión y la estética de los tejidos blandos y duros.¹⁷ y lo define como “*procedimientos quirúrgicos realizados para prevenir o corregir defectos de tipo anatómico de desarrollo, traumáticos o patológicos en la encía, mucosa alveolar o el hueso.*”^{1,18,19}

Por ello el glosario de términos periodontales del 2001 define el termino de cirugía mucogingival como “*Procedimientos diseñados para corregir defectos en la morfología, posición, o mejorar la unión dento gingival, ya que los defectos en la morfología de la encía y la mucosa alveolar puede acelerar el curso de la enfermedad periodontal, o interferir con el éxito del tratamiento periodontal.*”²⁰

Entre las alternativas de tratamiento que están dentro de esta definición tenemos procedimientos en tejidos blandos y duros destinados a:¹

- El aumento gingival.
- La cobertura radicular.
- La corrección de defectos de la mucosa en implantes.
- Alargamiento de corona clínica.
- Preservación gingival en la erupción dentaria ectópica.
- Eliminación de frenillo aberrante.
- Aumento del reborde desdentado.

Uno de estos procedimientos es la conformación del festoneado natural de la encía alrededor de los dientes, la estabilización de los tejidos blandos alrededor de las piezas dentarias dándoles una apariencia natural.^{1,9}

Existen diferentes causas por la cual varía este festoneado gingival, que va desde el agrandamiento gingival por inflamación,^{21,22} inducida por fármacos,^{23,24,25} hasta

la recesión gingival que viene a ser una retracción de la encía exponiendo la superficie radicular. ^{1,25,26}

Cada vez es más frecuente observar la preocupación estética de los pacientes por la presencia de recesiones gingivales localizadas o generalizadas. Además, si éstas se localizan en el sector anterior el compromiso estético es más relevante, y la expectativa del paciente para su recubrimiento, es mucho mayor.

1. CONCEPTOS TEÓRICOS.

a) Anatomía gingival:

El periodonto o también llamado “aparato de inserción” tiene la función principal de unir el diente al tejido óseo y de mantener la integridad de la mucosa masticatoria en la cavidad bucal. ^{1, 27}

El tejido periodontal como unidad funcional está sometida a ciertos cambios en su morfología relacionados a la edad, alteraciones funcionales y alteraciones con el medio ambiente oral. ^{1,28,29}

La mucosa oral consta de:

- Mucosa masticatoria o queratinizada, que incluye la encía adherida y la cubierta de la bóveda del paladar.
- Mucosa especializada, que cubre el dorso de la lengua.
- Mucosa de revestimiento, que cubre las partes restantes de la cavidad oral.

En una vista macroscópica la encía puede ser diferenciada en encía libre (EL) que empieza en el margen gingival libre, presenta un contorno festoneado, es de color rosa coral, tiene una superficie opaca y de consistencia firme, forma parte de las papilas interdentes. ^{1,2}

En dirección apical al surco gingival libre a un nivel correspondiente de la unión cemento-esmalte (UCE) se ubica la encía adherida (EA), es firme poco

rescistente con presencia de puntillado y estrechamente relacionada al periostio adyacente del hueso alveolar. ^{1,2}

Continuando de manera apical, la encía adherida se separa de la mucosa alveolar demarcada por la unión mucogingival (UMG), es de color rojo oscuro altamente vascularizado y móvil.

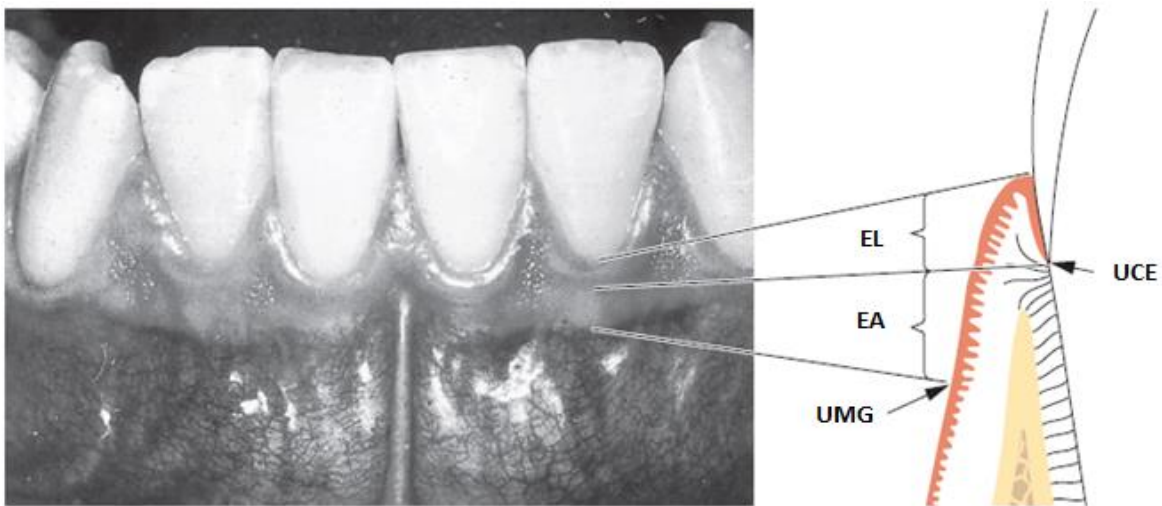


Figura 1: Partes macroscópicas de la gíngiva.

(Fuente: Lindhe J. Periodontología clínica e implantología. 4ta edición. Buenos Aires: Panamericana; 2005.)

La encía adherida no es sinónimo de encía queratinizada, debido a que esta última incluye el margen gingival libre ¹.

No hay una línea mucogingival en el paladar ya que el paladar duro y el proceso maxilar están cubiertos por el mismo tipo de mucosa masticatoria. ^{1,2}

Otro aspecto importante es el ancho de la encía adherida, que es de distinto grosor en toda la arcada, en el maxilar superior la encía vestibular es generalmente más ancha en la zona de incisivos de 3.5 a 4.5 mm y más

estrecha en la zona de premolares de 1.9 mm. En la mandíbula el ancho de la encía en la zona vestibular va de 3.3 a 3.9 mm en incisivos y en los premolares de 1.8 mm, en la zona lingual es particularmente estrecha en la zona de incisivos y amplia en la región de molares, la encía adherida termina en la unión con la mucosa lingual (piso de boca). ^{1,30,31,32}

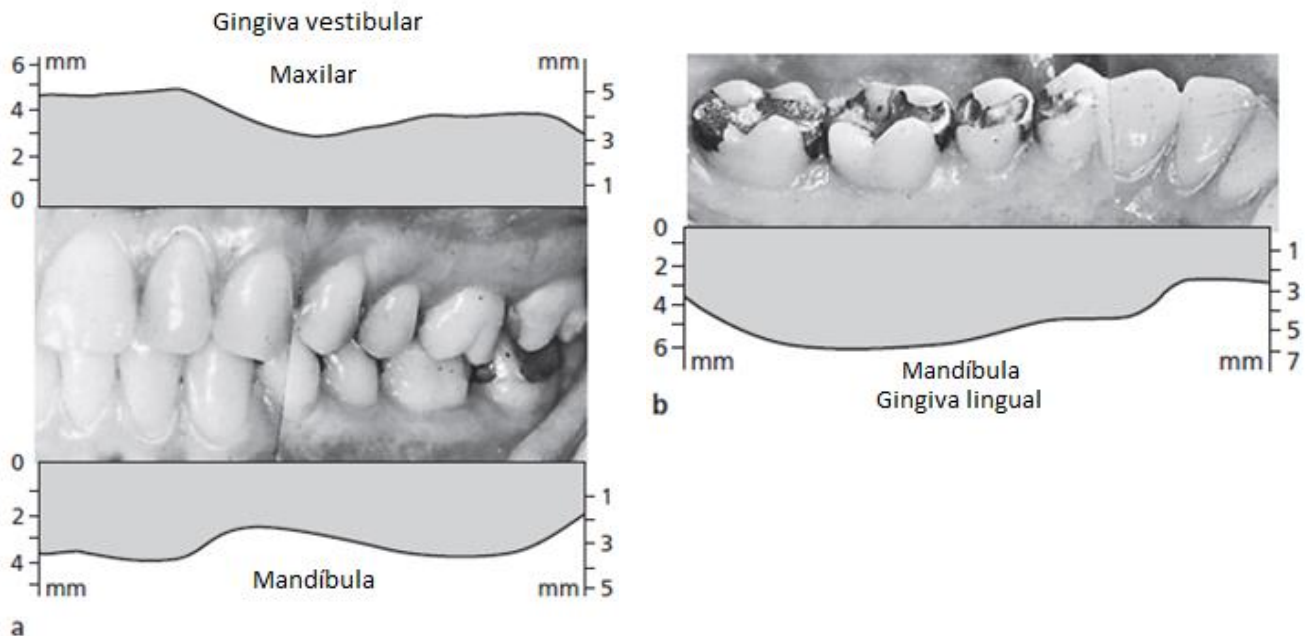


Figura 2. Diferentes grosores de la encía adherida en las dos arcadas.
(Fuente: Lindhe J. Periodontología clínica e implantología. 4ta edición. Buenos Aires: Panamericana; 2005.)

Según diferentes autores se necesita un adecuado ancho de encía adherida para mantener un periodonto sano, de 2 mm de tejido queratinizado que es la cantidad mínima aceptable para su función protectora de la gíngiva. ^{1,2,9,33}

Wesntron y col.³⁴ demostraron que la presencia mínima de tejido queratinizado no produce necesariamente recesiones gingivales con un adecuado control de higiene bucal, pero el evidente biotipo gingival delgado desencadena el desarrollo de las recesiones gingivales y posteriormente una lesión cariosa cervical.

Es así que el ancho y grosor de tejido queratinizado debe evaluarse más en su función de capacidad de protección. ^{1,2,9}

Las encías reciben su aporte sanguíneo principalmente de los vasos y capilares supra crestaes ³⁵ los cuales son ramas terminales de la arteria dentario superior y posterior, palatina anterior y posterior, facial, infraorbitaria, sublingual, mentoniana y bucal. ¹

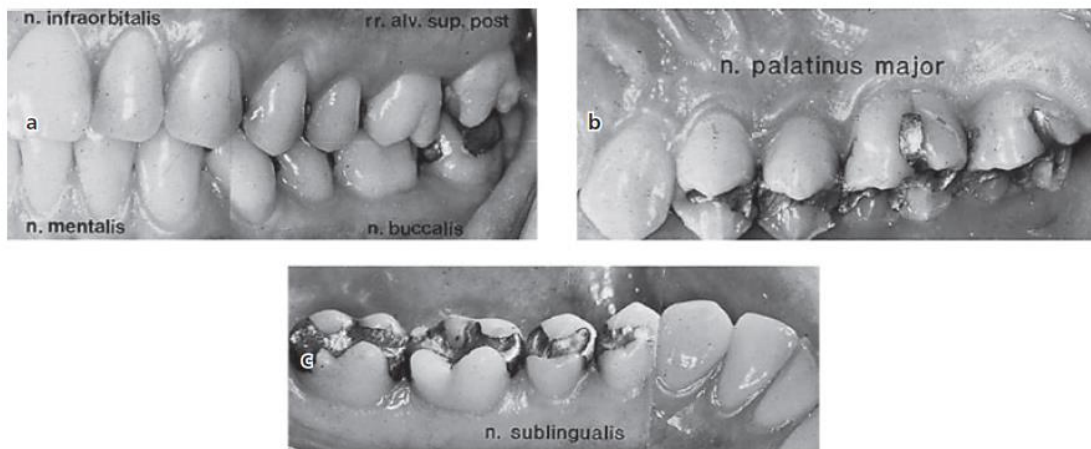


Figura 3. Irrigación e inervación de las diferentes zonas de los maxilares
(Fuente: Lindhe J. Periodontología clínica e implantología. 4ta edición. Buenos Aires: Panamericana; 2005.)

Si se observan las diferencias histológicas entre la encía adherida y la mucosa alveolar es evidente que la primera es rica en colágeno y relativamente poco vascularizada. ^{1,19}

La progresión del proceso inflamatorio es perivascular, de modo que un tejido menos vascularizado y más fibroso proporciona mayor protección y mantiene su integridad. El aumento de encía adherida asegura una mejor barrera frente a la difusión del proceso inflamatorio previniendo la migración apical del epitelio de unión. ^{36,37}

Importancia clínica de la presencia de encía adherida. ^{1,9}

- Previene la propagación de la inflamación a la mucosa alveolar.
- Disminuye la movilidad excesiva de la encía libre y mucosa alveolar.
- Resiste mejor a las lesiones traumáticas del cepillado.
- Más resistente al estrés mecánico.

b) Biotipos periodontales:

Existen 2 tipos de biotipo periodontal, delgado y grueso, que pueden estar presentes a la vez en un mismo paciente. ^{1,4,38}

Ochsenbein y Col. recalcaron la importancia de un biotipo periodontal grueso y uno delgado en la planificación de cualquier tratamiento restaurativo, encontrando una mayor incidencia de lesiones traumáticas en un biotipo delgado (85%) que el biotipo grueso (15%). ³⁹

Muller y Col. propusieron que los individuos con biotipo periodontal delgado son más propensos a desarrollar recesiones gingivales y sangrado gingival. ³²

Kao y Col. Observaron que los pacientes con fenotipos periodontales delgados con presencia de inflamación a nivel gingival, responden con eritema a nivel marginal y recesión gingival, en cambio los pacientes con fenotipo grueso se pudo observar gran inflamación, aumento de volumen y formación de bolsas periodontales. ^{1,10}

i. Biotipo Periodontal Grueso

El biotipo gingival grueso es el más asociado a salud periodontal, presenta un tejido denso a la observación clínica, una zona extensa de inserción epitelial. La topografía gingival es relativamente plana siguiendo la arquitectura ósea, a la evaluación quirúrgica a menudo revela tablas óseas gruesas poco festoneadas.

^{1,40}

ii. Biotipo Periodontal Delgado

El biotipo periodontal delgado tiende a ser más delicado y casi traslúcido en apariencia, presenta una zona reducida de encía adherida altamente festoneado, a menudo revela un arquitectura ósea marcada por las prominencia radiculares lo que indica un hueso delgado o tejido óseo mínimo con presencia de fenestraciones y dehiscencias. ^{1,40}

En diferentes estudios se observaron que estos 2 biotipos periodontales tienen una respuesta diferente frente a procesos inflamatorios, traumáticos o quirúrgicos. ^{1,4}

	BIOTIPO PERIODONTAL GRUESO	BIOTIPO PERIODONTAL DELGADO
INFLAMACIÓN	Tejido blando: inflamación marginal, sangrado al sondaje, edema y cambios fibróticos. Tejidos duros: pérdida ósea con formaciones de bolsas periodontales y defectos intraoseos	Tejidos blandos: margen gingival eritematoso y recesiones gingivales Tejidos duros: pérdida ósea rápida asociada con le recesión gingival, presencia de dehiscencias
CIRUGÍA	Contorno de tejido blando y duro estables después de la cirugía	Dificultad para predecir la estabilidad y posición final del tejido.
EXTRACCIÓN	Atrofia mínima de la cresta alveolar	Reabsorción de la cresta en sentido apical

Tabla 1: Respuesta de los biotipos periodontales frente a diferentes procesos inflamatorios.

c) Recesión gingival:

La recesión del tejido gingival fue definida por varios autores como *“el desplazamiento del margen gingival apical a la unión cemento-esmalte con la exposición de la superficie radicular”* o como *“la migración apical del margen gingival a lo largo de la superficie radicular.”* ^{1,5,8,12}

Según el glosario de términos de la Asociación Americana de Periodoncia (AAP) del 2001, se define como *“la migración del margen gingival hacia apical de la unión cemento esmalte, dando lugar a la exposición de la superficie radicular”*.

20

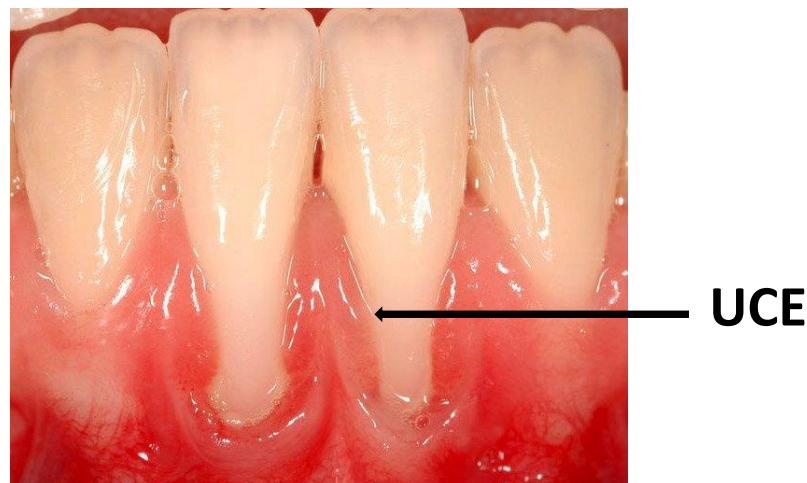

Figura 4. Localización del margen gingival con respecto a la unión cemento esmalte (UCE)

Las recesiones gingivales se tratan de un hallazgo clínico común tanto en pacientes con enfermedad periodontal incipiente hasta avanzada, como en pacientes sin enfermedad periodontal y una buena higiene oral. ^{9,41}

La encía marginal retraída a menudo se encuentra con una inflamación marginal leve, pero puede ser normal excepto por su posición, puede abarcar uno o más dientes contiguos o antagonistas. ^{1,41}

2. EPIDEMIOLOGIA

La prevalencia de las recesiones gingivales según se ha reportado, es con el aumento de la edad, su incidencia promedio va de un 8% en niños hasta un 100% luego de los 50 años de edad, estos datos nos indican que la recesión gingival es producto de un proceso fisiológico vinculado con el envejecimiento.^{41,42,43}

Los defectos de recesión gingival en niños requieren de especial atención, ya que pueden ser eliminados espontáneamente, siempre y cuando exista un adecuado control de la placa y su respectivo mantenimiento.^{44,45}

Andlin-Sobocki y Col. informaron en un estudio prospectivo de 3 años que 25 de los 35 casos de recesiones con una profundidad inicial de 0,5-3,0 mm fueron resueltas espontáneamente después de la mejora de la higiene oral estándar. Por lo tanto, el tratamiento quirúrgico de las recesiones en niños con dentición mixta puede no ser necesario, y se recomienda controles hasta completar su completo desarrollo.⁴⁶

Las recesiones gingivales también están presente en poblaciones con altos estándares de higiene bucal así como en poblaciones con mala higiene oral^{46,47} por lo que no se puede concluir y afirmar que solo es producto de una mala higiene oral o estar asociado a personas con enfermedad periodontal.

También se ha reportado variación en la prevalencia de las recesiones gingivales de diferentes poblaciones, en la población de EE.UU se encuentra presente en 78 a 100% de la población y que afecta del 22 al 58% de los dientes, en Noruega el 51% de los individuos mayores de 18 años presentan recesión gingival, en Finlandia el 68% de los individuos muestran estas alteraciones gingivales afectando al 11% de los dientes y en Brasil se encontró 89% de individuos con recesión gingival con un promedio de 9 dientes afectados.^{44,47,48}

También se reporta mayor frecuencia en las superficies bucales, asociadas a menudo con la presencia de un "defecto en forma de cuña en la zona del surco gingival de uno o varios dientes." ^{48,49}

La migración apical del margen gingival es de manera gradual, como resultado de una serie de afecciones patológicas menores, por ejemplo los traumatismos menores directos y repetitivos sobre la encía que son más frecuentes en las superficies vestibulares y parece ser más común en dientes unirradiculares que en multiradicales. ^{9,50,51}

3. ETIOLOGÍA:

La etiología de la recesión gingival es multifactorial, ^{1,9,41} entre ellos se han descrito distintos factores como el cepillado traumático, la presencia de obturaciones desbordantes que invaden el “espacio biológico”, movimientos ortodónticos inadecuados, malposición dentaria, tracción por frenillos, la enfermedad periodontal entre otros.¹

Según Hall podemos diferenciar entre factores predisponentes, que serían aquellas condiciones anatómicas que influirán en la posición y estabilidad del margen gingival, y los factores desencadenantes o determinantes, que actúan directamente en los dientes provocando la recesión gingival. ^{51,52}

a) Factores predisponentes:

Son condicionantes morfológicos y anatómicos que determinan la posición del margen de la encía, estos son:

- Banda de encía adherida estrecha.
- Frenillos aberrantes.
- Mal posición dentaria.
- Fenestración y dehiscencia del hueso alveolar.

b) Factores desencadenantes:

Son aquellos que inciden directamente en la formación de la recesión gingival, destacan sobretodo:

- Trauma del cepillado.
- Enfermedad periodontal.
- Tratamiento ortodóntico.

El tipo de encía influye en la aparición de la recesión gingival, una encía delgada inflamada, laxa y edematosa es más susceptible a la acumulación de placa teniendo una respuesta inflamatoria mayor en comparación con una encía de consistencia fibrosa. ⁵²

Existe evidencia que relaciona la causa principal de las recesiones gingivales localizadas en pacientes jóvenes es por causa del cepillado traumático, mientras que en los adultos la enfermedad periodontal puede ser la causa principal. ^{1,9,53,54}

El traumatismo de los tejidos blandos por el cepillado vigoroso se considera un factor causal predominante para el desarrollo de las recesiones gingivales en particular en pacientes jóvenes así como la malposición dentaria. ^{9,54,55}

Otros factores locales que se han asociado con la retracción del tejido marginal son las dehiscencias óseas alveolares fijación alta y muscular del frenillo ⁵⁶ presencia de cálculo infragingival y factores relacionados con iatrogénicas y ornamentos metálicos intraorales. ^{5,56,57}

4. FISIOPATOGÉNIA:

Como ya se mencionó anteriormente, el inicio de la recesión gingival es multifactorial, pero con un signo clínico general, la retracción del margen gingival, para Santarelli y Col, la recesión gingival está basada en la inflamación de la encía libre y su consecuente destrucción. ^{58,59}

El epitelio oral migra a los bordes del tejido conectivo destruido, la lámina basal del epitelio del surco gingival reduce su espesor al igual que el tejido conectivo, de esta manera reducen el flujo sanguíneo influyendo negativamente en la reparación de la lesión inicial, como la lesión progresa, el tejido conectivo desaparece y ocurre una fusión del epitelio oral con el epitelio sulcular, que pronto irá retrayéndose por ausencia de flujo sanguíneo. ⁶⁰

Es importante mencionar que las recesiones causadas por placa y tártaro, la lesión inicial aparece en el epitelio de unión del surco gingival y la destrucción del tejido conectivo ocurre desde adentro hacia fuera mientras que en las lesiones por cepillado traumático, la destrucción ocurre desde afuera hacia adentro. ⁶⁰

Las recesiones gingivales presentan un 5 a 10 % de pérdida de inserción periodontal. ^{1,41,61}

5. INDICACIONES:

Las indicaciones para proceder con el tratamiento de recubrimiento radicular son: 1,12,37,41,43,61

- **Por motivos estéticos**, con la finalidad de devolver la armonía y la arquitectura gingival (lo cual es más habitual en recesiones del sector anterior y en individuos jóvenes, sobre todo en mujeres).
- **Por sensibilidad dentaria**, sintomatología que se produce en muchos casos como consecuencia de la exposición radicular.
- **Para evitar el desarrollo de caries** en la superficie expuesta de la raíz (es más susceptible a las variaciones de pH al ácido de las bacterias que el esmalte).
- Para impedir la formación o el progreso de abrasiones cervicales.

6. CONTRAINDICACIONES:

- Pacientes con alteraciones sistémicas que modifiquen negativamente el sistema de soporte periodontal. Por ejemplo: Diabetes mellitus no controlado, síndrome de Papillon Lefevre, infección por Virus de la Inmunodeficiencia Humana. 1,9,62
- El hábito de fumar es un factor de riesgo que podría contribuir al fracaso de todos los procedimientos quirúrgicos mucogingivales, contribuye a la destrucción periodontal y dificulta la cicatrización después de la cirugía. 1,9,63,64,65,66
- No realizar procedimientos quirúrgicos en pacientes jóvenes que están en cambio de la dentición, preferible esperar que complete su desarrollo y erupción completa. 9,46

- Contraindicado en pacientes con tratamiento de ortodoncia que presenta un defecto recesivo y un biotipo periodontal delgado.^{1,67} Los movimientos ortodóntico mientras sean estables y estén dentro del proceso alveolar, los riesgos secundarios nocivos para la recesión marginal es mínimo. Sin embargo el movimiento que pueda dar como resultado una delgada cortical y posteriormente una dehiscencia y con un movimiento ortodóntico activo más un tejido fino, agregando la presencia de placa, inflamación marginal y un cepillado traumático, desencadena en una recesión gingival. Por lo que se recomienda posponer el tratamiento y realizar el recubrimiento radicular, los movimientos ortodónticos no se activaran nuevamente hasta que se complete la cicatrización del procedimiento quirúrgico.^{9,68,69}
- La higiene oral también es parte de los factores de riesgo que deben de ser modificados y reducidos al mínimo.^{9,18,70,71}
- Pérdida de hueso interproximal, la cual sirve como andamiaje y nutrición a los tejidos periodontales vestibulares.^{1,9,33,41,59}

III. CLASIFICACIÓN:

El diagnóstico de la recesión, como para cualquier procedimiento mucogingival, es la clave para la selección del tratamiento correcto.

La mejor forma para describir el caso, es seguir una clasificación estandarizada que abarque todos los índices que puedan orientar al operador a resolver el cuadro clínico con un procedimiento predecible, con resultados estéticos y que sea de un lenguaje universal.

En la literatura Sullivan y Atkins clasificaron las recesiones en cuatro categorías: superficiales estrechas; superficiales anchas; profundas estrechas y profundas anchas.⁷²

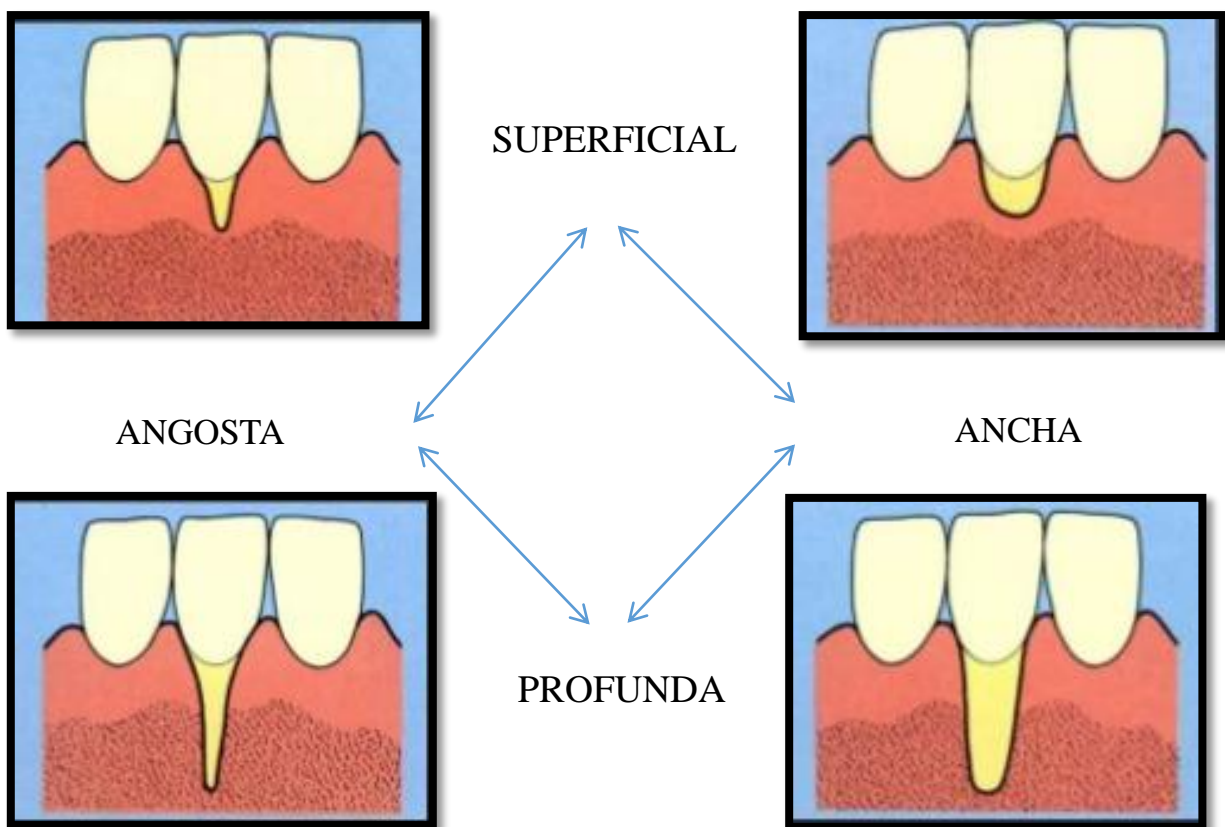


Figura 5. Clasificación de las recesiones gingivales según Sullivan & Atkins.

Esta clasificación era muy limitada, no tenía márgenes de referencia por lo cual abarcaba muchos tipos de recesión, por lo tanto se creó una nueva clasificación que es la más utilizada en los diferentes estudios, la clasificación fue elaborada por Miller en 1985, donde estableció cuatro clases.⁷³

- **Clase I**, es aquella que no se extiende más allá de la línea mucogingival. No hay pérdida de hueso ni de tejido blando interproximal. Permite el cubrimiento completo de la recesión de forma predecible.

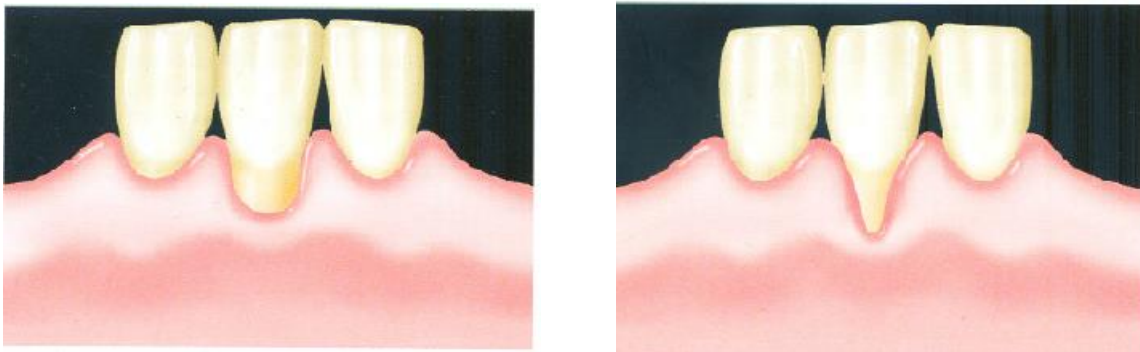


Figura 6. Recesion gingival Miller clase I, ancho y angosto.

- **Clase II**, se produce cuando el margen gingival se extiende hasta la línea mucogingival o incluso la sobrepasa. Sin existir pérdida de hueso ni de tejido blando interproximal. También es predecible el cubrimiento completo.

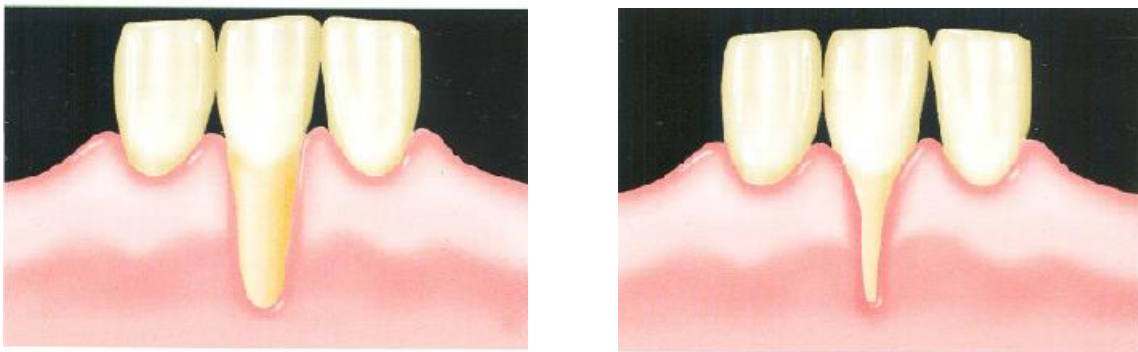


Figura 7. Recesion gingival Miller clase II, ancho y angosto.

- **Clase III**, es la recesión que se extiende hasta la línea mucogingival o sobrepasa esta. En este caso existe pérdida ósea o de tejido blando interproximal. Sólo podrá restablecerse un cubrimiento radicular parcial.

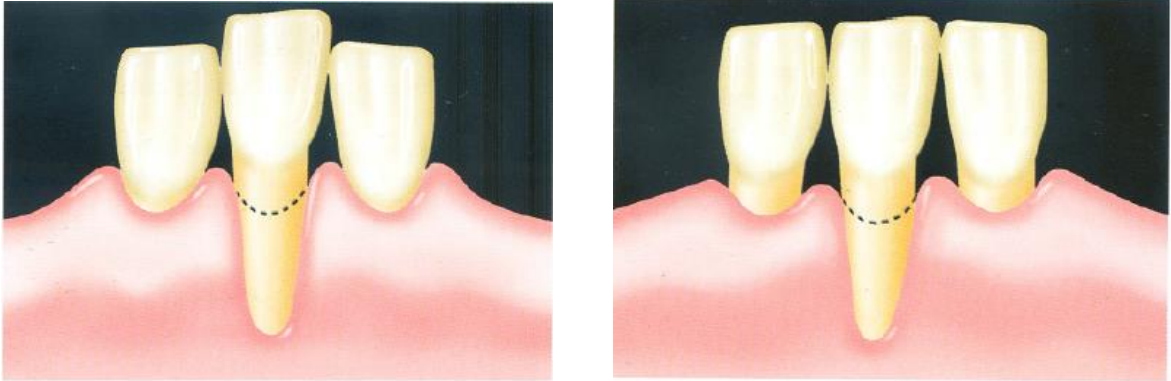


Figura 8. Recesion gingival Miller clase III.

- **Clase IV** es aquella en la que el margen gingival se extiende más allá de la unión mucogingival. La pérdida de hueso interproximal es más apical que la propia recesión. No se puede esperar un cubrimiento de la superficie radicular de manera predecible.

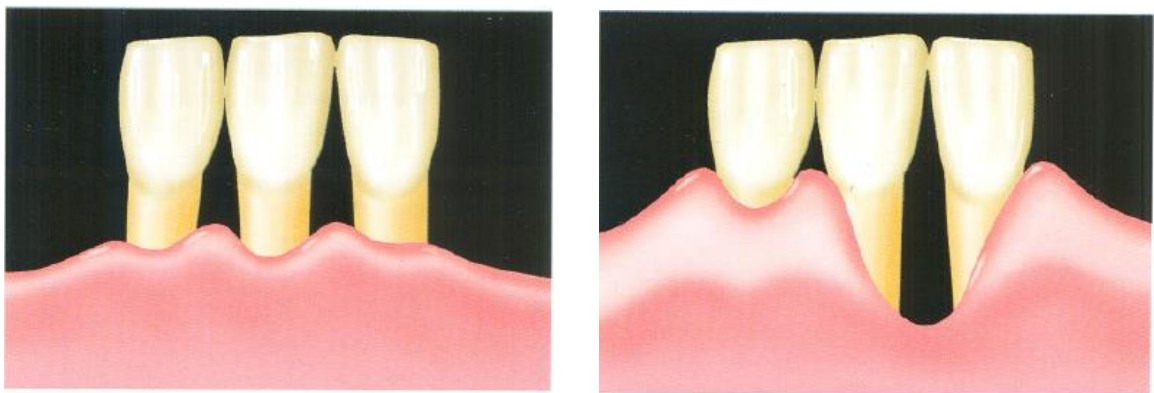


Figura 9. Recesion gingival Miller clase IV.

Dentro de esta clasificación, existen ciertas limitaciones como es el caso de las recesiones solo en mesial o distal, recesiones que no se extiende más allá de la línea mucogingival pero si existe pérdida completa de papila.

Por lo tanto Cairo en el 2011, realiza una publicación donde da a conocer su propia clasificación, haciendo una crítica de la clasificación de Miller. ⁷⁴

- Cairo Tipo 1: La profundidad de la recesión, es decir la distancia de UCE al margen gingival es menor que la profundidad del sondaje proximal, esta clasificación tiene una predictibilidad del 100% de recubrimiento.

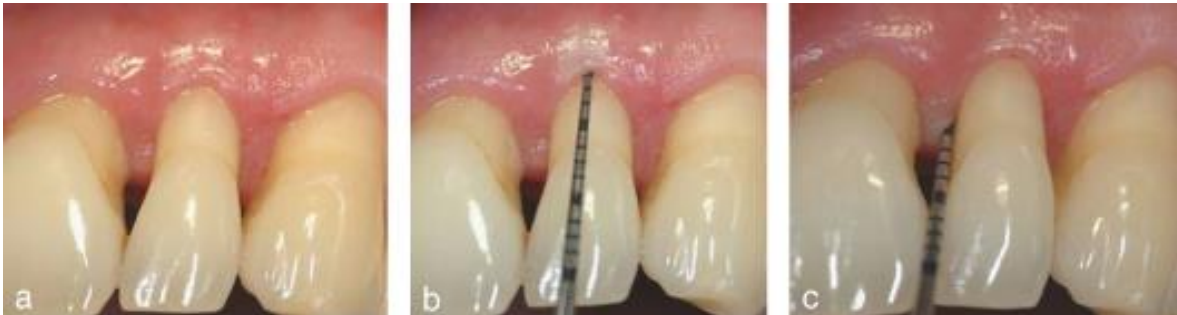

Figura 10. Recesion gingival Cairo tipo 1.

- Cairo Tipo 2: La profundidad de la recesión, es decir la distancia de UCE al margen gingival es igual que la profundidad del sondaje proximal, esta clasificación tiene una predictibilidad del 89% de recubrimiento. Esta clasificación tiene su equivalente a un Miller II – III.

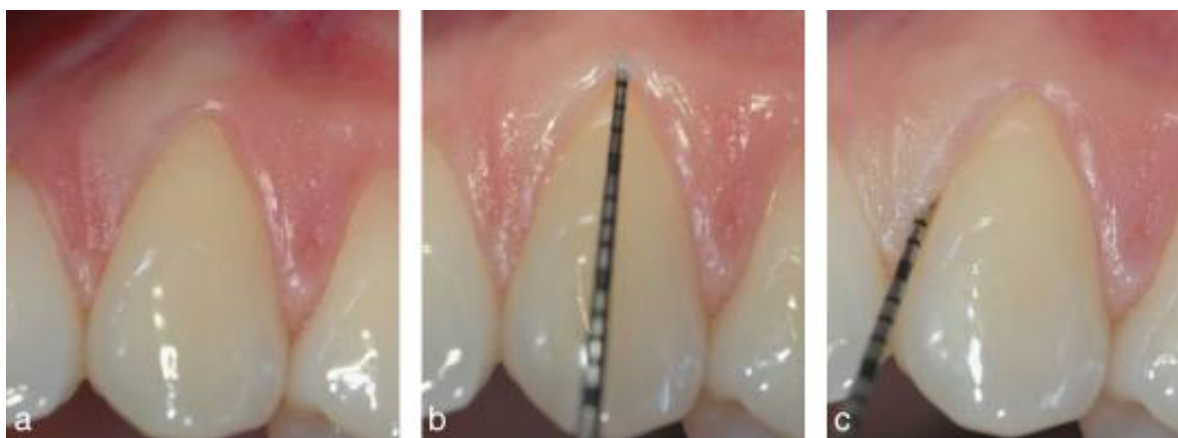


Figura 11. Recesion gingival Cairo tipo 2.

- Cairo Tipo 3: La profundidad de la recesión, es decir la distancia de UCE al margen gingival es mayor que la profundidad del sondaje proximal, esta clasificación tiene una predictibilidad del 59% de recubrimiento.

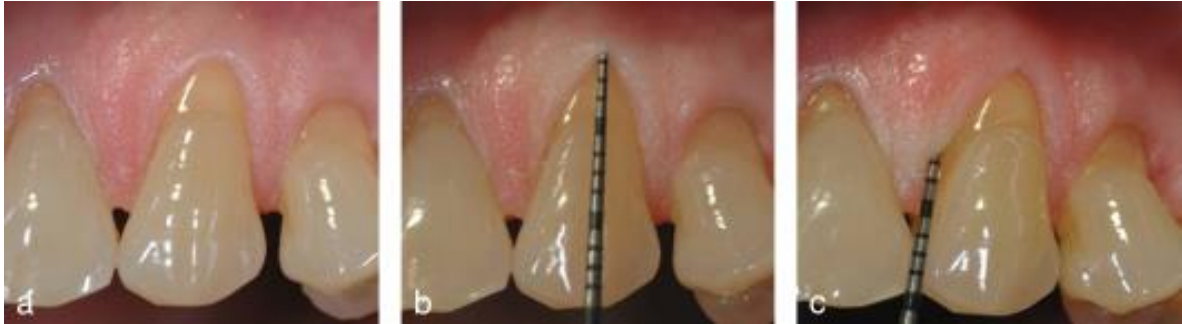

Figura 12. Recesión gingival Cairo tipo 3.

A pesar de esta nueva clasificación, que es objetiva, existe otra que agrupa las recesiones papilares con las recesiones vestibulares y palatinas, Kumar en el 2013 agrupo estas recesiones y los clasificas de la siguiente manera: ⁷⁵

- **Clase I:** Las recesiones no comprometen zonas interproximales, y se subdividen en a y b dependiendo si no pasa o pasa la línea mucogingival.

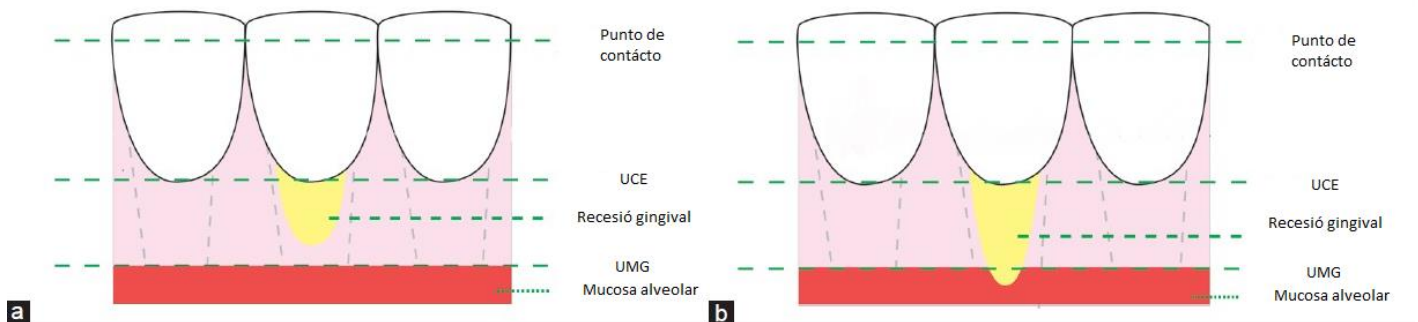


Figura 13. Recesión gingival según Kumar Clase I

- Clase II:** existe una recesión proximal, la subclase a es cuando no hay recesión proximal, la b cuando si existe recesión pero no pasa la línea mucogingival y la subclase c es cuando pasa la línea mucogingival.

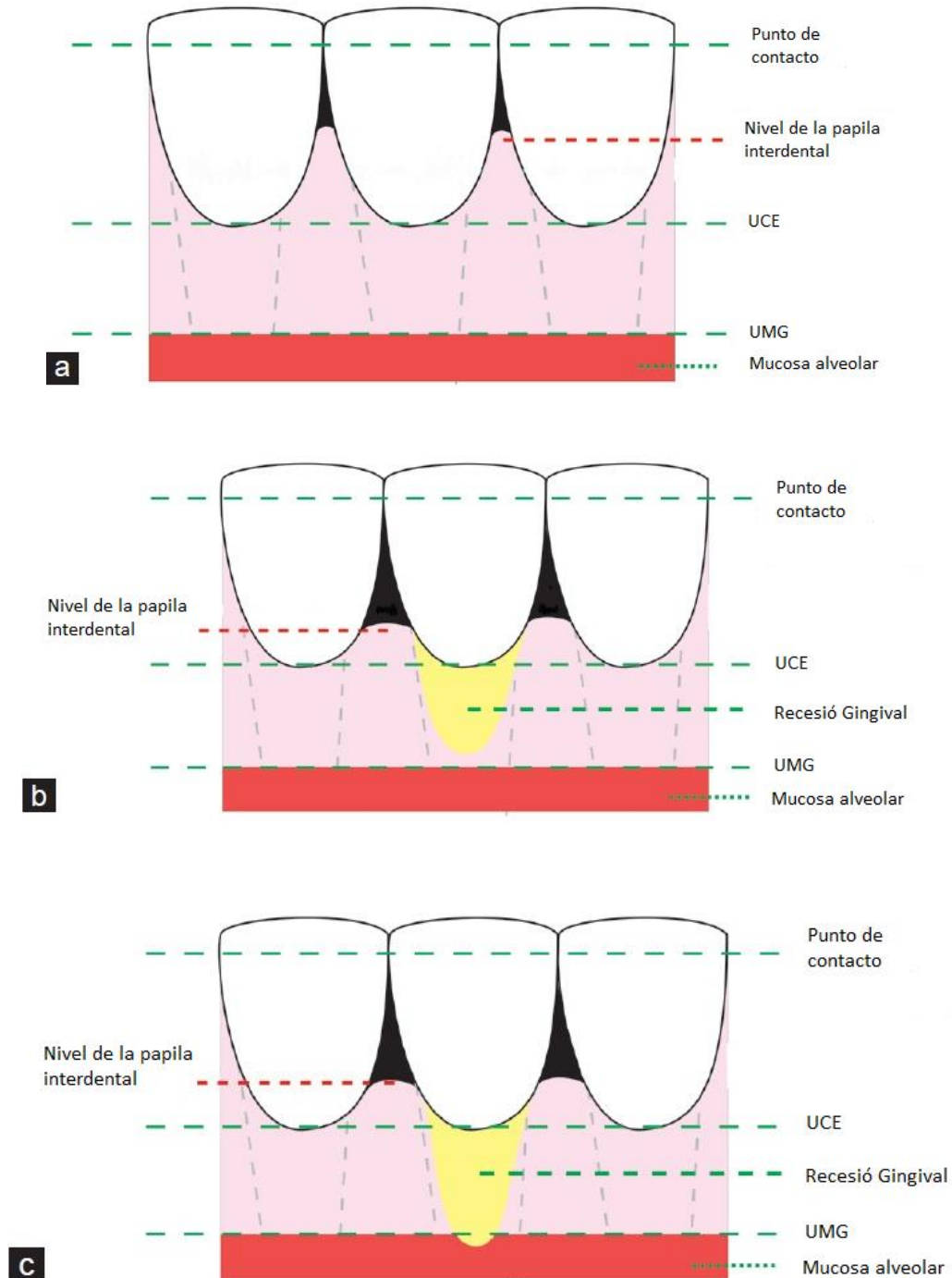


Figura 14. Recesion gingival según Kumar Clase II.

- **Clase III:** La recesión proximal pasa la UCE y se subdivide en a cuando no pasa la línea mucogingival y b cuando para la línea mucogingival.

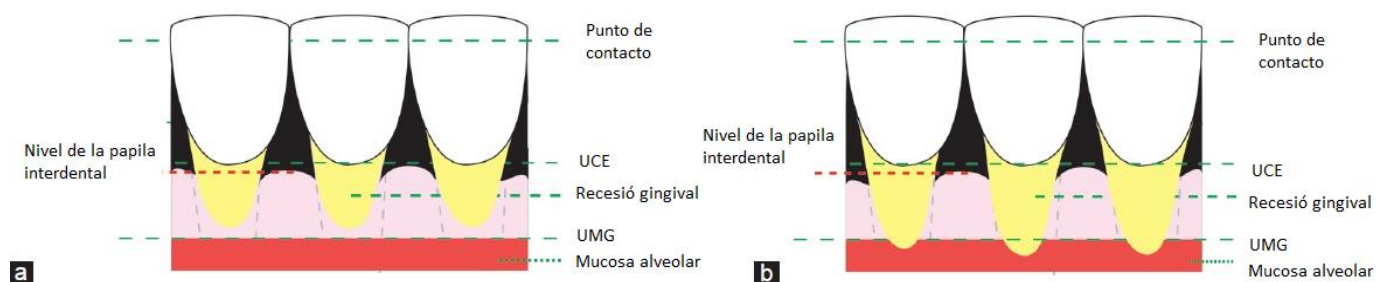


Figura 15. Recesión gingival según Kumar Clase III.

IV. TRATAMIENTOS:

Para devolver la armonía, estética, función y morfología de la gingiva existen un conjunto de procedimientos y/o técnicas quirúrgicas destinadas a corregir estos defectos, el tratamiento de cobertura radicular es parte de las cirugías mucogingivales. ⁷⁶

Zucchelli (2004) y Miller (1985) definen que el recubrimiento radicular completo después de la cicatrización, es donde el margen gingival este a nivel de UCE y tenga una profundidad al sondaje residual menor a 2 mm sin sangrado. ^{77,78}

Diversos autores sostienen que la cobertura radicular puede ser alcanzada de forma primaria o de forma secundaria como lo describe Goldman (1968) como el *Crreeping attachment* o adherencia progresiva. ^{1,9,79}

Golman y Conen describen el *Crreeping attachment* como una migración del margen gingival en sentido coronal sobre la superficie radicular previamente expuesta, mejor observada en dientes anteriores mandibulares con recesión no muy extensa, este migración se da posterior a la cirugía con una cobertura promedio de 1 mm. ^{41,79,80}

Matter y Cimasomi describen 5 factores que influyen sobre este fenómeno. ^{1,9,81}

- La extensión de la recesión gingival.
- La posición del injerto.
- La reabsorción óseo interproximal.
- La posición dentaria.
- La higiene bucal.

1. OBJETIVOS DEL TRATAMIENTO:

La terapia mucogingival de recubrimiento radicular tiene como objetivo fundamenta ***devolver la función protectora del periodonto***, obtener poca profundidad residual al sondeo, aumentar la inserción clínica y la altura gingival para facilitar al paciente un buen control de placa, mejorar la estética y reducir o eliminar la sensibilidad radicular. ^{1,9,41}

La encía insertada recientemente formada debe de tener suficiente volúmen e integridad para asegurar un adecuado sellado epitelial que debe incluir una inserción biológica entre el tejido y la raíz, lo que dará como resultado un surco gingival poco profundo. ^{9,41}

2. PRONÓSTICO DEL ÉXITO DEL RECUBRIMIENTO RADICULAR

Para que el pronóstico sea favorable al realizar el tratamiento de cobertura radicular, principalmente los defectos deben ser menores, ósea de clase I y II de Miller, la cual se puede logra la cobertura radicular completa, por la poca extensión del defecto, mientras la clase III de Miller solo se puede esperar un recubrimiento parcial las recesiones, la clase IV de Miller no son favorables para el recubrimiento radicular,^{1,5,9,41} independientemente de la técnica utilizada, para realizar el recubrimiento radicular deben existir condiciones biológicas satisfactorias, es decir que no haya una pérdida de altura de tejido blando y duro interproximal, ya que esta ayuda con la irrigación y sostén de la zona vestibular. ^{33,37}

Por tanto la condición clínica decisiva que se debe evaluar con el objetivo de determinar el posible resultado del procedimiento de recubrimiento radicular es el nivel de tejido oseo interproximal. ^{33,41,82}

El éxito de la cirugía mucogingival también depende mucho de otros factores como la contaminación bacteriana del área tratada, defectos óseos, la posición

dentaria, características de la superficie radicular, el tipo de técnica quirúrgica utilizada entre otros.^{41,82}

CLASE I	CAIRO 1	Recubrimiento completo
CLASE II	CAIRO 2	
CLASE III	CAIRO III	Recubrimiento parcial
CLASE IV		No es posible estimar el recubrimiento radicular

Tabla 2. Pronóstico de éxito según el tipo de recesión.

Es importante tener en cuenta los posibles factores asociados con un recubrimiento radicular incompleto como:^{83,84}

- Inadecuada selección del caso.
- Inadecuado raspaje y alisado radicular.
- Necesidad de preparación radicular.
- Inflamación previa a la cirugía.
- Caries profunda o abrasión severa en la superficie radicular expuesta.
- Inadecuada preparación del lecho receptor.
- Tamaño insuficiente de la papila interdental.
- Inadecuada tamaño o grosor del injerto.
- Deshidratación del injerto.
- Mala adaptación del tejido donante al lecho receptor.
- Traumatismo durante la cicatrización.
- Hábito de fumar.

Los criterios para considerar un recubrimiento radicular exitoso son: ^{1,9,41}

- El margen gingival debe estar posicionado a nivel de UCE.
- La profundidad del sulcus gingival no mayor a 2 mm con una adecuada cantidad de encía adherida.
- No hay sangrado al sondaje.
- No hay hipersensibilidad.
- Hay armonía estética en la posición y forma de los tejidos periodontales adyacentes.

3. FACTORES QUE INFLUYEN EN RECUBRIMIENTO RADICULAR

Independientemente del procedimiento quirúrgico empleado para el recubrimiento radicular, las características comunes a lograr son la poca profundidad residual al sondaje, aumento del nivel de inserción clínica y aumento del del tejido queratinizado. ^{1,41}

Los factores que influyen sobre el grado de recubrimiento radicular están presentes en el paciente, en el sitio y la técnica quirúrgica.

a. Factores en el paciente:

El cepillado traumático es el factor causal para el desarrollo de las recesiones gingivales, esta debe ser corregida para asegurar el éxito de la cirugía. ^{1,9,82} Se deberá educar e incentivar al paciente a adoptar hábitos de higiene oral para el control de la placa que sean eficaces y a la vez no traumáticos, evitar la técnica de cepillado de Bass ^{1,15} debido al gran riesgo de traumatismo que esa técnica proporciona, reemplazarlo por una técnica que produzca menos presión al margen gingival como la técnica de Stillman modificada, con cepillos de cerdas extra suaves y pasta dental de baja abrasión. ^{85,86,87}

Se evidencia que los resultados menos favorables son influenciados por el tabaco,¹ Zucchelli estableció que la expectativa de recubrimiento radicular disminuye en 0.52 mm en pacientes fumadores.^{82,88}

b. Factores relacionados con el sitio:

El sostén periodontal interproximal es de mayor importancia para el resultado del recubrimiento radicular^{1,9,83} cuando la pérdida de inserción del tejido óseo involucra zonas interproximales como la clase III y IV de Miller, solo se puede lograr recubrimientos parciales en vestibular.^{41,82}

Se debe evaluar las siguientes características anatómicas:³³

- Las dimensiones de la exposición radicular (profundidad y extensión).
- La altura y ancho de la papila interdental.
- El número de recesiones de diente contiguos.
- La presencia de caries radicular o abrasiones cervicales.
- Altura gruesa y color del tejido queratinizado y de la papila interproximal.

Debido que las superficies radiculares están expuestas se recomienda realizar un pulido de la misma para que esté libre de placa bacteriana, ya sea realizando la modificación de la morfología radicular de forma mecánica o química, para reducir o eliminar los restos de cemento y tártaro.^{1,9,89,90}

El uso de agentes modificadores de la superficie radicular pretende además de eliminar la capa de cemento contaminado, estimular la formación de una nueva inserción por medio de la exposición de fibrillas colágenas de la matriz dentinaria y así permitir la interdigitación de estas fibrillas con las del tejido conectivo de recubrimiento.^{9,91,92}

Los agentes modificadores más utilizados son el ácido cítrico^{93,94} y clorhidratos de tetraciclina.^{95,96}

Tetraciclina Hidroclorada – HCL 250 mg	Efecto antimicrobiano Efecto anticolagenoso Cambios morfológicos en la superficie de la raíz
Concentración / aplicación	50 mg/ml diluir 1 capsula en 5 ml de suero fisiológico, empapar bolitas de algodón en la solución previamente pulida, dejar reposar la solución por 3 minutos, irrigar con suero fisiológico después de la aplicación
Ácido cítrico – solución saturada	Remueve la capa de “smear layer” Acción antimicrobiana Promueve la desmineralización del cálculo residual No conlleva a daños pulpares pero si a irritación periodontal
Concentración / Aplicación	Concentración pH=1 Gel o con bolitas de algodón empapadas en la solución se frotan por 3 min en la superficie radicular previamente pulida, evitando alcanzar los tejidos adyacentes, irrigar con suero fisiológico después de la aplicación.

Tabla 3. Agentes que modifican la superficie radicular.

En la literatura no se ha reportado diferencia significativa entre el uso o no de estos agentes químicos, histológicamente la cicatrización al haber utilizado algún agente químico se observa un epitelio de unión largo de tejido conectivo sin evidencia de formación de cemento nuevo, por lo que se concluye que su uso no es imprescindible para el éxito del tratamiento. ^{9,92}

3. Factores relacionados con la técnica:

Las diferentes técnicas quirúrgicas para el recubrimiento radicular de la superficie avascular deben estar dirigidas para minimizar los inconvenientes del proceso de cicatrización por lo que la vascularización dependerá de los márgenes del lecho receptor y del pedículo. ^{1,9,97,98}

La técnica quirúrgica y el periodo postoperatorio inicial son los factores que determinan el éxito de la cobertura radicular. ^{1,9, 99}

La selección de la técnica quirúrgica depende principalmente de las características anatómicas locales y la demanda estética por parte del paciente. ^{1,9,99}

Pini prato y col. en el 2000 recomendó que los mejores resultados clínicos se obtienen cuando el colgajo se adapta de forma pasiva sobre la superficie radicular, de tal manera si se decide usar colgajos de reposicionamiento coronal este libre de tensión menor a 0.4 gr, y que el espesor del colgajo debe de ser mayor a 0.8 mm para evitar desgarros, necrosis o recidivas. ¹⁰⁰

Con respecto al uso de injertos Borghetti y Gardella (1990) Pini Prato (2008) plantearon que el espesor del injerto es un factor que influye sobre el éxito del tratamiento, se recomienda un espesor mínimo aproximado de 2 mm. ^{98,101,102}

4. TÉCNICAS DE RECUBRIMIENTO RADICULAR EN RECESIONES INDIVIDUALES

Los procedimientos quirúrgicos utilizados en el tratamiento de recesiones gingivales individuales pueden ser divididos generalmente como procedimientos de colgajo pediculado, procedimientos con injertos y regenerativos. ^{1,9,102}

Los procedimientos que abarcan colgajos pediculados están en función a la dirección de su reposicionamiento, agrupados como colgajo rotacionales (colgajo lateral, colgajo de doble papila) y colgajo de avance (colgajo de reposicionamiento coronal, semilunar). ^{1,3,102}

También incluyen los procedimientos de regeneración tisular guiada, los colgajos antes mencionadas más el uso de membranas de barrera, sean estas reabsorbible o no para la posterior migración celular y la regeneración de hueso ligamento y cemento periodontal. ^{1,103}

Los procedimientos que implican el uso de injerto pueden dividirse como injerto epitelizados o libres e injerto de tejido conectivo subepitelial (no epitelizados), por lo general tomado de la zona del paladar o zona retromolar. ^{33,102,104}

Factores tales como la profundidad y la anchura de la recesión, disponibilidad del tejido donante, la presencia de las inserciones musculares y la estética, se han de tener en consideración en la selección de la técnica quirúrgica para su tratamiento. ^{33,41,102}

Todos los procedimientos quirúrgicos utilizados para el recubrimiento radicular desarrollados a lo largo de los años y con sustento en la literatura se muestran en los siguientes esquemas.

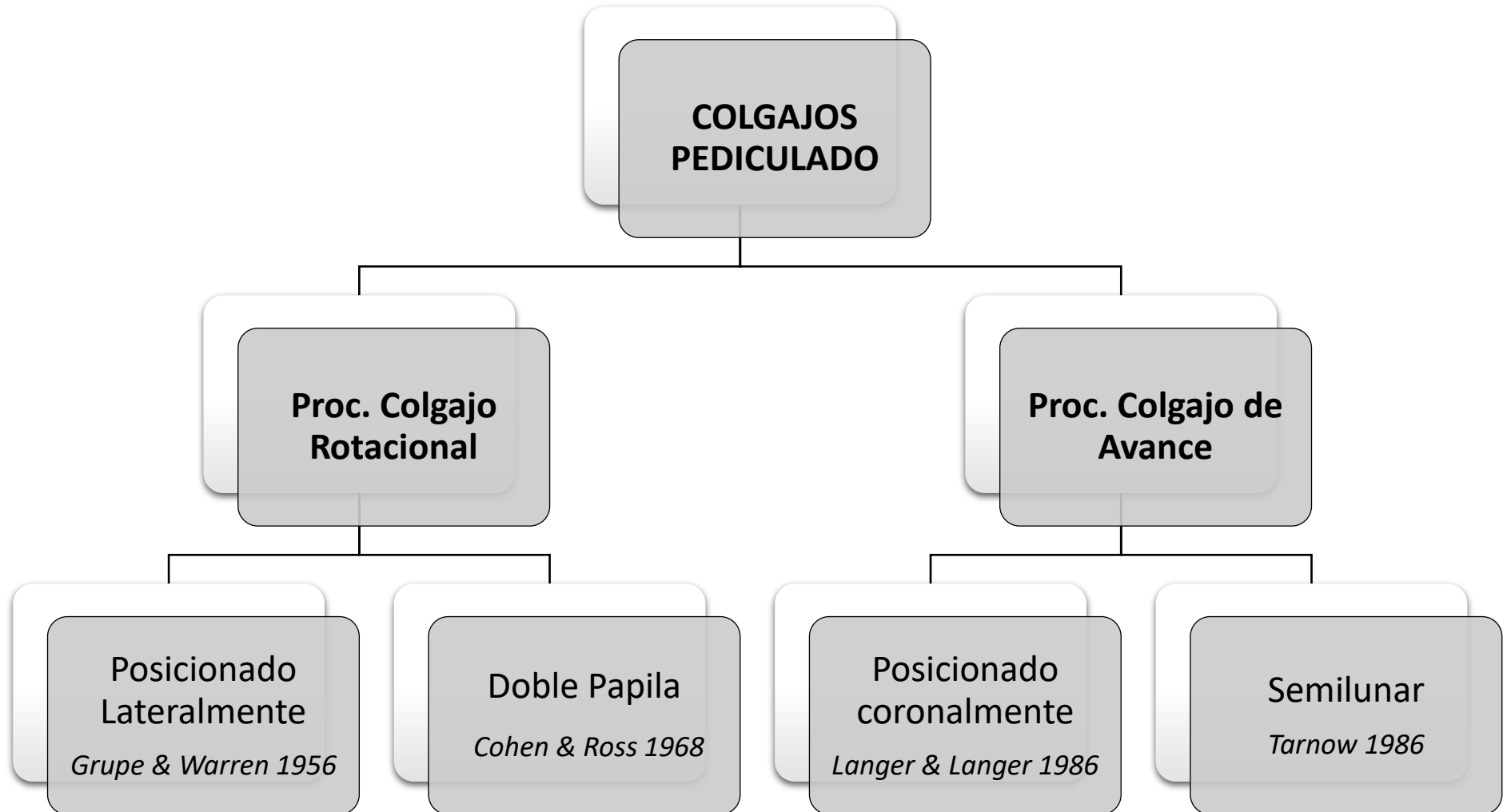


Gráfico 1. Clasificación de los tipos de colgajos pedicularos.

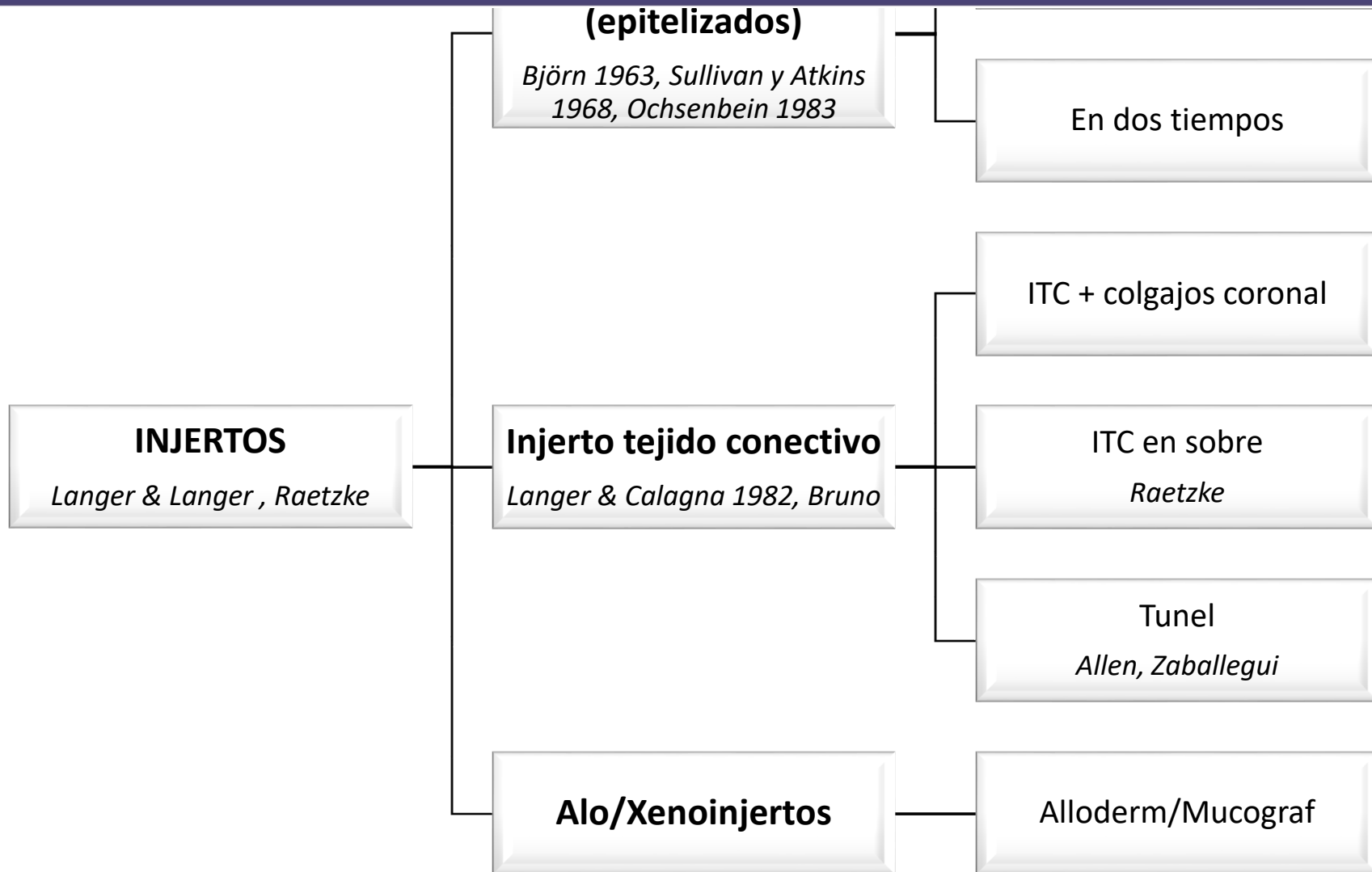


Gráfico 2. Clasificación de los tipos de Injertos.

COLGAJOS PEDICULADOS ^{1,102,104}

A. Procedimiento de colgajo rotacional

Ventajas:

- Un sitio quirúrgico.
- Buena vascularización del colgajo pediculado.

Desventajas.

- Limitado por la cantidad de tejido queratinizado adyacente.
- Posibilidad de la recesión en la zona donante.
- Dehiscencia y fenestraciones en la zona donante.
- Limitarse a uno o dos dientes con recesión.

Contraindicaciones.

- Presencia de bolsillos profundos interproximales.
- Prominencias radiculares excesivas.
- Abrasión profunda o extensa en la raíz.
- Pérdida significativa de altura ósea interproximal.

1. Colgajo posicionado lateralmente:

El uso del colgajo reposicionado lateralmente es para cubrir áreas con recesión localizada, introducido por Grupe y Warren en 1956. Es un colgajo desplazado lateralmente a espesor total del diente donante adyacente al área afectada para cubrir la superficie expuesta de la raíz. ¹⁰⁵

Con el fin de reducir el riesgo de recesión en el diente donantes, Grupe ¹⁰⁶ en 1966 modifica esta técnica para disminuir la recesión de la zona donante, Staffileno en 1964 propuso el uso de un colgajo de espesor parcial para minimizar el riesgo potencial del desarrollo de dehiscencia en el diente donante. ¹⁰⁷

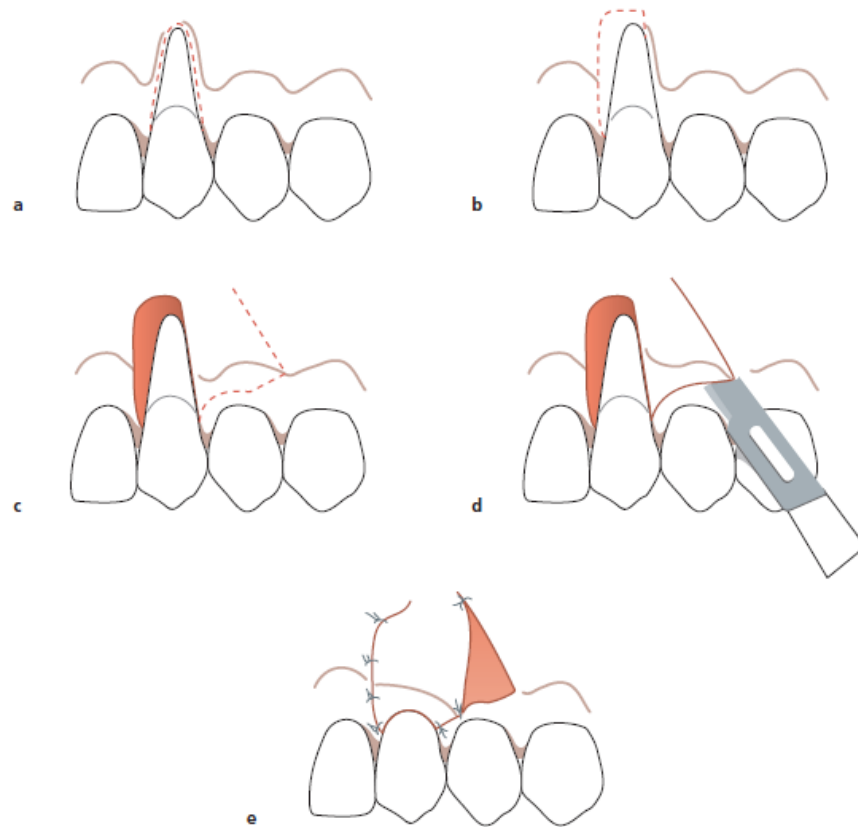


Figura 16. Procedimiento de la técnica de colgajo posicionado lateralmente

2. Colgajo de doble papila:

Colgajo de doble papila fue descrito por primera vez por Goldman y col. en 1964 como colgajo reposicionado lateral doble, pero fue modificado y reducido a solo las papilas interdientales de los dientes adyacentes al defecto, llamado doble papila por Cohen y Ross en 1968.¹⁰⁸

Indicaciones.

- Cuando las papilas interproximal adyacente son suficientemente amplias.
- Cuando no hay presencia de bolsas periodontales.

Ventajas.

- Las papilas generalmente suministran una anchura mayor de la tejido queratinizado.

Desventaja.

- La principal desventaja está en la manipulación de las pequeñas aletas de las papilas.

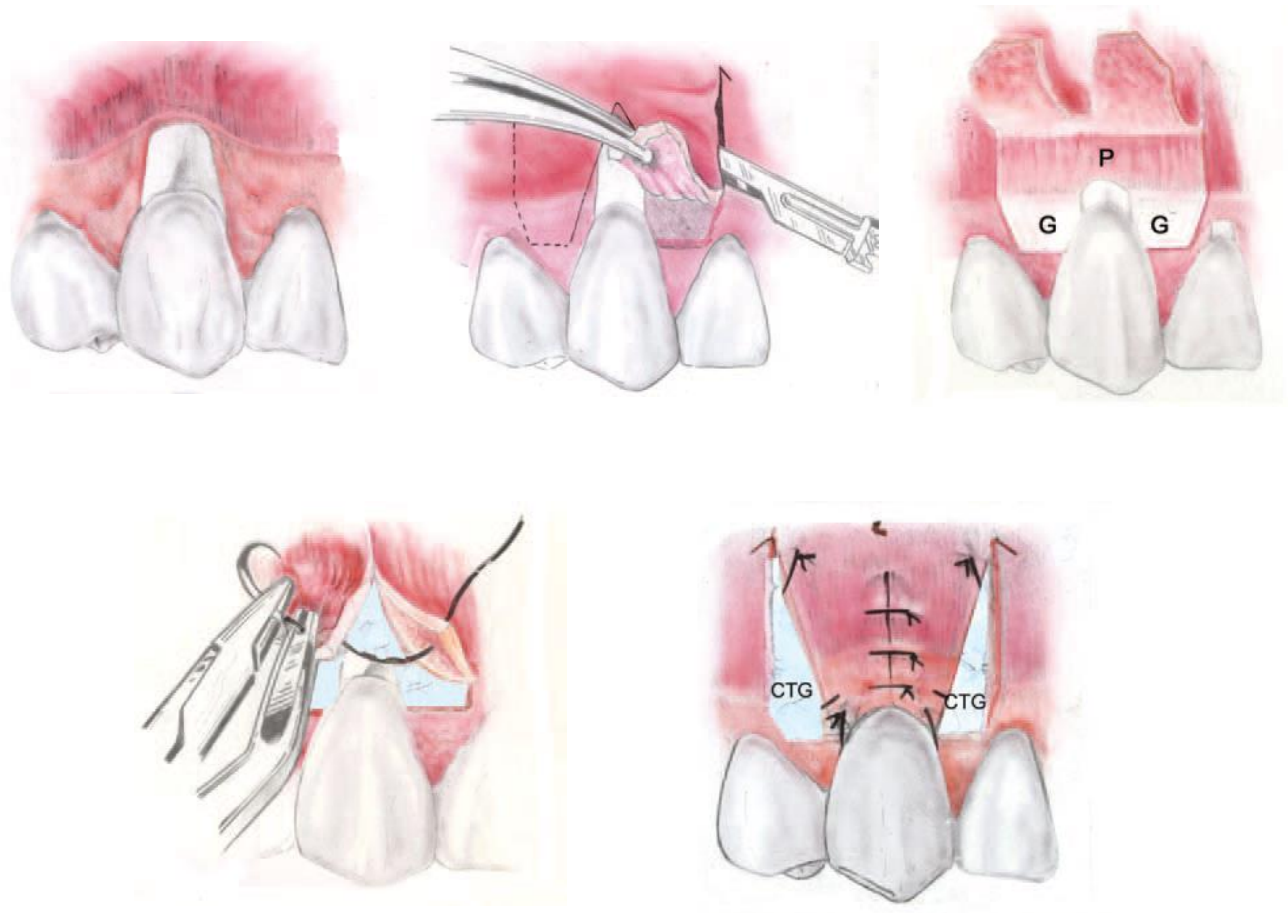


Figura 17. Procedimiento de la técnica doble papila.

B. Colgajo de reposicionado coronal

Como bien se conoce que la mucosa de revestimiento es elástica, lo que hace posible posicionarlo más allá de UCE para cubrir la superficie de raíz expuesta.

102,109

El colgajo reposicionado coronalmente puede ser utilizado para la cobertura de la raíz individual como múltiple.

En situaciones con defectos de recesión poco profundas y una mínima profundidad de sondaje, el colgajo semilunar con reposicionado coronal ofrecer un enfoque alternativo muy viable y poco invasivo.^{82,110}

Indicaciones

- Cobertura estética de las raíces expuestas.

Requisitos

- El requisito principal es una zona adecuada de encía queratinizada (≥ 2 mm).

Ventajas

- El tratamiento de múltiples áreas de exposición de la raíz.
- No hay necesidad de la participación de los dientes adyacentes.
- Alto grado de éxito.
- Si el procedimiento no funciona, no aumenta el problema existente.

Desventaja

- La principal desventaja es la necesidad de dos cirugías si la zona necesita un aumento de tejido queratinizado y posteriormente desplazarla coronalmente.

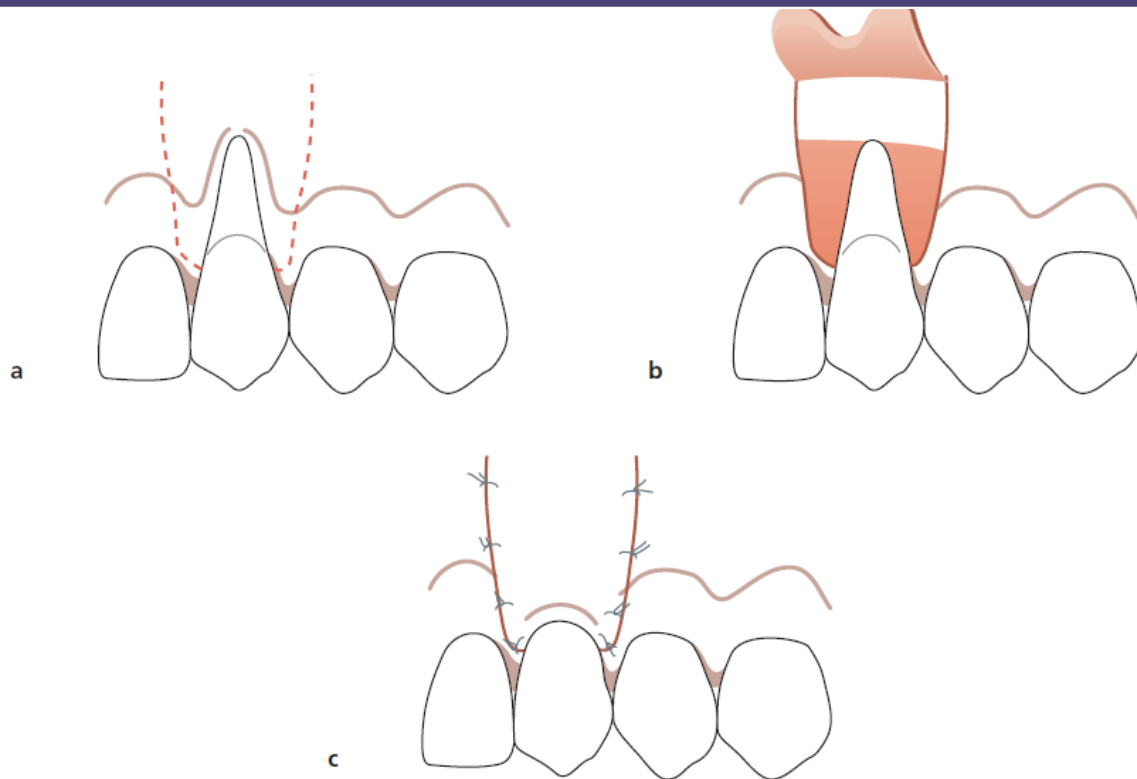


Figura 18. Procedimiento del colgajo de reposicionamiento coronal

1. Colgajo semilunar

El colgajo semilunar fue descrito por Tarnow en 1986.¹¹⁰ Está diseñado principalmente para alcanzar cobertura de la raíz estética en 2 a 3 mm.

Indicación

- Áreas en las que la recesión gingival es clase 1 de Miller.

Ventajas

- Estética, sin ningún compromiso de las zonas interproximales.
- No hay necesidad de suturas.

Desventajas

- Incapacidad para tratar grandes áreas de recesión.

- La necesidad de un apósito quirúrgico si hay una dehiscencia o fenestración.

Requisitos

- Sin inflamación del tejido.
- Profundidad mínima de la bolsa periodontal.

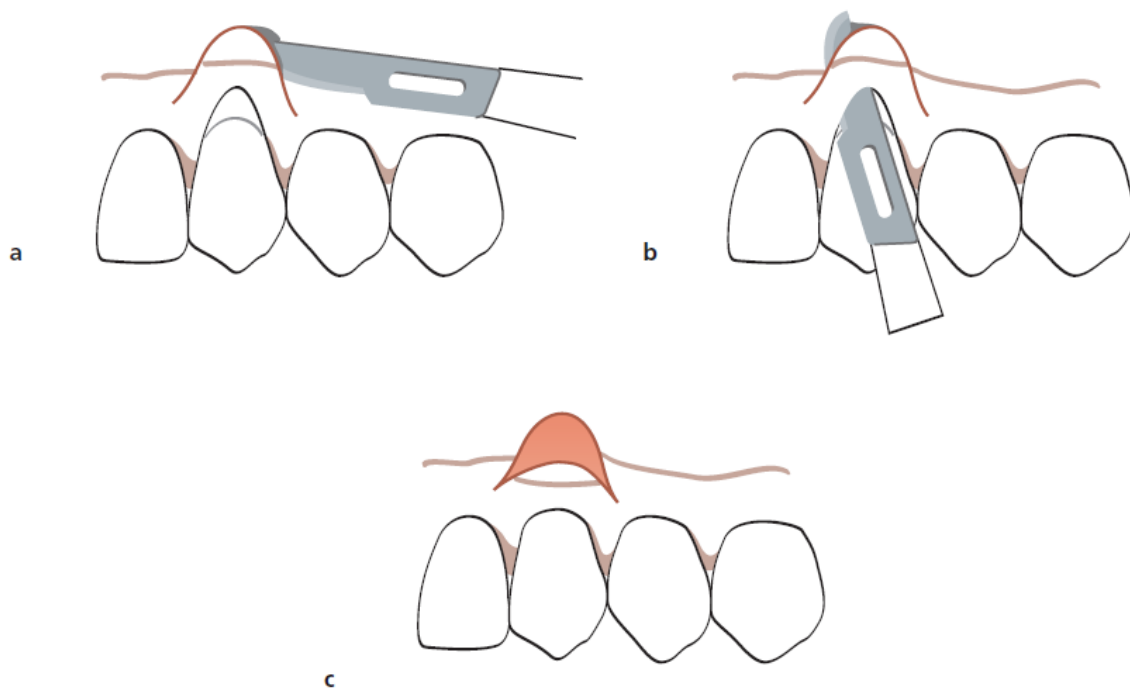


Figura 19. Procedimiento del colgajo semilunar

INJERTOS

Los procedimientos de recubrimiento radicular usando injertos de tejido blando son por lo general usados cuando la zona donante adyacente a la recesión o defecto no tiene las condiciones necesarias para ser usada o no nos da la confiabilidad para ser usada. ^{1,9,102}

Este procedimiento se puede utilizar para el tratamiento de recesiones individuales así como para varios dientes.

El injerto utilizado puede ser un injerto epitelizado o también llamado injerto libre o un injerto de tejido conectivo subepitelial, por lo general obtenido del paladar duro o las zonas retromolares. ^{1,9,101}

1. Injerto de tejido libre epitelizados: (IL)

El procedimiento de cobertura radicular usando injerto epitelizado puede llevarse a cabo como uno o dos tiempos quirúrgicos, la primera donde se coloca el injerto de tejido libre epitelizado apical a la recesión y después de terminar la fase de cicatrización se realiza una segunda cirugía donde se reposiciona coronalmente sobre la raíz desnuda o en un solo paso donde se coloca el injerto directamente sobre la superficie de la raíz. ^{82,111,112}

2. Injerto conectivo subepitelial (ICS)

Este procedimiento es la forma más eficaz de lograr una cobertura radicular predecible con un alto grado de mejora estética. ^{1,9,41,82}

A lo largo de la historia el tejido conjuntivo subepitelial ha demostrado ser una fuente viable de células para repoblar el epitelio perdido ⁴¹ y una fuente predecible para modificar el biotipo periodontal. ^{1,33,41,102}

La técnica original fue descrita por Langer y Langer en 1985 y posteriormente Nelson en 1987 lo modificó mediante el uso de un colgajo bilaminar para cubrir el injerto de tejido conectivo y asegurar su vascularización. ¹¹

Los promedios de cobertura radicular varían de un promedio de 88% en un 98% según diversos estudios que evaluaron solo el uso de ITC. ^{1,9,33,41,82}

Indicaciones

- Estética.
- Procedimiento de un solo paso.
- Se puede tratar varios dientes.

Desventajas

- Habilidad del clínico.
- Aumento de la morbilidad del paladar.

Contraindicaciones

- Paladares poco profundos donde el contacto con la arteria palatina puede darse.

Procedimiento

El procedimiento de extracción de injerto es básicamente retirar una parte de la mucosa subepitelial del paladar a través de una combinación de colgajo a espesor parcial, y posteriormente insertarlo a la zona receptora previamente denudada y suturarlo de manera firme envolviendo por completo el injerto, suturar para minimizar la movilidad y promover la neo vascularización y cicatrización completa del injerto. ^{1,9}

El injerto de tejido conectivo subepitelial se coloca directamente sobre la raíz expuesta y se inmoviliza con un colgajo de reposición coronal o lateralmente, en ambos casos se busca sumergir el injerto. Si solo se desea extraer injerto libre, se realiza un socavado en la bóveda palatina y se coloca directamente sobre la zona receptora, estabilizando los márgenes del injerto asegurando su irrigación, la recuperación post operatoria del paladar se da con el nuevo crecimiento del epitelio en la zona donante. ^{11,113,114}

El injerto de tejido conectivo subepitelial se extrae del paladar o la zona retromolar con una técnica llamada "trap door" descrita por Langer & Langer.¹¹

Una técnica alternativa es colocar la base del injerto de tejido conectivo dentro de un "sobre" previamente preparado en el defecto, haciendo un debridamiento de los márgenes del defecto a espesor parcial, es decir, parte del injerto se apoyará en la superficie de la raíz y los bordes estarán sumergidos por los límites del defectos. ¹¹⁵

Para el tratamiento de múltiples recesiones adyacentes, se diseña la zona receptora a manera de "túnel" dejando las papilas interdentes sin desprenderlas, para que así por debajo pase el injerto. ^{1,102}

La técnica para extraer el injerto de tejido conectivo y combinarlo con un colgajo de avance es el siguiente:

La técnica quirúrgica utilizada es el colgajo de posicionamiento coronal descrito anteriormente, pero con la diferencia de que el colgajo se eleva en su totalidad. La papila interdental debe ser desepitelizada para permitir el máximo posicionamiento coronal del colgajo. ^{104,114}

EL injerto de tejido conectivo subepitelial es extraída de la mucosa masticatoria del paladar duro entre distal de canino y mesial de segunda molar a través de una técnica llamada "trap door" ¹¹ o de la almohadilla retromolar con una cuña distal, la elección de extracción es básicamente por su forma geométrica, mientras el ITC de la zona del paladar es mas fino, extenso ideal para realizar cobertura radicular y presenta tejido glandular y adiposo, el ITC de la zona

retromolar es mas denzo de mayor volumen y poca cantidad de tejido adiposo y glandular, ideal para cirugías mucogingivales en rebordes edentulos. ¹¹⁶

Primero se miden las dimensiones del defecto para estimar la longitud de tejido que se desea extraer, se realiza una incisión horizontal, perpendicular a la superficie del hueso previamente anestesiada, aproximadamente 2 mm apical del margen gingival. La extensión de la incisión determina en tamaño requerido, el ancho del injerto es aproximadamente 5 a 8 mm, dejando 3 mm antes de llegar al vértice entres las caras de la bóveda palatina, para evitar alguna injuria con el paquete vásculo nervioso del paladar. ^{11,117,118}

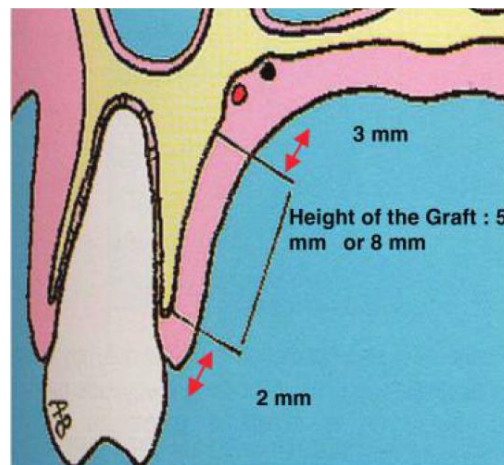


Figura 20. Distancias de referencia para la extracción del tejido conectivo del paladar duro.

(Fuente: Monnet-Corti et al. Connective Tissue Graft for Gingival Recession Treatment: Assessment of the Maximum Graft Dimensions at the Palatal Vault as a Donor Site. J Periodontol 2006;77:899-902.)

Para facilitar la eliminación del injerto, se realiza una incisión vertical de descarga en mesial, poco a poco se decola la mucosa palatina para extraer solo el tejido conectivo.

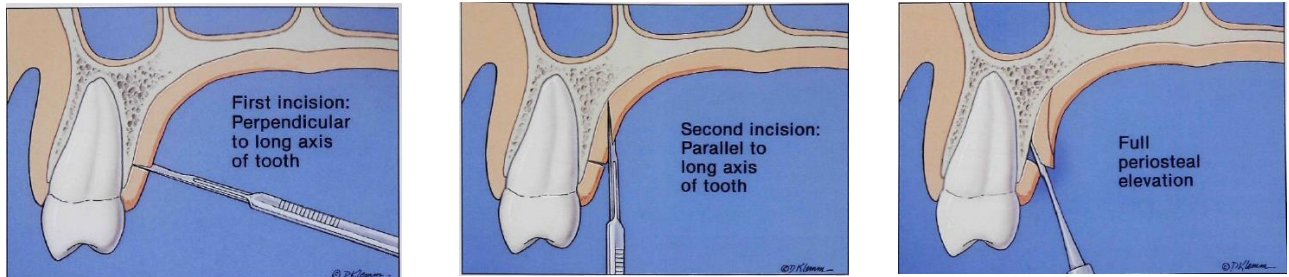


Figura 21. Incisiones horizontales y verticales para facilitar la extracción del ICS.

(Fuente: Bruno J. Connective tissue graft technique assuring wide root coverage. Internat J Periodontics & Restor Dentistry 1994;14:127–37)

- El injerto se transfiere inmediatamente al sitio, a la altura de UCA, es asegurado en su posición con suturas colchonero vertical adheridas a los tejidos blandos adyacentes, depende de que técnica se utilice se procede a sumergir el injerto.

1. Técnica de “Sobre”:

La técnica de "sobre" es sumergir solo los bordes del injerto, podría optarse por usa un injerto con un collar epitelial. ¹¹⁵

Con el uso de la técnica de "sobre" el sitio receptor se prepara haciendo un decolado a bisel interno, a profundidad de la preparación debe ser de 3-5 mm en todas las direcciones. En dirección apical, la preparación del sitio debe extenderse más allá la unión mucogingival para facilitar la colocación del injerto de tejido conectivo y para permitir avance coronal del colgajo en el momento de sutura.

El injerto obtenido del paladar se inserta en el "sobre" para cubrir la superficie de la raíz, por ultimo se sutura para asegurar injerto en su posición.

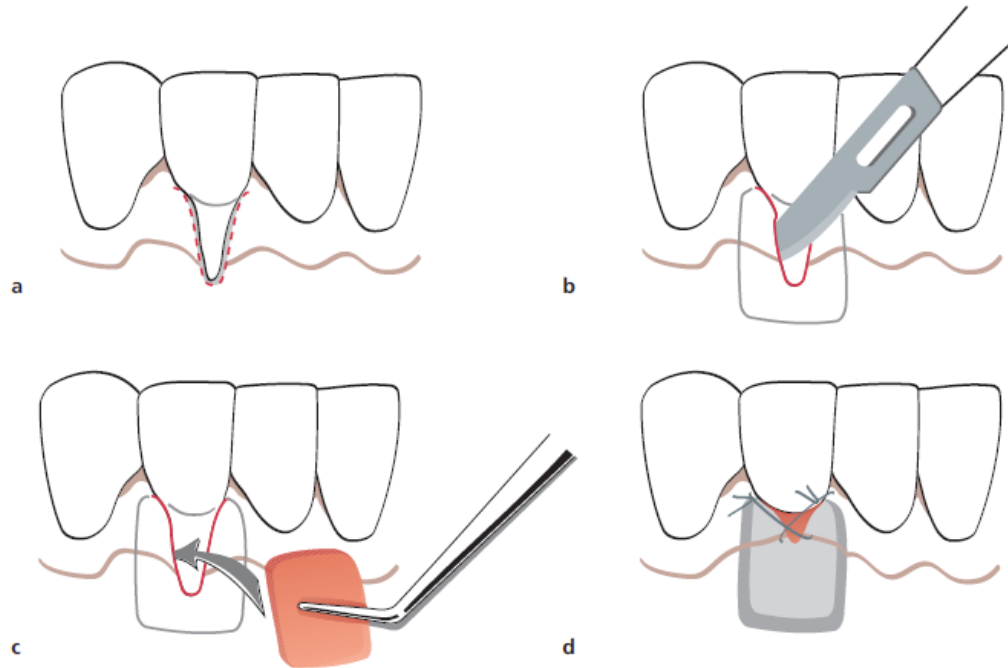


Figura 22. Procedimiento de la técnica de sobre.

2. Técnica de túnel:

La técnica de "túnel" que es descrita para recesiones múltiples adyacentes y es tratado como múltiples "sobres" como se describió anteriormente, pero unidas internamente sin desprendimiento de las papilas, el injerto se coloca suavemente en el interior del túnel y sus extremidades mesial y distal son fijados con dos suturas interrumpidas.

El colgajo puede ser colocado coronalmente sobre las partes expuestas de injerto de tejido conectivo.

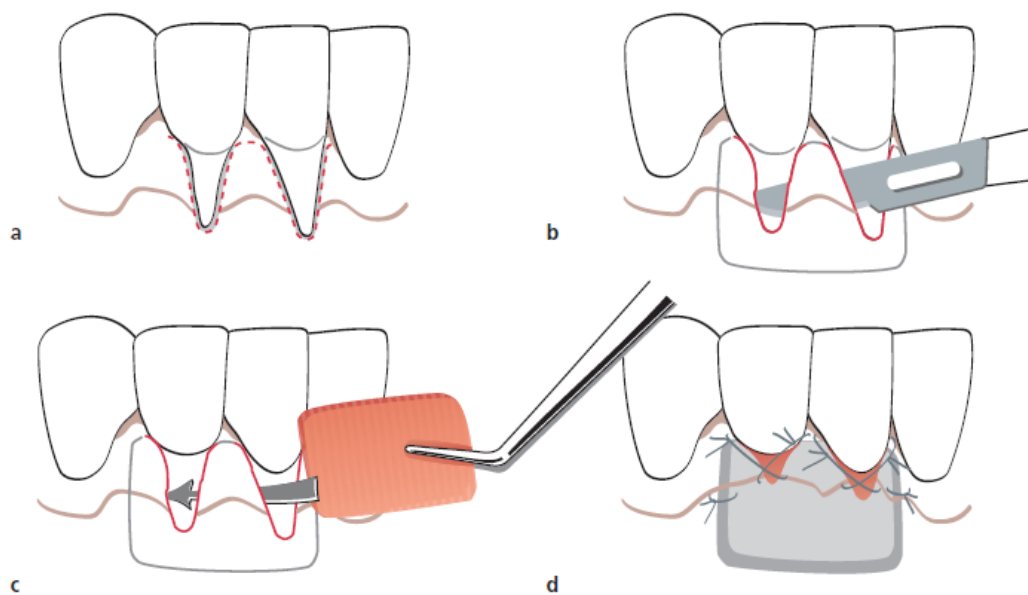


Figura 23. Procedimiento de tunelización

Langer y Langer al introducir el injerto de tejido conectivo hizo que la cirugía plástica periodontal sea altamente predecible y muy estético, sin embargo, el injerto requiere un segundo sitio quirúrgico donante, que aumenta la morbilidad y el dolor post operatorio al paciente. ^{1,9}

En la mayoría de los casos, la cosecha del injerto no es un problema, pero se debe tener presente lo siguiente; en múltiples áreas de recesión evaluar el tamaño del tejido injertado, si el paciente presenta un paladar plano o pequeño; Como resultado, el paciente está sujeto a múltiples procedimientos quirúrgicos que aumenta la morbilidad e incomodidad, dentro de ello los retrasos en el tratamiento, aumento la ansiedad y disminuye la aceptación por parte del paciente y lógicamente aumenta el costo. ^{1,98,102}

Es por ello que existe en el mercado distintos biomateriales que sustituyen el injerto de tejido conectivo, como el caso de la matriz dérmica acelular (ADM) conocido en el mercado como AlloDerm, un nuevo sustituto del injerto de tejido conectivo que se ha ganado la aceptación clínica. Existen varios estudios que lo respaldan ^{119,120,121} y que han demostrado que es clínicamente eficaz y altamente predecible (87-96%). ^{123,124}

MATRIZ DÉRMICA ACELULAR

La Matriz Dérmica Acelular (MDA) (AlloDerm® [LifeCell Inc. Palo Alto, California) es una matriz acelular biocompatible de tejido conectivo humano; este aloinjerto de piel humana es procesada para eliminar el epitelio y todos los componentes celulares y luego se liofiliza. ¹²⁰

La membrana basal se mantiene como estructura y es usada para tratar defectos de recesión gingival en combinación con colgajos de avance coronal. ^{123,124} Su uso es principalmente para evitar la necesidad de cosechar el injerto de tejido conectivo del paladar, eliminando de esta manera el segundo sitio quirúrgico y en consecuencia la disminución de la morbilidad.

Varios estudios clínicos han documentado una cobertura radicular con buenos resultados estéticos.^{123,124} Histológicamente, estudio en muestras humanas donde compararon injertos de tejidos conectivos, matriz dérmica acelular y colgajo de avance coronal, se observó la formación de una capa densa de colágeno unido a la superficie de la raíz y el hueso alveolar en los tres grupos. Sobre la base de estas observaciones los autores llegaron a la conclusión de que el injerto de tejido conectivo y la matriz dérmica acelular presentan similar éxito y seguridad para realizar recubrimiento radicular.^{1,9,102,122,123}

Indicaciones:

- Múltiples áreas de recesión.
- Limitado tejido donante.
- Pequeño paladar.

Ventajas:

- Facilidad de manejo.
- Se usa para tratar uno o varios sitios.
- Altamente predecible.
- Altamente estética.
- Biocompatible.
- inmunológicamente inerte.

Complicaciones potenciales:

- Infección.
- La no integración del Alloderm en el huésped por Hipersensible inmune alérgica u otra respuesta.

Especificaciones de material

Es un material biocompatible preparado asépticamente que actúa como una estructura para el crecimiento interno de células endoteliales mesenquimales indiferenciadas (7 días). El uso de radiación gamma no daña físicamente la estructura de colágeno o el complejo de la membrana basal. Por lo tanto, permite la migración normal de células, su repoblación celular (14-21 días), y la posterior maduración del tejido (4-5 semanas). ¹²⁴

La ADM es también un material inmunológicamente inerte, ya que es libre de células, por lo tanto presenta la mayor histocompatibilidad. ^{120,123}

La Academia Americana de Periodoncia (2005) apoya el uso de ADM cuando se combina con un colgajo de reposicionamiento coronal para la cobertura de la raíz. Afirman que: "La capacidad de cubrir un número ilimitado de sitios sin la necesidad de un segundo sitio quirúrgico para obtener tejido del donante es una ventaja significativa para este material". ¹²⁵

Preparación del injerto: ⁴

Rehidratación

El injerto Alloderm debe rehidratarse asépticamente por un mínimo de 10 minutos, pero no más de 4 horas antes de su uso, el pre calentamiento de la solución salina a temperatura ambiente facilitará una rápida rehidratación.

Cuando el injerto se rehidrata correctamente, es suave y flexible y listo para la aplicación a la zona quirúrgica.

La colocación del Alloderm

Para el correcto uso se deben distinguir las 2 superficies del injerto, la orientación correcta se determina por las siguientes características físicas:

- La dérmica o el lado del tejido conectivo: absorbe fácilmente la sangre
- El lado de la membrana basal: no absorbe fácilmente la sangre

La capacidad para absorber la sangre es el factor de diferenciación clínica más importante.

Dérmica o el lado del tejido conectivo

- Más brillante
- Más lisa

El lado de la membrana basal

- Más opaco
- Más áspera al tacto

La colocación sobre el lecho receptor es similar al utilizar un ITC convencional.

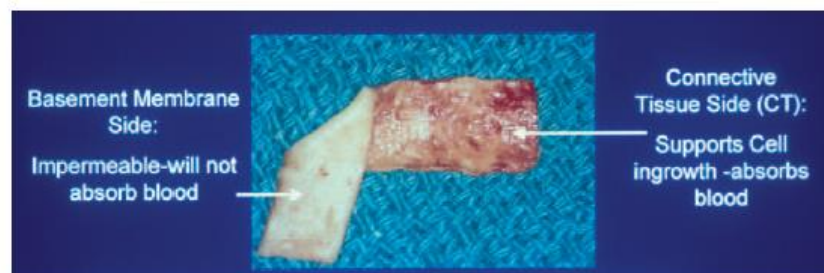


Figura 24. Reconocimiento de ambos lados de la Matriz dérmica Acelular

(Fuente: Cohen E. Atlas of cosmetic and reconstructive periodontal surgery. 3ra edición: Canada; 2007.)

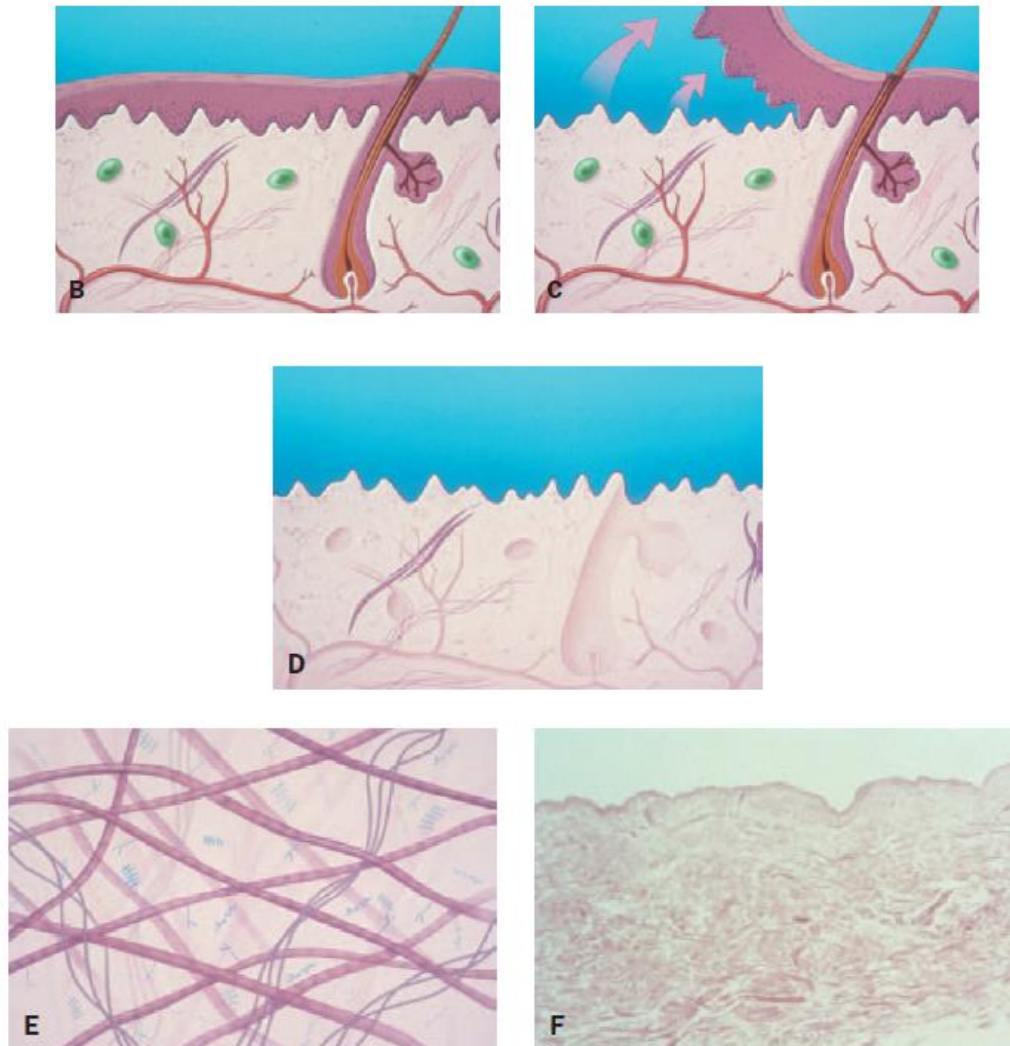


Figura 25. Proceso de la Matriz Dermica Acelular; B, El tejido normal. C, La eliminación de la capa epidérmica. D, Remoción de las células. E, matriz de colágeno conservado. F, Histología de la normalidad acelular

(Fuente: Cohen E. Atlas of cosmetic and reconstructive periodontal surgery. 3ra edición: Canada; 2007.)

REGENERACION TISULAR GUIADA (RTG)

La terapia mucogingival que tubo su inició con Miller (1985) y la introducción del ITC por Langer y Langer (1982), hizo que la cirugía plastica periodontal sea altamente predecible y muy estética. Pero anteriormente se optaba por otra alternativa para el recubrimiento radicular que es la regeneración tisular guiada.^{126,127}

Aunque los resultados son exitosos, el procedimiento es más complejo, ya que se requiere un segundo procedimiento quirúrgico. Por esa razón, no es usado de forma rutinaria.

Con todos los principios biológicos sobre la regeneración tisular guiada, se superpone sobre la raíz una membrana sea reabsorbible o no, reforzada o no, para promover el crecimiento oseos y posteriormente la cobertura con tejido blando, dependiendo de que membrana se use, se requerirá otra cirugía para remover la membrana.^{1,9}

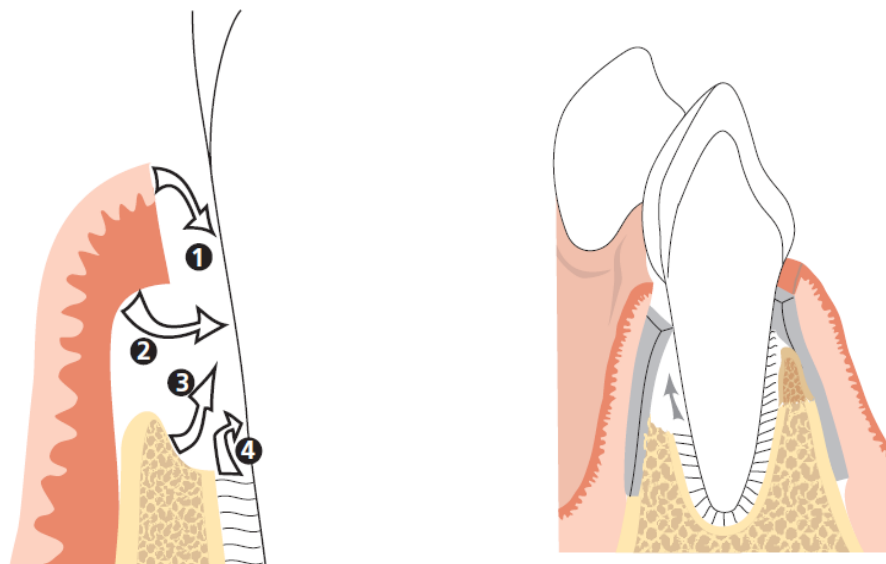


Figura 26. Principios de la Regeneracion Tisular Guiada; Repoblacion inicial de 1.celulas epiteliales, 2.tejido conectivo,3.celular oseas, 4.ligamento periodontal.

(Fuente: Lindhe J. Periodontología clínica e implantología. 4ta edición. Buenos Aires: Panamericana; 2005.)

V. ESTUDIOS COMPARATIVOS

El resultado clínico esperados al realizar el tratamiento de cobertura radicular, independientemente de la técnica quirúrgica utilizada es obtener poca profunda al sondaje, ganar inserción clínica y el aumento en altura del tejido queratinizado. Siguiendo las demandas estéticas por parte del paciente, ya que pocos estudios han incluido esta variable como un punto de éxito en el tratamiento.^{1,82}

Otro punto importante el cual dificulta dar una conclusión firme y realizar una comparación de los resultados de diversos procedimientos de cobertura radicular, el hecho es que existen gran heterogeneidad entre los estudios haciendo difícil una comparación masiva entre las distintas metodologías.^{98,102,128,129} Pero al unificar variables y aplicando criterios de inclusión y exclusión se logra realizar una base de datos que es fiables para la toma de desiones por parte del clínico.

Según la revision sistematica realizada por Pagliaro y col. El promedio de cobertura radicular en recesiones clase I y II de Miller muestran un promedio de cobertura radicular de 63-86%.¹³⁰

De acuerdo con las revisiones sistemáticas por Rocuzzo et al.¹²⁸ y Oates et al.¹²⁹ el porcentaje promedio la cobertura completa de la raíz después de procedimientos de colgajos e injertos varía entre el 28 y el 72%, colgajos de avance coronal junto con los injertos de tejido blando dan como resultado una mayor cobertura de la raíz que es significativa en comparación con la regeneración tisular guiada.

La poca cobertura radicular lograda con la RTG se asocia con la exposición de la membrana durante la cicatrización, siendo una de sus complicaciones descritas frecuentemente,¹³¹ y al usar una membrana bioabsorbible no parece afectar el resultado del tratamiento.^{98,82,129}

Los factores que influyen en el grado de éxito de la cobertura radicular como ya se mencionó anteriormente, es importante seleccionar el caso y diagnosticarlo; los factores relacionados con el paciente como la mala higiene oral influye negativamente el éxito de la cirugía.^{82,98} Además, el factor causal predominante

para el desarrollo de la recesión gingival es el cepillado traumático, por lo tanto debe ser corregido para asegurar un resultado óptimo. ^{41,82}

El resultado del tratamiento de cobertura radicular suele ser menos favorable en los pacientes fumadores ^{64,65} aunque algunos estudios no muestran tal diferencia. ¹³²

Los factores relacionados con el sitio, entre ellos el nivel de soporte periodontal interproximal es de gran importancia para el resultado. La cobertura completa de la raíz se puede lograr en los defectos Miller clase I-II, mientras que la pérdida de tejido proximal Miller clase III-IV, el recubrimiento radicular es parcial o poco predecible. ^{1,9,41,82}

Dentro de estos factores también es importante evaluar las dimensiones del defecto, los resultados menos favorables se han informado en los sitios con recesiones anchas (> 3 mm) y profundas (≥ 5 mm). ^{9,41,88}

Pini Prato y col. ¹⁰³ sugirió que los resultado más favorable con respecto a la cobertura radicular se podría obtener con la RTG en sitios con defectos profundos (≥ 5 mm) en comparación con el colgajo de avance coronal.

Con respecto a los factores relacionados con la técnica, en una revisión sistemática de H. wang ¹³³ demostró una correlación positiva entre el espesor del colgajo y la reducción de la recesión, el cual debe ser de un espesor crítico de aproximadamente 1 mm.

La eliminación de la tensión del colgajo se considera un factor importante en los colgajos de avance coronal, para evitar futuras recidivas. ¹⁰⁰

Pini Prato y col ¹³⁴ demostraron el 100% de previsibilidad de cobertura completa de la raíz en clase I de Miller posicionando el colgajo 2 mm por encima de UCE.

Con respecto al injerto de tejido conectivo, este debe tener un espesor de 2 mm aproximadamente libre de tejido adiposo. ⁸² aunque otro estudio nos menciona que existen células pluripotenciales en el tejido adiposo que logran repoblar las células epiteliales perdidas, por lo tanto es recomendable tener un punto medio al retirar todo este tejido adiposo. ¹¹⁶

Los principales resultados de la revisión sistemática realizada por Cairo y col.³³ en el 2014 al evaluar el recubrimiento radicular en recesiones individuales fueron:

- El colgajo de avance coronal (CAF) + injerto de tejido conectivo (CTG) fue más eficaz que CAF solo en términos de cobertura radicular y aumento de encía queratinizada.
- El uso complementario de RTG no es capaz de mejorar los resultados con CAF.
- El uso complementario de matriz derivada del esmalte (EMD) aportó una mejora significativa al CAF en términos de cobertura radicular y aumento de encía queratinizada.
- Múltiples combinaciones, usando más de un injerto/ biomaterial más colgajos combinados por lo general proporcionan beneficios similares.

Para evaluar los resultados estéticos, que es una variable poco evaluada en los diferentes estudios, Cairo y col.¹³⁵ introdujo la Puntuación Estética Radicular (RES) un sistema estandarizado que evalúa la cobertura estética después de la cirugía, esta puntuación es muy útil para evaluar los resultados estéticos tanto para el profesional como la satisfacción del paciente.¹³⁶

Sobre la sensibilidad post operatoria, no se reportan diferencias estadísticamente significativas después de 6 meses^{137,138} en un estudio de seguimiento de 10 años que compara la CAF + matriz derivada del esmalte (EMD) frente a CAF + CTG informó solo un sitio con hipersensibilidad y 3 sitios nuevos.

Con respecto al dolor y complicaciones post-operatorio, son poco frecuentes, o no evaluados por la heterogeneidad de los estudios, pero se reportan complicaciones frecuentes en estudios con RTG sobre la exposición y contaminación de la membrana.^{139,140}

Por otro lado, la Romagna ¹⁴¹ describió molestias postoperatorias sobre los sitios donantes como el paladar. Ninguna complicación con los procedimientos de CAF + EMD,¹⁴² CAF + ADM.¹⁴³

Al evaluar la estabilidad a largo plazo de los resultados de los procedimientos

Leknes y col.¹⁴⁴ informaron una reducción significativa del recubrimiento radicular con RTG cuando se compararon a los 6 años de seguimiento con el 1er año y 6to meses de seguimiento.

Moslemi y col.¹⁴⁵ informaron después de 5 años de seguimiento de CAF + ADM frente a CAF + CTG, existen recidivas sin diferencia estadísticamente significativa. Los pacientes que reportaron cepillado traumático eran más propensos a desarrollar recidivas.

McGuire y Nunn ¹³⁸ reportaron el seguimiento de 10 años en un estudio que compara CAF + EDM versus CAF + CTG, describen la estabilidad de los resultados obtenidos en el largo plazo, sin diferencia significativa entre los dos procedimientos.

Entre los diferentes tipos de colgajos utilizados en la cirugía plástica periodontal, el más usado es el colgajo de reposicionamiento coronal (Allen y Miller 1989) y sus combinaciones con injertos, barreras o biomateriales, los demás diseños como el colgajo lateral y el semilunar muestran un número limitado de estudios.

El uso del colgajo de posicionado lateral se asocia con mayor cantidad de tejido queratinizado ¹⁴⁶; sin embargo, se debe tener en cuenta la presencia de un buen sitio adyacente que tenga adecuada cantidad de encía queratinizada.

La eficacia del colgajo de avance coronal está asociado con su diseño capaz de mantener un buen suministro de sangre para el margen gingival.

La eficacia clínica del colgajo de avance coronal en combinación con injerto de tejido conectivo, podría ser considerada el gold estándar en la cobertura radicular completa ^{98,102} Y un 57% de éxito, de cobertura en casos de pérdida de hueso interproximal. Además, el uso del injerto conectivo modifica el biotipo periodontal.

1,9,116

Al considerar los posibles materiales en combinación y compararlos con el injerto de tejido conectivo, al añadir de ADM o RTG fue igual o menos eficaz que la CAF + CTG. ^{41,59,82}

Una posible hipótesis para explicar la eficacia clínica del injerto de tejido conectivo esta relacionada a su curación específica. La alta estabilidad sobre la herida está asociada con la neo vascularización del injerto, originando un plexo periodontal y suprayacente, que lleva un suministro de sangre completa para el injerto después de 2 semanas. ^{98,102}

Otras alternativas al injerto de tejido conectivo (ITC) como la matriz de esmalte (EDM), matriz dérmica acelular (ADM), membranas y matriz de colágeno (BM) que , son viables ya que la extracción del injerto aumenta la incomodidad del paciente, requieren un segundo sitio quirúrgico y dolor post operatorio.

En diferentes estudios el uso de membranas como barrera son respaldados para la regeneración tisular guiada, y con respecto a la cobertura radicular existe una gran evidencia con beneficios clínicos limitados.

La regeneración tisular guiada fue comparado ampliamente con CAF + CTG o CAF solo; mostrando que los procedimientos bilaminares se asocian con mayor probabilidad de obtener una cobertura radicular completa.

Además, la alta incidencia de complicaciones como la exposición de la membrana pone en riesgo el éxito de la cobertura radicular. ¹⁴⁷ La regeneración tisular guiada para la cobertura radicular esta siendo desplazada en la cirugía plástica periodontal moderna.

El ADM se comparó ampliamente con CAF + CTG ^{122,143} y muestran resultados similares e inferiores que CTG y ningún beneficio adicional con el injerto mas colgajo coronal.

Por otro lado, EMD y matriz de colágeno muestran resultados prometedores para mejorar la eficacia clínica de la cobertura radicular completa. EMD fue comparado ampliamente con la CAF solo, y muestra significativamente mayor probabilidad de mejora en los resultados de cobertura radicular. ^{148,149} al igual que el uso de matriz

de colágeno (CM), hecha de colágeno porcino capaz de promover la regeneración de tejidos blandos.¹⁵⁰

Por lo tanto, los datos sugieren que EMD y CM son biomateriales útiles en la cirugía plástica periodontal actual, pero son necesarios estudios posteriores para evaluar el tratamiento y sus beneficios clínicos asociados.

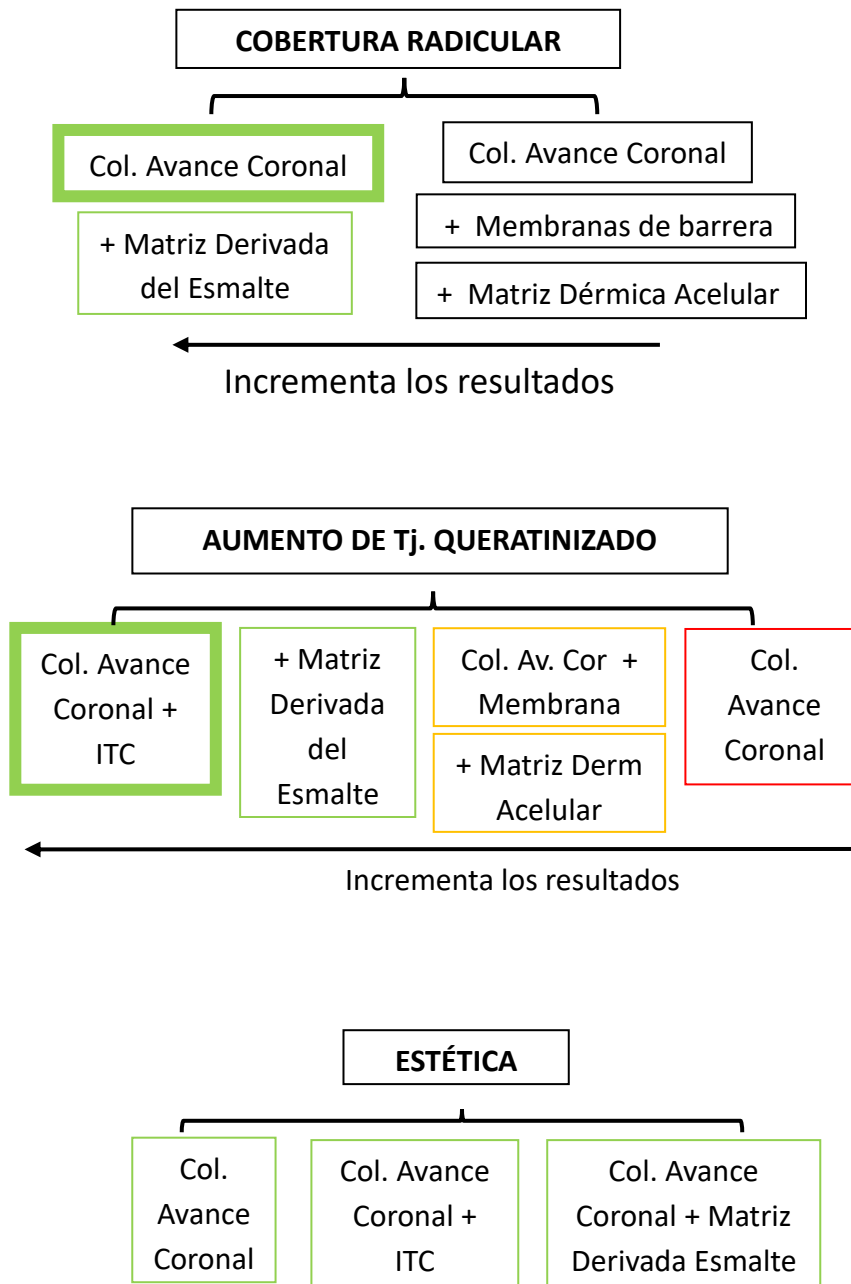
Sobre las múltiples combinaciones y técnicas para cubrir la raíz, dentro de ellas incluye la adición de EMD + CAF + CTG¹⁵¹, ADM¹⁵³ + PRP + FC + RTG¹⁵², injerto oseo (BG) + RTG¹⁵³ RTG + ADM.¹⁴⁵

Dodge y col.¹⁵⁴ mostró que el CAF + RTG + BG se asoció con una mejora significativa, los resultados concluyeron que varias combinaciones por lo general proporcionan beneficios similares o inferiores a la más simple. Además, el clínico debería considerar la relación coste-beneficio y la practicidad en la selección de un tratamiento apropiado y más práctico.

Los reportes obtenidos por parte de los pacientes como malestar y dolor post operatorio así como la satisfacción estética después de la cirugía plástica periodontal, generalmente se reportan datos sobre el dolor que incluyen la sensibilidad radicular residual después de los procedimientos de cobertura radicular pero son normalmente informado en forma anecdótica.

VI. TOMA DE DECISIONES

Para poder realizar una toma de decisión sobre un caso en particular necesitamos situarnos en todas las condiciones clínicas y evaluar el pro y el contra sobre lo que necesita el paciente frente a sus expectativas, por ejemplo:



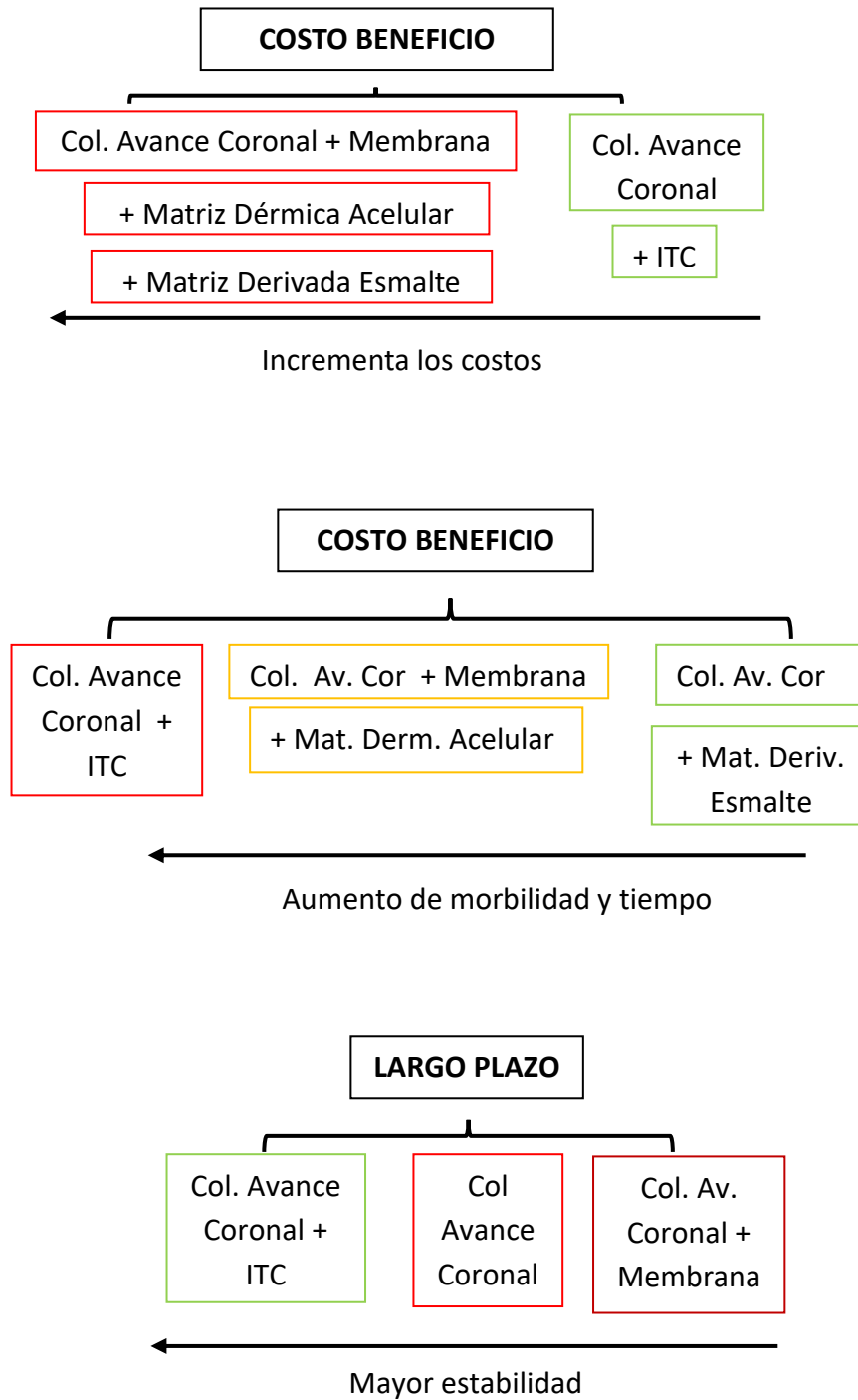


Figura 27. Esquema de desiciones para cada caso.

(Fuente: Cortellini P, Pini Prato G. Coronally advanced flap and combination therapy for root coverage. Clinical trategies based on scientific evidence and clinical experience. Periodontology 2000.2012;59:158–84.)

Como lo demuestran diversos estudios, el injerto de tejido conectivo es el gold estándar para obtener los mejores resultados en recubrimiento radicular y aumento de tejido queratinizado en combinación con el colgajo de reposicionado coronal.

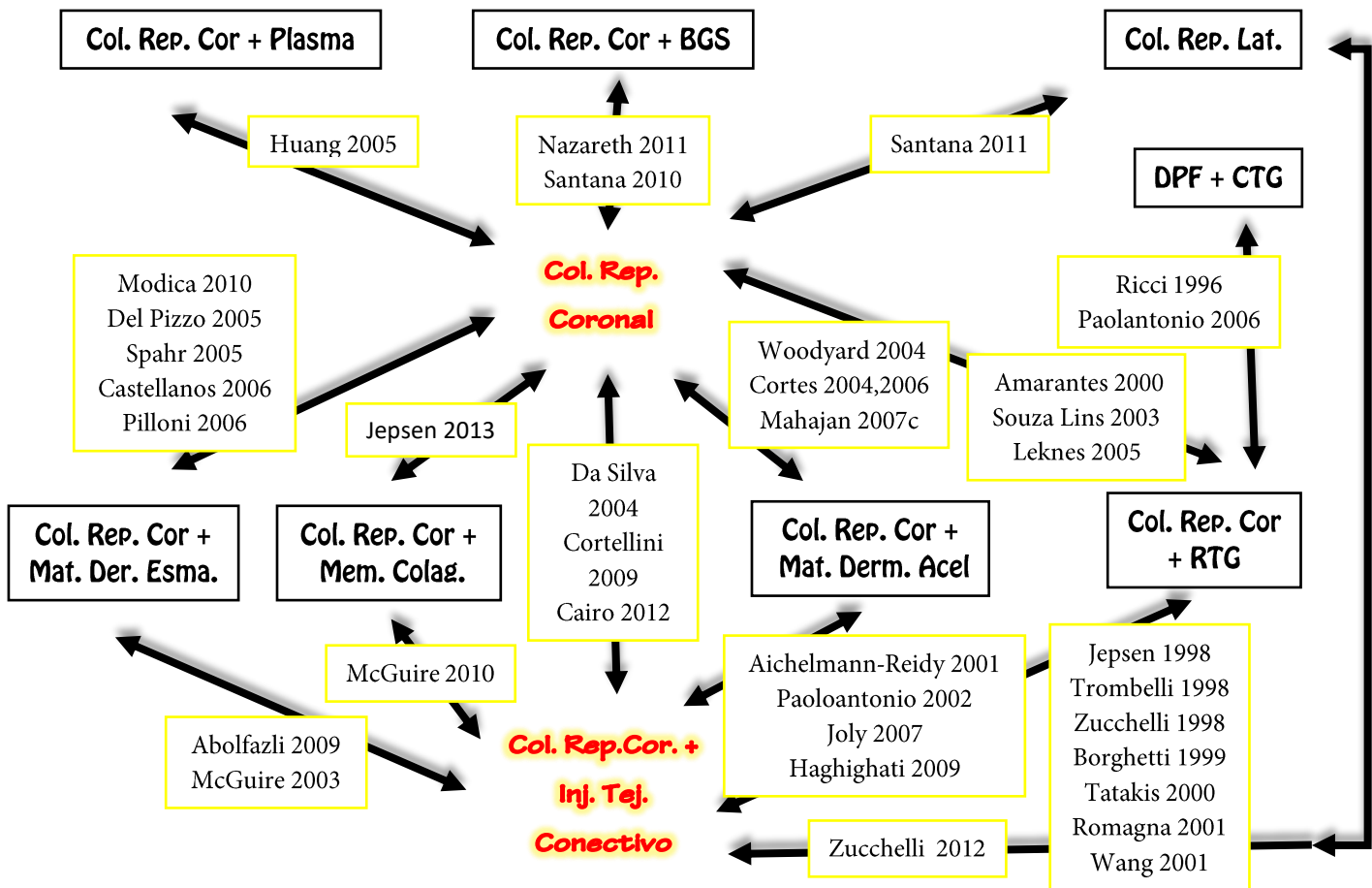


Figura 28. Esquema sobre la comparación de diferentes técnicas quirurgicas para recubrimiento de recesiones gingivales individuales.

(Fuente: Cairo F, Nieri M, Pagliaro U. Efficacy of periodontal plastic surgery procedures in the treatment of localized gingival recessions. A systematic review. J Clin Periodontol .2014; 41)

Otra alternativa sobre la toma de decisiones, nos muestra este árbol de tratamientos elaborado por Chambrone y Col. Donde nos detalla las diferentes alternativas de tratamiento dependiendo de su clasificación según Miller.

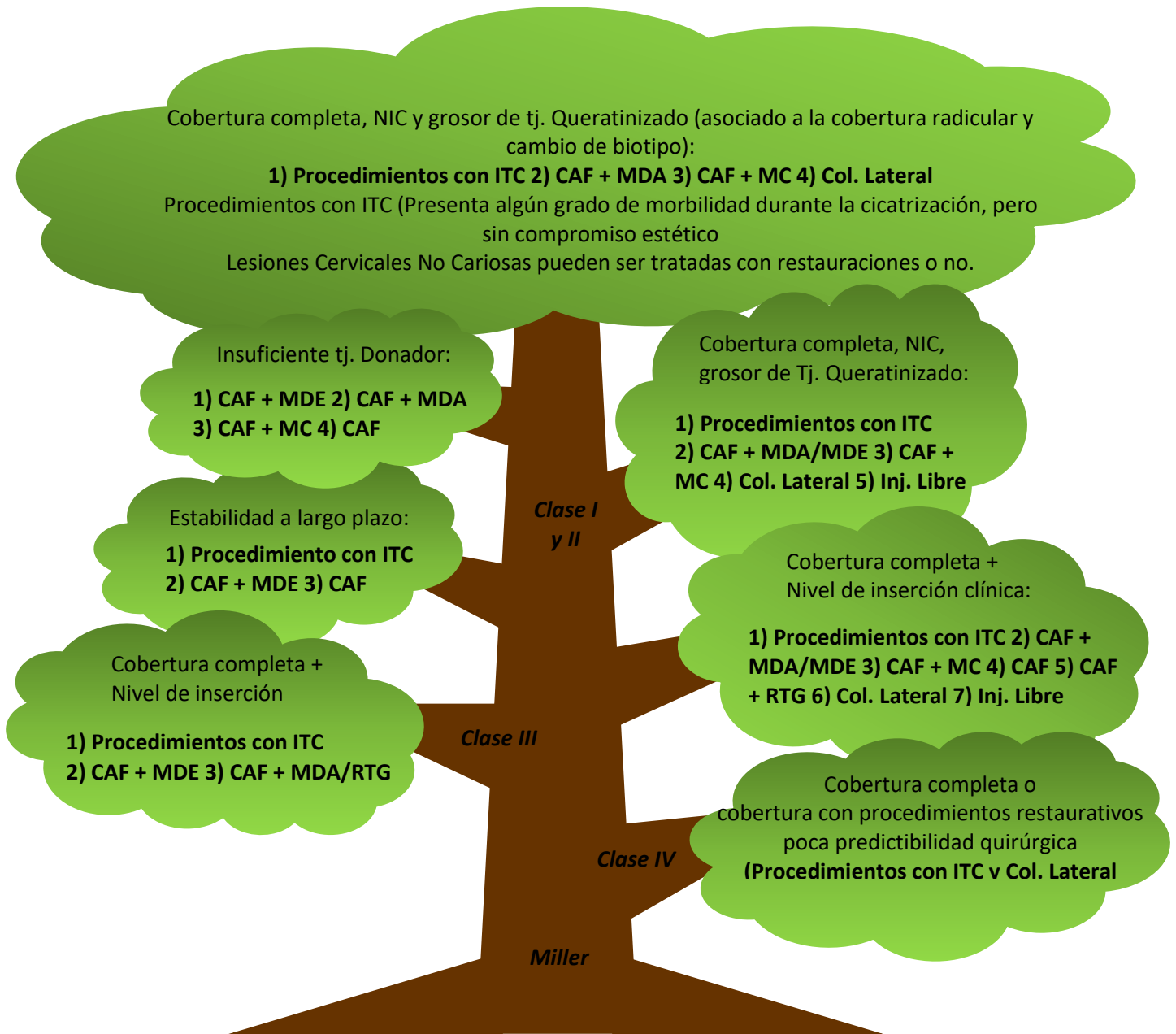


Figura 29. Arbol de alternativas de Tratamientos según su clasificación.

(Fuente: Chambrone L, Tatakis D. Periodontal Soft Tissue Root Coverage Procedures: A Systematic Review From the AAP Regeneration Workshop. Periodontol 2015;86(Supl.):S8-S51

VII. CONCLUSIONES

- Las recesiones gingivales son hallazgos clínicos muy frecuentes en personas jóvenes como adultos, tanto en poblaciones con buenos estándares de higiene oral o no.
- El origen de las recesiones gingivales es multifactorial y el diagnóstico eficiente de cada caso ayuda a elegir el tratamiento adecuado.
- Existen múltiples tratamientos quirúrgicos usando injertos o biomateriales, que proporciona beneficios similares o menores que el Colg. de Reposicionado Coronal + Inj. Tej. Conectivo (gold estándar) que es eficaz en términos de cobertura radicular.

VIII. BIBLIOGRAFÍAS:

1. Lindhe J. Periodontología clínica e implantología. 4ta edición. Buenos Aires: Panamericana; 2005.
2. Carranza F, Newman M. Clinical Periodontology. 9na edición. Philadelphia: New York; 2002.
3. De Rossi. Atlas de odontología restauradora y periodoncia. 2da edición. Bogota: Panamericana; 2003.
4. Cohen E. Atlas of cosmetic and reconstructive periodontal surgery. 3ra edición: Canada; 2007.
5. Miller P. Root coverage grafting for regeneration and aesthetics. Periodontol 2000.1993; 1:118-27.
6. Pihlstrom B. Periodontal risk assessment, diagnosis and treatment planning. Periodontology 2000.2001; 25:37–58.
7. Halbraak T, Ochsenbem O. Complete Coverage of the Denuded Root Surface with a One-Stage Gingival Graf. Int J Periodont Rest Dent.1983; 3:21-5.
8. Milano F. A Combined Flap for Root Coverage. Int J Periodont Rest Dent. 1998; 18:545-51.
9. Cortellini P, Pini Prato G. Coronally advanced flap and combination therapy for root coverage. Clinical strategies based on scientific evidence and clinical experience. Periodontology 2000.2012;59:158–84.
10. Wang J, Greenwell H. Surgical periodontal therapy. Periodontology 2000. 2001; 25:89–99.
11. Langer B, Langer L. Subepithelial connective tissue graft technique for root coverage. J Periodontol 1985; 56:715–20.
12. Harris R. The connective tissue and partial thickness double pedicle graft: a predictable method of obtaining root coverage. J Periodontol 1992; 63: 477–86.
13. Allen E, Miller P. Coronal positioning of existing gingiva, short term results in the treatment of shallow marginal tissue recession. J Periodontol 1989; 60:316-19.
14. Friedman N. Mucogingival surgery. Test Dent J. 1957; 75:358-62.

15. Henriquez P. Estética en Periodoncia y Cirugía Plástica Periodontal. 1ra Edición Amolca.Colombia: Panamericana; 2006.
16. American Academy of Periodontology. Glossary of periodontal terms. 3rd edn. Chicago: American Academy of Periodontology, 1992.
17. Miller P. Root coverage grafting for regeneration and aesthetics. *Periodontol* 2000. 1993; 1:118-27.
18. Bouchard P, Etienne D, Ouhayoun J, Nilvbus E. Subepithelial connective tissue graf in the treatment of gingival recessions. A comparative study of 2 procedures. *J Periodontol* 1994; 65: 929-36.
19. Trombelli L. Periodontal regeneration in gingival recession defects. *Periodoritology* 2000. 1998; 19:138-50.
20. American Academy of Periodontology. Glossary of Periodontal Terms, 4th ed. Chicago: The American Academy of Periodontology; 2001:44
21. Chrysanthakopoulos N. Prevalence and associated factors of gingival recession in Greek adults. *J Investigative and Clinical Dentistry*. 2013; 4:78–85.
22. Cadime. Hiperplasia gingival por medicamentos. *Semergen*. 2007;33(5):273-5
23. Seymour R, Thomason J, Ellis J. The pathogenesis of drug induced gingival overgrowth. *J Clin Periodontol*. 1996; 23:165-75.
24. Brunet L, Miranda J, Farre M, Berini L, Mendieta C. Gingival enlargement induced by drugs. *Drug Saf*. 1996; 15:219-31.
25. Goldstein M, Nasatzky E, Goultshin J, Boyan B, Shwartz Z. Coverage of previously carious roots is as predictable a procedure as coverage of intact roots. *J Periodontol* 2002; 73:1419-26.
26. Beertsen, W, McCulloch, Sodek J. The periodontal ligament: a unique, multifunctional connective tissue. *Periodontology* 2000. 1997; 13:20–40.
27. Lozdan J, Squier C. The histology of the mucogingival junction. *J Periodontal Research*.1969; 4:83–93.
28. Ainamo J, Talari A. The increase with age of the width of attached gingiva. *J Periodontal Research*.1976; 11:182–88.
29. Hammarström L. Enamel matrix, cementum development and regeneration. *J Clin Periodontol*.1997; 24:658–77.

30. Navarrete et al. Correlación entre biotipo gingival, ancho y grosor de encía adherida en zona estética del maxilar superior. *Rev Clin Periodoncia Implantol Rehabil Oral*. 2015; 8(3):192-97.
31. Fu J, Lee A, Wang H. Influence of tissue biotype on implant esthetics. *Int J Oral Maxillofac Implants*. 2011; 26:499-508.
32. Müller H, Barrieshi-Nusair K, Könönen E. Repeatability of ultrasonic determination of gingival thickness. *Clin Oral Investig*. 2007; 11:439-42.
33. Cairo F, Nieri M, Pagliaro U. Efficacy of periodontal plastic surgery procedures in the treatment of localized gingival recessions. A systematic review. *J Clin Periodontol* 2014; 41(15):44-62.
34. Wennström J, Bengazi F, Lekholm U. Recession of the soft tissue margin at oral implants. A 2 year longitudinal prospective study. *Clin Oral Implants Res* 1996; 7:303-10.
35. Saffar J, Lasfargues J, Cherruah M. Alveolar bone and the alveolar process: the socket that is never stable. *Periodontology* 2000.1997; 13:76–90.
36. Caffesse R, Kon S, Castelli W, Nasjleti C. Revascularization following the lateral sliding flap procedure. *J Periodontol*.1984; 55:352-9.
37. Cortellini F, Clauser C, Pini Prato G. Histologic assessment of new attachment following the treatment of a human buccal recession by means of guided tissue regeneration procedure. *J Periodontol* 1993; 64:387-91.
38. Byun H, Oh T, Abuhussein H, Yamashita J, Soehren S, Wang H. Significance of the epithelial collar on the subepithelial connective tissue graft. *J Periodontol* 2009; 80:924-32.
39. Ochsenbein C, Ross S. A reevaluation of osseous surgery. *Dent Clin North Am*.1969; 13(1):87-102.
40. Wennström J. Mucogingival therapy. *World Workshop in Periodontics*. *Ann Periodontol*.1996; 1:671–701.
41. Chambrone L, Tatakis D. Periodontal Soft Tissue Root Coverage Procedures: A Systematic Review From the AAP Regeneration Workshop. *Periodontol* 2015; 86(Suppl.):S8-S51.

42. Serino G, Wennstrom J, Undhe J, Eneroth L. The prevalence and distribution of gingival recession in subjects with a high standard of oral hygiene. *J Clin Periodontol.*1994; 2:57-63.
43. Ardila M. Recesión gingival: una revisión de su etiología, patogénesis y tratamiento. *Av Periodon Implantol.* 2009; 21(2):35-43.
44. Loë H, Anerud A, Boysen H. The natural history of periodontal disease in man: prevalence, severity, and extent of gingival recession. *J Periodontol* 1992; 63:489–95.
45. Andlin-Sobocki A, Marcusson A, Persson M. 3-year observation on gingival recession in mandibular incisors in children. *J Clin Periodontol.*1991; 18:155–9.
46. Andlin-Sobocki A, Bodin L. Dimensional alterations of the gingiva related to changes of facial/lingual tooth position in permanent anterior teeth of children. A 2-year longitudinal study. *J Clin Periodontol.* 1993; 20(3):219-24.
47. Susin C, Haas N, Oppermann V, Haugejorden O, Albandar M. Gingival recession: Epidemiology and risk indicators in a representative urban Brazilian population. *J Periodontol.* 2004; 75:1377-86.
48. Sangnes G. Traumatization of teeth and gingiva related to habitual tooth cleaning procedures. *J Clin Periodontol.*1976; 3:94–103.
49. Gorman N. Prevalence and etiology of gingival recession. *J Periodontol* 1967; 38:316-20.
50. Hall W. The current status of mucogingival problem and their therapy. *J Periodontol.*1981; 52:569–75.
51. Hall W et al. Recession and the pathogenesis of recession in pure mucogingival problems. In: *Pure mucogingival problems*. Chicago: Quintessence. 1984; 4:29–47.
52. Rocha Abramovich A, Ferrus J. Tratamiento de recesiones múltiples localizadas: a propósito un caso. *Av Periodon Implantol.* 2007; 19(1):19-28.
53. Camargo et al. The use of free gingival grafts for aesthetic purposes. *Periodontology* 2000.2001; 27:72–96.
54. Checchi L, Daprile G, Gatto M, Pelliccioni G. Gingival recession and toothbrushing in an Italian School of Dentistry: a pilot study. *J Clin Periodontol.*1999; 26:276–80.

55. Daprile G, Gatto M, Checchi L. The evolution of buccal gingival recessions in a student population: a 5-year follow-up. *J Periodontol.*2007; 78:611–4.
56. Roman A, Louise F, M'barek R, Brunel- Trotebas S. Gingival recessions: epidemiologic, etiologic and therapeutic aspects. *Intern Jour Dent Science* 2009; 7:15-9.
57. Mumghamba E, Honkala S, Honkala E, Manji KP. Gingival recession, oral hygiene and associated factors among Tanzanian women. *East Afr Med J* 2009; 86:125–32.
58. Santarelli G, Ciancaglini R, Campanari F, Dinoi C, Ferraris S. Connective tissue grafting employing the túnel technique: a case report of complete root coverage in the anterior maxilla. *Int J Periodontics Restaurative Dent* 2001; 21(1):77-83.
59. Chambrone LA, Chambrone L. Subepithelial Connective Tissue Grafts in the Treatment of Multiple Recession-Type Defects. *J Periodontol.*2006; 77:909-16.
60. Baker L, Seymour J. The possible pathogenesis of gingival recession. A histological study of induced recession in the rat. *J Clin Periodontol* 1976; 3:208–19.
61. Baldi C, Pini Prato G, Pagliaro U, Nieri M, Saletta D, Cortellini P. Coronally advanced flap procedure for root coverage. Is flap thickness a relevant predictor to achieve root coverage? A 19-case series. *J Periodontol* 1999; 70:1077–84.
62. Mealey B, Moritz A. Influencias hormonales: efectos de la diabetes mellitus y las hormonas sexuales esteroideas endógenas femeninas en el periodonto. *Periodontology 2000 (Ed Esp).*2004; 7:59-81.
63. Rivera H. Tabaco y enfermedad periodontal. *Periodontology 2000 (Ed Esp).*2004; 7:50-8.
64. Schwartz-Arad D, Samet N, Mamlider A. Smoking and complications of endosseous dental implants. *J Periodontol* 2002; 73:153-7.
65. Souza S, Macedo G, Tunes R, Silveira e Souza A, Novaes A Jr, Grisi M et al. Subepithelial connective tissue graft for root coverage in smokers and non-smokers: a clinical and histologic controlled study in humans. *J Periodontol* 2008; 79:1014–21.
66. Trombelli L, Scabbia A. Healing response of gingival recession defects following guided tissue regeneration procederes in smokers and non-smokers. *J Clin Periodontol* 1997; 24:529-33.

67. Wennström J. The significance of the width and thickness of the gingiva in orthodontic treatment. *Dtsch Zahnarztl Z.*1990; 45:136–41.
68. Yared K, Zenobio E, Pacheco W. Periodontal status of mandibular central incisors after orthodontic proclination in adults. *American Journal of Orthodontics and Dentofacial Orthopedics.*2006; 130:6-8.
69. Wennström J, Lindhe J, Sinclair F, Theilander B. Some periodontal tissue reactions to orthodontic tooth movement in monkeys. *J Clin Periodontol* 1987; 14:121–29.
70. Engelberger T, Hefti A, Kallenberger A, Rateitschak K. Correlations among papilla bleeding index, other clinical indices and histologically determined inflammation of gingival papilla. *J Clin Periodontol.*1983; 10:579–89.
71. O’Leary T, Drake R, Naylor J. The plaque control record. *J Periodontol.*1972; 43:38-42.
72. Sullivan H, Atkins J. Free autogenous gingival grafts. Utilization of grafts in the treatment of gingival recession. *J Periodontics.*1968; 6:152-60.
73. Miller P. A classification of marginal tissue recession. *Int Periodont Rest Dent* 1985; 5:9-13.
74. Cairo F, Nieri M, Cincinelli S, Mervelt J, Pagliaro U. The interproximal clinical attachment level to classify gingival recessions and predict root coverage outcomes: an explorative and reliability study. *J Clin Periodontol* 2011; 38:661–66.
75. Kumar A, Masamatt SS. A new classification system for gingival and palatal recession. *J Indian Society of Periodontology.*2013; 17(2):171-81.
76. Matos Cruz R, Bascones-Martínez A. Periodontal surgical therapy: Review. Concepts. Considerations. Procedures. Techniques. *Av Periodon Implantol.* 2011; 23(3):155-70.
77. Miller P. Root coverage using a free soft tissue autograft following citric acid application. III. A successful and predictable procedure in areas of deep-wide recession. *Int J Periodontics Restorative Dent* 1985; 5(2):15-37.
78. Zucchelli G, Cesari C, Amore C, Montebugnoli L, De Sanctis M. Laterally Moved, Coronally Advanced Flap: A Modified Surgical Approach for Isolated Recession-Type Defects. *J Periodontol* 2004; 75(12):1734-41.

79. Otero-Cagide F, Otero-Cagide M. Unique creeping attachment after autogenous gingival grafting: Case report. *J Can Dent Assoc* 2003; 69:432-5.
80. Haeri A, Parsell D. Creeping attachment: Autogenous graft vs dermal matrix allograft. *Compend Contin Educ Dent* 2000; 21:725-30.
81. Matter J. Free gingival grafts for the treatment of gingival recession. A review of some techniques. *J Clin Periodontol*. 1982; 9:103–14.
82. Chambrone L, Sukekava F, Araujo M, Pustiglioni F, Chambrone L, Lima LA. Root-coverage procedures for the treatment of localized recession-type defects: a Cochrane systematic review. *J Periodontol*. 2010; 81:452–78.
83. Miller Jr. Root coverage with the free gingival graft. Factors associated with incomplete coverage. *J Periodontol* 1987; 58:674–81.
84. Wang H, Bunyaratavej P, Labadie M, Shyr Y, MacNeil RL. Comparison of 2 clinical techniques for treatment of gingival recession. *J Periodontol* 2001; 72: 1301–11.
85. Bass C. The optimum characteristics of toothbrushes for personal oral hygiene. *Dental Items of Interest* 1948; 70:96-9.
86. Lang N, Cumming B, Loe H. Toothbrushing frequency as it relates to plaque development and gingival health. *J Periodontol* 1973; 44:396–405.
87. O'Leary T. Plaque control. In: Shanley ed. *Efficacy of Treatment Procedures in Periodontology*. Quintessence. Chicago; 1980:41–52.
88. Zucchelli G, Clauser C, De Sanctis M, Calandriello M. Mucogingival versus guided tissue regeneration procedures in the treatment of deep recession type defects. *J Periodontol*. 1998; 69(2):138-45.
89. Mele M, Zucchelli G, Montevicchi M, Checchi L. Bilaminar technique in the treatment of a deep cervical abrasión defect. *Int J Periodontics Restorative Dent* 2008; 28: 63–71.
90. Zucchelli G, Mounssif I, Stefanini M, Mele M, Montebugnoli L, Sforza NM. Hand and ultrasonic instrumentation in combination with root-coverage surgery: a comparative controlled randomized clinical trial. *J Periodontol* 2009; 80:577–85.
91. Bertrand P, Dunlap R. Coverage of deep, wide gingival clefts with free gingival autografts: root planing with and without citric acid demineralization. *Int J Periodontics Restorative Dent* 1988; 8:64–77.

92. Mariotti A. Efficacy of chemical root Surface modifiers in the treatment of periodontal disease. A Systematic Review. *Ann Periodontol* 2003; 8:205-26.
93. Caffesse R, De LaRosa M, Garza M, Munne-Travers A, Mondragon JC, Weltman R. Citric acid demineralization and subepithelial connective tissue graft. *J Periodontol* 2000; 71:568–72.
94. Liu W, Solt C. A surgical procedure for the treatment of localized gingival recession in conjunction with root Surface citric acid conditioning. *J Periodontol* 1980; 51:505–9.
95. Trombelli L, Schincaglia G, Checchi L, Calura G. Combined guided tissue regeneration, root conditioning, and fibrin-fibronectin system application in the treatment of gingival recession. A 15-case report. *J Periodontol* 1994; 65:796–803.
96. Mombelli A, Feloutzis A, Brägger U, Lang N. Treatment of peri-implantitis by local delivery of tetracycline. Clinical, microbiological and radiological results. *Clin Oral Implants Research* 2001; 12:287–94.
97. Cortellini P, Tonetti M, Baldi C, Francetti L, Rasperini G, Rotundo R et al. Does placement of a connective tissue graft improve the outcomes of coronally advanced flap for coverage of single gingival recessions in upper anterior teeth? A multicentre, randomized, double-blind, clinical trial. *J Clin Periodontol* 2009; 36:68–79.
98. Cairo F, Pagliaro U, Nieri M. Treatment of gingival recession with coronally advanced flap procedures: a systematic review. *J Clin Periodontol* 2008; 35:136–62.
99. Pini Prato G, Baldi C, Pagliaro U, Nieri M, Saletta D, Rotundo R, Cortellini P. Coronally advanced flap procedure for root coverage. Treatment of root surface: root planing versus polishing. *J Periodontol* 1999; 70:1064–76.
100. Pini Prato G, Pagliaro U, Baldi C, Nieri M, Saletta D, Cairo F, Cortellini P. Coronally advanced flap procedure for root coverage. Flap with tension versus flap without tension: a randomized controlled clinical study. *J Periodontol* 2000; 71:188–201.
101. Harris R. Histologic evaluation of connective tissue grafts in humans. *Int J Periodontics Restorative Dent* 2003; 23:575-83.
102. Bouchard P, borghetti J. Decision-making in aesthetics: root coverage revisited. *Periodontology* 2000.2001; 27:97-108.

103. Pini Prato G, Tinti C, Vicenzi G, Magnani C, Cortellini P, Clauser C. Guided tissue regeneration versus mucogingival surgery in the treatment of human buccal gingival recession. *J Periodontol* 1992; 63:919–28.
104. Dibart S, Karima M. *Practical periodontal plastic surgery*, Blackwell Publishing Company. 1ra edición; 2006.
105. Grupe H, Warren R. Repair of gingival defects by sliding flap operation. *J Periodontol* 1956; 27:92-9.
106. Grupe H. Modified technique for the sliding flap operation. *J Periodontol* 1966; 37:491–5.
107. Staffileno H. Management of gingival recession and root exposure problems associated with periodontal disease. *Dent Clin North Am* 1964; 8:113-8.
108. Cohen D, Ross S. The double papillae flap in periodontal therapy. *J Periodontol* 1968; 39:65–70.
109. De Sanctis M, Zucchelli G. Coronally-advanced flap: a modified surgical approach for isolated recession type defects. 3-year results. *J Clin Periodontol* 2007; 34:262–8.
110. Tarnow D. Similunar coronally repositioned flap. *J Clin Periodontol* 1986; 13:182–5.
111. Sullivan H, Atkins J. Free autogenous gingival grafts. I. Principles of successful grafting. *Periodontics* 1968; 6:121–9.
112. Edel A. Clinical evaluation of free connective tissue grafts used to increase the width of keratinized gingiva. *J Clin Periodontol* 1974; 1:185–96.
113. Bruno J. Connective tissue graft technique assuring wide root coverage. *Internat J Periodontics & Restorative Dentistry* 1994; 14:127–37.
114. Zucchelli G, Amore C, Montebugnoli L, De Sanctis M. Bilaminar techniques for the treatment of recession type defects. A comparative clinical study. *J Clin Periodontol* 2003; 30:862–70.
115. Raetzke P. Covering localized areas of root exposure employing the "envelope" technique. *J Periodontol* 1985; 56:397-402.
116. Zuhr O, B€aumer D, H€urzeler M. The addition of soft tissue replacement grafts in plastic periodontal and implant surgery: critical elements in design and execution. *J Clin Periodontol* 2014; 41(Suppl 15):123-42

117. Studer SP, Allen EP, Rees TC, Kouba A. The Thickness of Masticatory Mucosa in the Human Hard Palate and Tuberosity as Potential Donor Sites for Ridge Augmentation Procedures. *J Periodontol* 1997; 68(2):145-51.
118. Monnet-Corti V, Santini A, Glise JM, Fouque-Deruelle C, Dillier FL, Liébart MF et al. Connective Tissue Graft for Gingival Recession Treatment: Assessment of the Maximum Graft Dimensions at the Palatal Vault as a Donor Site. *J Periodontol* 2006; 77:899-902.
119. Harris R. Root coverage with a connective tissue with partial thickness double pedicle graft and an acellular dermal matrix graft: a clinical and histological evaluation of a case report. *J Periodontol* 1998; 69:1305–11.
120. Aichelmann-Reidy M, Yukna R, Evans G, Nasr H, Mayer E. Clinical evaluation of acellular allograft dermis for the treatment of human gingival recession. *J Periodontol* 2001; 72:998–1005.
121. Harris R. A short-term and long-term comparison of root coverage with an acellular dermal matrix and a subepithelial graft. *J Periodontol* 2004; 75:734–43.
122. Cummings L, Kaldahl W, Allen E. Histologic evaluation of autogenous connective tissue and acellular dermal matrix grafts in humans. *J Periodontol* 2005; 76:178–86.
123. Harris R. Cellular dermal matrix used for root coverage: 18-month follow-up observation. *Int J Periodontic Restorative Dent* 2002; 22:156–63.
124. Harris R. Gingival augmentation with an acellular dermal matrix: human histologic evaluation of a case—placement of the graft on periosteum. *Int J Periodontics Restorative Dent* 2004; 24:378–85.
125. American Academy of Periodontology. Position paper. Periodontal regeneration. *J Periodontol* 2005; 76:1601–22.
126. Cortellini P, Pini Prato G, DeSanctis M. Guided tissue regeneration procedure in the treatment of a bone dehiscence associated with a gingival recession: a case report. *Int J Periodontics Restorative Dent* 1991; 11:460–7.
127. Tinti C, Vincenzi G, Cortellini P, Pini PG, Clauser C. Guided tissue regeneration in the treatment of human facial recession. A 12-case report. *J Periodontol* 1992; 63(6):554-60.

128. Rocuzzo M, Bunino M, Needleman I, Sanz M. Periodontal plastic surgery for treatment of localized gingival recessions: a systematic review. *J Clin Periodontol* 2002; 29:178–94.
129. Oates T, Robinson M, Gunsolley J. Surgical therapies for the treatment of gingival recession. A systematic review. *Annals of Periodontology* 2003; 8:303–20.
130. Pagliaro U, Nieri M, Franceschi D, Clauser C, Pini Prato G. Evidence-based mucogingival therapy. Part 1: A critical review of the literature on root coverage procedures. *J Periodontol* 2003; 74:709–40.
131. Tatakis D, Trombelli L. Gingival recession treatment: guided tissue regeneration with bioabsorbable membrane versus connective tissue graft. *J Periodontol* 2000; 71:299–307.
132. Erley K, Swiec G, Herold R, Bisch F, Peacock M. Gingival recession treatment with connective tissue grafts in smokers and non-smokers. *J Periodontol* 2006; 77:1148–55.
133. Wang H, Wang HL. Flap thickness as a predictor of root coverage: a systematic review. *J Periodontol* 2006; 77:1625–34.
134. Pini Prato G et al. Coronally advanced flap: The post-surgical position of the gingival margin is an important factor for achieving complete root coverage. *J Periodontol* 2005; 76:713–22.
135. Cairo F, Nieri M, Cattabriga M, Cortellini P, De Paoli S, De Sanctis M et al. Root coverage esthetic score after treatment of gingival recession: an interrater agreement multicenter study. *J Periodontol* 2010; 81:1752–8.
136. Roman A, Soanca A, Kasaj A, Stratul S. Subepithelial connective tissue graft with or without enamel matrix derivative for the treatment of Miller class I and II gingival recessions: a controlled randomized clinical trial. *J Periodontal Research* 2013; 48:563–72.
137. Cairo F, Cortellini P, Tonetti M, Neri M, Mervelt J, Pini-Prato G. Coronally Advanced Flap with and without Connective Tissue Graft for the treatment of single maxillary gingival recession with loss of interdental attachment. A randomized controlled clinical trial. *J Clin Periodontol* 2012; 39:760–8.

138. McGuire M, Scheyer E, Nunn M. Evaluation of Human Recession Defects Treated With Coronally Advanced Flaps and Either Enamel Matrix Derivative or Connective Tissue: Comparison of Clinical Parameters at Ten Years. *J Periodontol* 2012; 83:1353–62.
139. Amarante E, Leknes K, Skavland J, Lie T. Coronally positioned flap procedures with or without a bioabsorbable membrane in the treatment of human gingival recession. *J Periodontol* 2000; 71:989–98.
140. Lins L, De Lima A, Sallum A. Root coverage: comparison of coronally positioned flap with or without titanium-reinforced barrier membrane. *J Periodontol* 2003; 74:168–74.
141. Romagna-Genon C. Comparative clinical study of guided tissue regeneration with a bioabsorbable bilayer collagen membrane and subepithelial connective tissue graft. *J Periodontol* 2001; 72:1258–64.
142. Modica F, Del Pizzo M, Rocuzzo M, Romagnoli R. Coronally advanced flap for the treatment of buccal gingival recessions with and with out enamel matrix derivative. A Split mouth study. *J Periodontol* 2000; 71:1693–8.
143. Cortes A, Martins A, Nociti F Jr, Sallum A, Casati M, Sallum E. Coronally positioned flap with or without acellular dermal matrix graft in the treatment of class I gingival recessions: a randomized controlled clinical study. *J Periodontol* 2004; 75:1137–44.
144. Leknes K, Amarante E, Price D, Boe O, Skavland R, Lie T. Coronally positioned flap procedures with or with out a biodegradable membrane in the treatment of human gingival recession. A 6- year follow-up study. *J Clin Periodontol* 2005; 32:518–29.
145. Moslemi N, Mousavi J, Haghghiati F, Morovati S, Jamali R. Acellular dermal matrix allograft versus subepithelial connective tissue graft in treatment of gingival recessions: a 5-year randomized clinical study. *J Clin Periodontol* 2011; 38:1122–9.
146. Santana R, Furtado M, Mattos C, De Mello Fonseca E, Dibart S. Clinical evaluation of single-stage advanced versus rotated flaps in the treatment of gingival recessions. *J Periodontol* 2010; 81:485–92.
147. Jepsen K, Jepsen S, Zucchelli G, Stefanini M, De Sanctis M, Beldini N et al. Treatment of gingival recession defects with a coronally advanced flap and a

- xenogeneic collagen matrix: a multicenter randomized clinical trial. *J Clin Periodontol* 2013; 40:82–9.
148. Del Pizzo M, Zucchelli G, Modica F, Villa R, Debernardi C. Coronally advanced flap with or without enamel matrix derivative for root coverage: a 2-year study. *J Clin Periodontol* 2005; 32:1181–7.
149. Castellanos A, De la Rosa M, de la Garza M, Caffesse R. Enamel matrix derivative and coronal flaps to cover marginal tissue recessions. *J Periodontol* 2006; 77:7–14.
150. McGuire M, Scheyer E. Xenogeneic collagen matrix with coronally advanced flap compared to connective tissue with coronally advanced flap for the treatment of dehiscence- type recession defects. *J Periodontol* 2010; 81:1108–17.
151. Rasperini G, Rocuzzo M, Francetti L, Acunzo R, Consonni D, Silvestri M. Subepithelial connective tissue graft for treatment of gingival recessions with and without enamel matrix derivative: a multicenter, randomized controlled clinical trial. *Internat J Periodontics and Restorative Dentistry* 2011; 31:133–9.
152. McGuire M, Scheyer E, Schupbach P. Growth factor-mediated treatment of recession defects: a randomized controlled trial and histologic and microcomputed tomography examination. *J Periodontol* 2009; 80:550–64.
153. Jhaveri H, Chavan M, Tomar G, Deshmukh V, Wani M, Miller P. Acellular dermal matrix seeded with autologous gingival fibroblasts for the treatment of gingival recession: a proof-of-concept study. *J Periodontol* 2010; 81:616–25
154. Dodge J, Greenwell H, Drisko C, Wittwer J, Yancey J, Rebitski G. Improved bone regeneration and root coverage using a resorbable membrane with físically assisted cell migration and DFDBA. *Internat J Periodontics and Restorative Dentistry* 2000; 20:399–411.