

UNIVERSIDAD
CIENTÍFICA
DEL SUR

FACULTAD DE CIENCIAS DE LA SALUD
CARRERA PROFESIONAL DE ESTOMATOLOGÍA

**“REHABILITACION ESTÉTICA DE CORONAS Y CARILLAS DE
DISILICATO DE LITIO PARA TRANSFORMAR LA SONRISA:
REPORTE DE CASO”**

Tesis para optar el Título de:
SEGUNDA ESPECIALIDAD EN ODONTOLOGÍA ESTÉTICA Y
RESTAURADORA

Presentado por:

Patricia Bravo Vergara (0000 0002 7176 314X)

Asesor:

Alberth David Correa Medina (0000 0002 2853 2231)

Lima – Perú

2023

UNIVERSIDAD
CIENTÍFICA
DEL SUR

FACULTAD DE CIENCIAS DE LA SALUD
CARRERA PROFESIONAL DE ESTOMATOLOGÍA

**“REHABILITACION ESTÉTICA DE CORONAS Y CARILLAS DE
DISILICATO DE LITIO PARA TRANSFORMAR LA SONRISA:
REPORTE DE CASO”**

Tesis para optar el Título de:
SEGUNDA ESPECIALIDAD EN ODONTOLOGÍA ESTÉTICA Y
RESTAURADORA

Presentado por:

Patricia Bravo Vergara (0000 0002 7176 314X)

Asesor:

Alberth David Correa Medina (0000 0002 2853 2231)

Lima – Perú

2023

ACTA DE SUSTENTACIÓN DE TESIS

Lima, 14 de noviembre de 2023.

Los integrantes del Jurado de tesis:

Presidente: Mg. Esp. Sandra Vega Seminario Peñaranda
Miembro: Mg. Esp. Jocelyn Graciela Lugo Varillas
Miembro: Mg. Esp. Johanna Lizbet Cuadros Sanchez

Se reúnen para evaluar la tesis titulada:

REHABILITACION ESTÉTICA DE CORONAS Y CARILLAS DE DISILICATO DE LITIO PARA TRANSFORMAR LA SONRISA: REPORTE DE CASO

Presentada por el estudiante/bachiller:

- Patricia Bravo Vergara

Para optar el Completar Título Profesional de Segunda Especialidad de Odontología Estética y Restauradora.

Asesorada por: Mg. Esp. Alberth Correa Medina

Luego de haber evaluado el informe final de tesis y evaluado el desempeño del estudiante de la Carrera de Estomatología en la sustentación, se concluyen de:

Manera unánime (X)

Por mayoría ()

Calificar a:

Tesis: Patricia Bravo Vergara			Nota (en letras): 16 (dieciséis)	
Aprobado ()	Aprobado - Muy buena (X)	Aprobado - Sobresaliente ()	Desaprobado ()	

Los miembros del jurado firman en señal de conformidad.



Mg. Esp. Sandra Vega Seminario Peñaranda
Presidente(a) del Jurado
DNI.



Mg. Esp. Johanna Lizbet Cuadros Sanchez
Miembro 2
DNI. 44409535



Mg. Esp. Jocelyn Graciela Lugo Varillas
Miembro 1
DNI. 41938087



Mg. Esp. Alberth Correa Medina
Asesor(a)
DNI. 10719859

UNIVERSIDAD CIENTÍFICA DEL SUR
POSGRADO ESTOMATOLOGÍA
**INDICAR EL TÍTULO DE SEGUNDA ESPECIALIDAD O GRADO ACADÉMICO A OPTAR
DECLARACIÓN DE ORIGINALIDAD DE CONTENIDO DE INFORME FINAL DE TESIS¹³**

Lima, 23 de noviembre Del 2023

Señor:

Carlos Braxtzo Phil Zavalaga Reyes

**Director General de Investigación, Desarrollo e Innovación
Universidad Científica del Sur**

Presente.-

De nuestra consideración,

Yo: Patricia Bravo Vergara, estudiante/ egresado del Posgrado Estomatología de la Universidad Científica del Sur, en conjunto con el asesor de tesis Alberth Correa Medina, declaramos que este informe final de tesis/ trabajo de investigación titulado: REHABILITACION ESTÉTICA DE CORONAS Y CARILLAS DE DISILICATO DE LITIO PARA TRANSFORMAR LA SONRISA: REPORTE DE CASO, sustentado para obtener el título de Segunda Especialidad en Odontología Estética y Restauradora Es original.

Es decir, no contiene plagio parcial ni total, cuando se utilizó información de fuentes externas se reconoció la autoría mediante la adecuada citación y los resultados obtenidos son producto entero de mi (nuestra) investigación y no han sido falseados ni fabricados. Todo esto en cumplimiento del Código de ética en la investigación, Reglamento del Comité de Integridad Científica, Reglamento de Propiedad Intelectual, Normas y procedimientos de los trabajos de investigación para la obtención de títulos profesionales y grados académicos¹⁴, que afirmamos conocer en su totalidad.

Por ello, en caso de identificarse alguna situación de plagio, falsificación o fabricación de resultados, nos allanamos al proceso de investigación que establezca la Universidad y las posibles sanciones que pudieran surgir.

Firmamos en conformidad con lo declarado,



**C.D. Patricia Bravo
Vergara
Tesisista
DNI. 46439583**



**Mg. Esp. Alberth Correa
Medina
Asesor(a)
DNI. 10719859**

¹³ En conformidad con la Resolución del Consejo Directivo N° 084-SUNEDU/CD

¹⁴ Los documentos están en: <https://investigacion.cientifica.edu.pe/reglamentos/>

INFORME DE REVISIÓN DE ORIGINALIDAD

Título del documento evaluado. Rehabilitación estética de coronas y carillas de disilicato de litio para transformar la sonrisa: reporte de caso

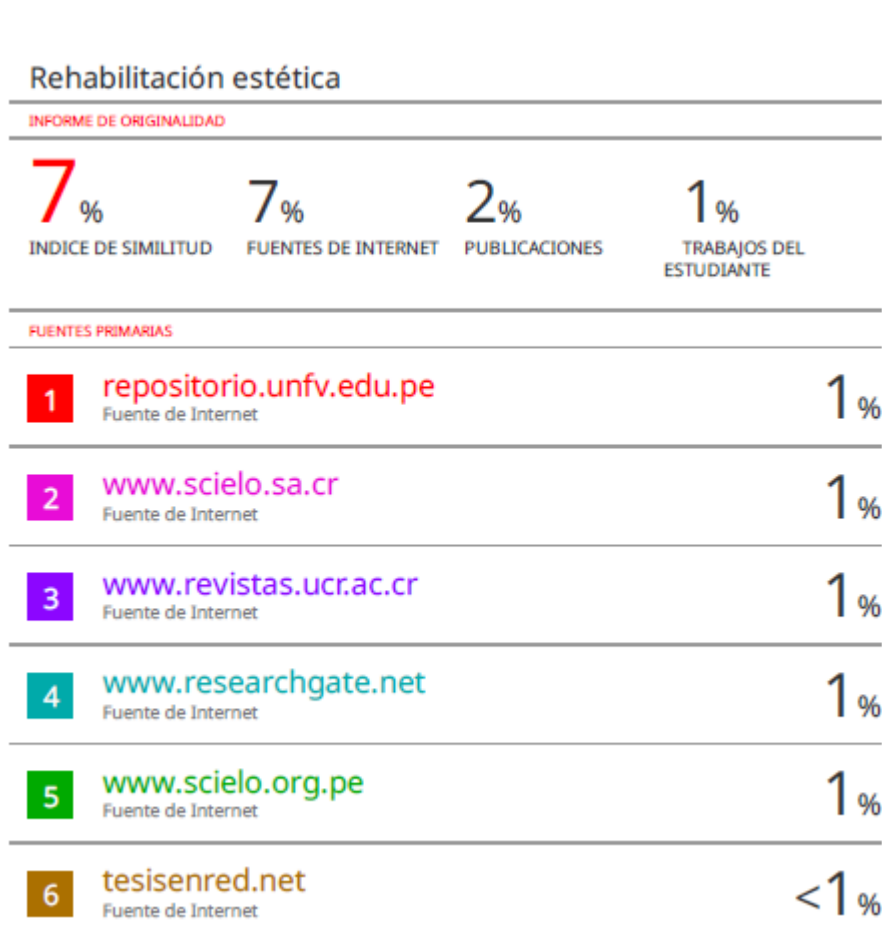Autores. Patricia Bravo Vergara

Mecanismo de revisión de originalidad. Evaluación con Turnitin (ID 2309406572).

Resultado de la evaluación. 7%

Revisado por. Magaly Kelly Guerrero Huaracallo.

Comentarios sobre la revisión. Filtros usados: excluir fuentes de menos de 12 palabras.



RESUMEN: En la presente reporte de casos se realizaron tratamientos que nos permitieron solucionar defectos estéticos por los cuales los pacientes no se encontraban conforme con su sonrisa, con ello pudimos reconstruir piezas desgastadas, modificar la forma, la tonalidad de color e incluso el tamaño de los dientes en el sector anterior en tres pacientes diferentes donde el factor principal fue transformar la sonrisa a través de la colocación de coronas y carillas utilizando la cerámica de Disilicato de Litio manteniendo las propiedades ópticas muy similares al esmalte dental, al ser uno de los mejores materiales cerámicos disponibles, ofreciendo una elevada resistencia a la flexión. Se muestra una serie de protocolos tanto de diagnóstico clínico y adhesión para resolver estas diferentes situaciones clínicas.

Palabras clave: Transformación de sonrisa - Disilicato de litio - Cerámica dental - Carillas – Coronas

ABSTRACT: In the present case report, treatments were carried out that allowed us to solve aesthetic defects for which the patients were not satisfied with their smile, with this we were able to rebuild worn pieces, modify the shape, color tone and even the size of the teeth. in the anterior sector in three different patients where the main factor was to transform the smile through the placement of crowns and veneers using Lithium Disilicate ceramic maintaining the optical properties very similar to dental enamel, being one of the best ceramic materials available, offering high flexural strength. A series of protocols for both clinical diagnosis and adherence are shown to solve these different clinical situations.

Keys Words: Smile transformation - Lithium Disilicate – Dental ceramics – Veneers – Crowns.

INTRODUCCIÓN

Nuestras expresiones son una parte importante de nuestro estereotipo físico, la sonrisa cumple un papel fundamental en la percepción de la belleza, por lo que se busca transformar la sonrisa con restauraciones en el sector anterior usando materiales muy similares al diente, lo que ha traído mucha labor por parte del clínico y técnico dental, ya que igualar el color de un diente natural es un procedimiento complejo, al presentar forma, topografía, textura, translucidez, croma, valor y saturación (Vivas, 2017).

Una opción importante para transformar la sonrisa son las carillas y coronas que se están utilizando de manera frecuente, para una rehabilitación duradera y estética en los dientes anteriores, mediante preparaciones conservadoras, preservando la mayor cantidad dental utilizando cerámicas a base de Disilicato de Litio. Las cerámicas dentales han sido utilizadas en odontología restauradora por su biocompatibilidad, resultados estéticos, resistencia a la compresión, a la abrasión, brillo, baja acumulación de placa y buena estética (Jang *et al.*, 2018). Los materiales cerámicos tienen una estructura mixta, formados por una matriz cristalina y una matriz vítrea; la fase vítrea compuesta por partículas regularmente grandes de minerales cristalizados es responsable de la estética y la fase cristalina es responsable de la resistencia. Dentro de las cerámicas vítreas encontramos las que están reforzadas solamente con cristales de disilicato de litio (Caparroso *et al.*, 2022). El disilicato de litio al ser procesado da una vitrocerámica de granos finos y alargados de aproximadamente 1,5 μm de longitud y 0,4 μm de diámetro con un 70% de volumen de cristal incorporado en una matriz de vidrio. Estos cristales alargados de disilicato de litio impiden la propagación de grietas (De Paula *et al.*, 2019). Están

indicadas para restauraciones dentales, coronas unitarias, prótesis dentales fijas de hasta 3 piezas (Azar *et al* 2018), enmascarar dientes manchados, cooperar con la recuperación de la dimensión vertical, guías anteriores y caninas, corrige tamaño y forma, corrige levemente giroversiones y cierre de diastemas (Masson & Armas, 2019).

Las carillas y coronas de disilicato de litio tiene una supervivencia de 82,93% en 20 años y 100% en 5 años (Diatto *et al.*, 2016), mientras que las coronas de disilicato de litio recubiertas de porcelana hasta el 100% en 8 años y 98% en 11 años (Rodrigues *et al.*, 2021; Spazzin *et al.*, 2020). Tienen una elevada resistencia a la flexión entre 360 MPa y 400 MPa debido a sus pequeños y uniformes cristales, acompañado de preparaciones más conservadoras beneficia a largo plazo su éxito (Brodine *et al.*, 2021; Kang *et al.*, 2018).

Un correcto diagnóstico basado en un examen clínico y exámenes auxiliares como el análisis funcional, modelos montados en ASA y mockup, conducen a resultados clínicos predecibles y duraderos en el tiempo. Sobre todo, usando materiales cerámicos como el Disilicato de litio.

Por lo descrito anteriormente, se reportará casos clínicos transformando la sonrisa de 3 pacientes mediante la colocación de carillas y coronas de disilicato de litio e.max.

Nuestro protocolo de atención consta de las siguientes fases: 1. Fase diagnóstica. 2. Plan de tratamiento. 3. Fase de preparación dentaria. 4. Toma de impresión. 5. Fase de cementación. 6. Mantenimiento.

REPORTE DE CASO CLINICO

CASO I

Paciente femenina de 35 años, se presentó a la Clínica Odontológica de la Universidad Científica del Sur, en Lima, el motivo de consulta fue: “No estoy conforme con mi sonrisa”.

Para la fase diagnóstica se realizó el examen clínico, se observó ausencia dental 46, 36, 27 y 21 por caries, restauraciones en mal estado 11, 12, 13 y 22. No registra relación molar, relación canina izquierda clase I y relación canina derecha clase II. En un análisis dentolabial se observó la línea de sonrisa baja, desviación de la línea media, el plano oclusal con desviación hacia la izquierda, desgaste de bordes incisales en el sector anterosuperior y anteroinferior y ausencia de guía canina. Se realizaron fotografías extraorales de frente y de perfil, fotografías intraorales con separadores y espejos oclusales; superior, inferior, laterales, modelos de estudio montados en articulador semi ajustable (ASA), se evalúa la sonrisa utilizando el DSD (Diseño digital de la sonrisa) (Stanley *et al.*, 2018), encerado de diagnóstico, radiografías periapicales y panorámica.

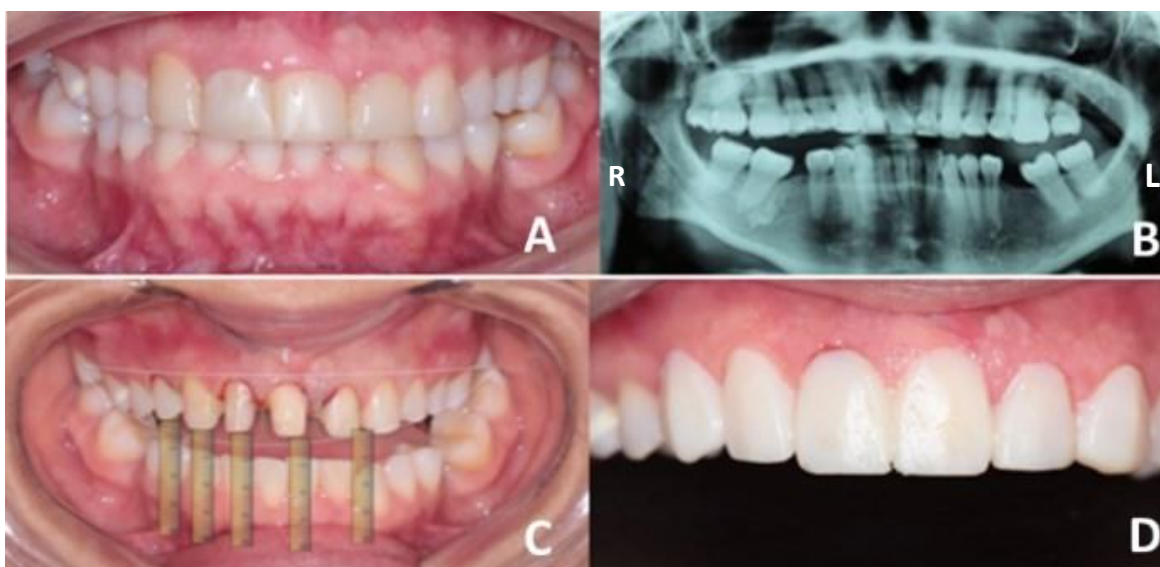

Fig. 1 (A). Resinas en mal estado de los dientes 11, 12, 13 y 22. (B). Radiografía Panorámica; se observa la ausencia del diente 21. (C). Diseño Digital de sonrisa. D). Mock up del sector anterior dientes 11, 12, 13, 14, 22 y 23.

En la radiografía panorámica se observa la ausencia dental 21, imagen radiopaca intraradicular compatible con endodoncia del diente 12. Mesialización de los dientes 11

y 22. Se realizó el análisis digital del diseño de sonrisa del caso donde observaremos el tamaño dentario, arquitectura gingival, ángulos interincisales y relación dentolabial, para realizar un encerado de diagnóstico de los dientes 11, 12, 13, 14, 22 y 23 para simular la sonrisa mediante la confección del mock up (3M™ Protemp™ 4, ESPE, St. Paul, MN, USA) color A2 (Fig. 1), al colocar a la paciente el mockup le hicimos pruebas de fonética donde se le pidió a la paciente pronunciar la letra “F” para ver la relación de los bordes incisales con el borde superior del labio inferior y así ver si se entierra los incisivos superiores en el labio inferior, esto nos indicara si los dientes están muy largos o muy hacia incisal. Uno de los objetivos de este caso es transformar el diente 12 por el diente 11, el diente 13 por el diente 12, el diente 14 por el diente 13, el diente 11 por el diente 21, para obtener una simulación de los resultados esperados con carillas de disilicato de litio en los dientes 13, 14, 22, 23 y coronas de disilicato de litio en los dientes 11 y 12.

Para la fase de Plan de tratamiento, se realizó un clareamiento dental mixto, para el clareamiento casero se confeccionó férulas personalizadas y se entregó a la paciente 1 jeringa de 3gr. de Peróxido de Carbamida al 16 % (Whiteness Perfect, FGM, Joinville, SC, Brazil) para su aplicación durante dos semanas y para el clareamiento de consultorio tuvo dos citas donde se aplicó el gel clareador de peróxido de hidrogeno al 35% (Whiteness HP Maxx, FGM, Joinville, SC, Brazil), en la siguiente cita se realizó un alargamiento de corona clínica de los dientes 11, 12, 14 y 22 para nivelar el margen gingival de los incisivos anterosuperiores y se esperó 2 semanas para la cicatrización completa, luego se programó una cita para realizar una nueva impresión y un nuevo encerado de los incisivos superiores.

Para la fase de la preparación dentaria se confeccionó una matriz de silicona que debe ser una fiel reproducción de la anatomía del encerado, utilizando silicona de laboratorio

Zetalabor (Zhermack Dental, Alemania) la cual se confeccionó mezclando 2 porciones según las indicaciones del fabricante y servirá como guía de preparación para los dientes, la matriz fue dividida en una guía vestibular y una incisal. En la guía vestibular se realizó tres cortes en la silicona con bisturí (#12 Feather Safety Razor, Osaka, Japan): a nivel del tercio cervical, tercio medio y tercio incisal. La guía incisal se usó para observar la altura que vamos a aumentar. Con la guía vestibular comprobamos que la adaptación sea precisa en los dientes, para obtener de una manera eficaz el espacio para las carillas y poder planificar con más precisión la cantidad de esmalte que debemos eliminar. Se realizó la preparación para las carillas sobre la estructura dentaria, donde se inició con los dientes 13, 14, 22, 23 en orden de derecha a izquierda, se realizó en 3 planos: vestibular, proximal e incisal, se emplearon fresas previamente calibradas, para el área vestibular de los dientes que se rehabilitaran con carillas, se realizaron surcos de orientación donde se empleó una fresa cilíndrica punta redonda de grano mediano (#446KR; KG Sorensen, Osasco, SP, Brasil) ingresando hasta alcanzar 0.5 de profundidad, luego se ubicaron las líneas de transición en la cara vestibular y con una fresa troncocónica punta redonda grano mediano (#852; KG Sorensen, Osasco, SP, Brasil), se desgasto entre ellas siguiendo la inclinación del diente en el tercio cervical, tercio medio y tercio incisal uniendo los surcos de orientación, para transformar el diente 13 en 12 se desgastó la cara vestibular de forma recta en el tercio medio y siguiendo la inclinación en el tercio cervical e incisal desgastando la cresta longitudinal. Para el área proximal utilizamos una fresa fisura larga de grano fino (#2201; KG Sorensen, Osasco, SP, Brasil) desde la línea de transición en dirección al borde proximal, se pasó una lija metálica entre los dientes, para eliminar el punto de contacto, luego por palatino con un disco Sof-Lex™ (3M ESPE, St. Paul, MN, USA) en una angulación de 45°, se redujo 1 mm en incisal. La

terminación fue de filo de cuchillo a nivel de la encía yuxta. A continuación, se realizó la preparación para coronas de disilicato de litio de los dientes 11 y 12, primero se realizaron surcos de orientación de 0.8 mm con fresa cilíndrica punta redonda de grano medio, luego se utilizó una fresa troncocónica punta redonda de grano mediano para eliminar el espesor de manera uniforme de esmalte y unir los surcos de orientación, luego se restableció el volumen inicial a través de la reconstrucción de muñones con resina compuesta (3M ESPE Filtek™ Z350, St. Paul, MN, USA) color A2, luego se redujeron los bordes incisales aproximadamente de 1mm a 1.5mm, luego se prepararon los márgenes con hombros en terminación chamfer a nivel de la encía yuxta, por último, se pulieron con el Set RA 160 (EVE). Comprobamos nuevamente el espacio mediante la guía de silicona hasta observar que tenga el espacio de 0.8 mm en los dientes que iban a ser rehabilitados con carillas y 1 mm en los dientes que iban a ser rehabilitados con coronas.

Para la fase de toma de impresión primero se realizó la retracción gingival con la técnica de doble hilo. Se usó Ultrapack™ hilo #000 (Ultradent dental products, Inc., South Jordan, UT, USA) se colocó dentro del surco y el Ultrapack hilo #00 (Ultradent dental products, Inc., South Jordan, UT, USA) sobre el hilo #000, se retiró el hilo #00 y se mantuvo el hilo #000 en el surco para la toma de impresión en los dientes que se rehabilitaron con coronas, en los dientes que se rehabilitaron con carillas solo se utilizó Ultrapack™ hilo #000 (Ultradent dental products, Inc., South Jordan, UT, USA), se retiró al momento de la impresión. Luego se procedió con la toma de impresiones, se utilizó silicona de adición (Panasil® Putty Soft | Kettenbach Dental), fluida light (Panasil® initial contact | Kettenbach Dental) y x- light (Panasil® contact plus X- light | Kettenbach Dental), con la técnica de 2 pasos modificada con espaciador, además se realizó un modelo del antagonista y registro de mordida. Para la de toma de color (colorímetro

chromascop Ivoclar Vivadent; Schaan, Liechtenstein) donde se registró el color de sustrato 110 del diente 14, el color de sustrato 130 de los dientes 11, 12, 13, 22 y 23, luego se cemento los provisionales de polimetacrilato en los dientes 11 y 22 (PMMA CAD/CAM). Los modelos fueron enviados al laboratorio con el registro de color, las impresiones y registro de mordida para confeccionar las carillas y coronas de disilicato de litio con una técnica monolítica en color A1.

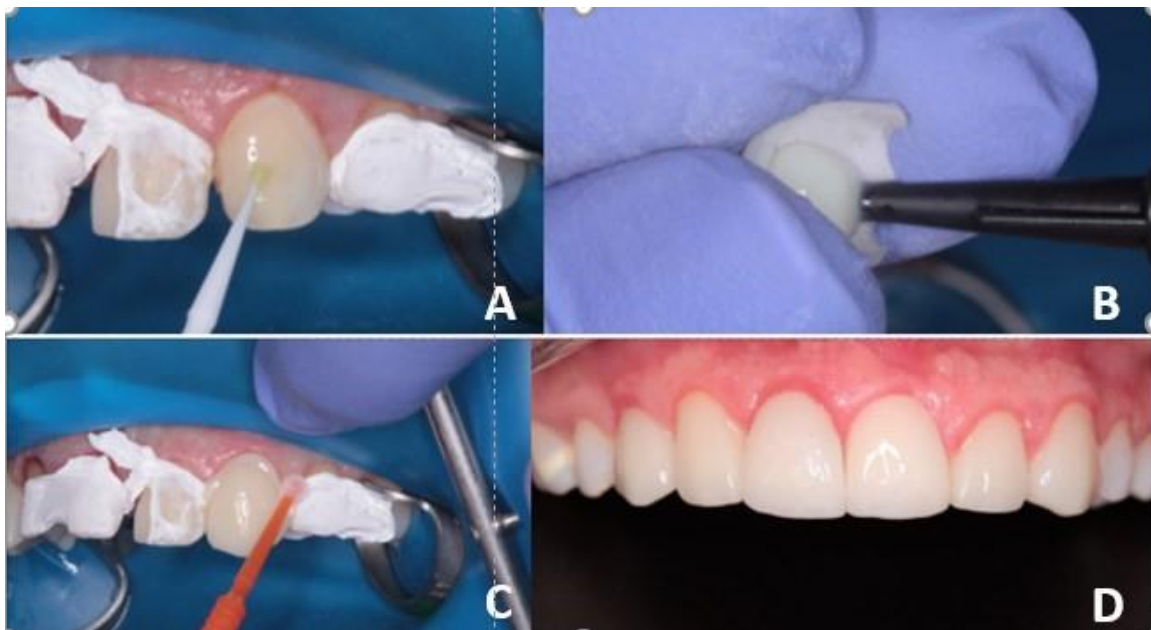


Figura 2 A). Acondicionamiento de la estructura dental. B). Manipulación del cemento resinoso. C). Retiro inmediato de excesos. D). Fotografía Intraoral Final.

Previo a la fase de cementación se realizó profilaxis, aislamiento modificado y se realizó la prueba seca y se verificó la adaptación marginal de coronas y carillas en los modelos definitivos y en el paciente seguido por una prueba húmeda donde se utilizaron pastas de prueba Try-in (Variolink® Esthetic LC, Ivoclar Vivadent) para verificar el color, textura, forma y tamaño antes de ser cementadas de manera definitiva, logrando así su satisfacción total, las carillas y coronas fueron cargadas con cemento resinoso de tonalidad light (Variolink® Esthetic LC Ivoclar Vivadent; Schaan, Liechtenstein) en la cementación final. Para el tratamiento de superficie se

inició con las carillas de izquierda a derecha y luego con las coronas, se realizó un acondicionamiento interno de la estructura cerámica con ácido fluorhídrico al 10% (condac porcelana, FGM) por 20 segundos, se lavó y secó, ácido fosfórico 35% (Ultra-Etch®, Ultradent Products Inc., UT, USA) por 60 segundos, se lavó, secó y el agente de unión silano monobond N (ivoclar vivadent; Schaan, Liechtenstein) por 3 minutos. Para acondicionar las estructuras dentales se utilizó ácido fosfórico de 35% por 15 segundos, se lavó, seco y luego se aplicó el adhesivo Apder™ Single bond 2 (3M ESPE) a la superficie del diente con un microbrush sin fotocurar, inmediatamente se manipuló el cemento resinoso llenando el interior de las carillas y coronas para ser cementadas, seguido por el retiro de excesos con un microbrush y cinta celuloide, se fotoactivó por 40 segundos con luz LED (VALO™ Grand, Ultradent Products Inc., UT, USA) con una intensidad de luz de 1000 mW/cm² las carillas y coronas, luego se retiró los restos entre las carilla y coronas con una hoja de bisturí #12 (Feather Safety Razor, Osaka, Japan). Se colocó glicerina sobre las carillas y coronas cementadas y se fotoactivo durante 40 segundos; para inhibir la capa hibrida del cemento, finalmente se removió el aislamiento y se verifico la oclusión. Los resultados demostraron una estética natural y funcional, devolviendo guía anterior y con propiedades visuales óptimas. (Fig. 2 y 3).

Para la fase de mantenimiento: Se les indica a los pacientes cuidados que deben tener con sus carillas para evitar desprendimientos como: evitar morder objetos, uñas, etc. Si observamos que el paciente presenta algún habito de apretamiento dentario o alguna otra para función con sobrecarga, se recomienda el uso obligatorio de férula oclusal por lo menos de manera nocturna con controles a la semana, a las 3 semanas y a los 6 meses.

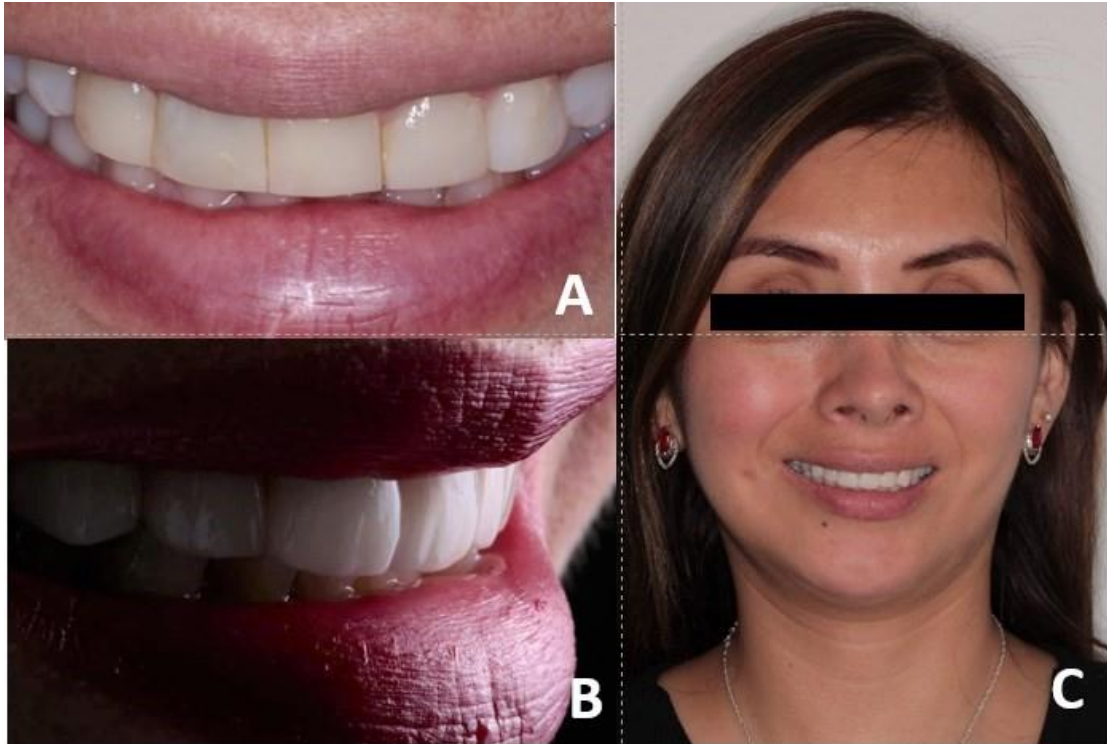


Figura 3 A). Fotografía Intraoral antes de la transformación de sonrisa. B). Fotografía Intraoral después de la transformación de la sonrisa. C) Foto extraoral después de la transformación de la sonrisa.

CASO II

Paciente femenina de 30 años, se presentó a la clínica odontológica de la Universidad Científica del Sur, en Lima, el motivo de consulta fue: “Quiero hacerme carillas”. Para la fase diagnóstica se realizó conforme a lo descrito en el caso I. Al examen clínico, se observó ausencia de los dientes 18, 28, 38 y 48, lesión cariosa de los dientes 17, 12, resinas en mal estado de los dientes 36 y 47, discromía del diente 11. Relación molar clase II, relación canina derecha clase III, relación canina izquierda clase I. En un análisis dentolabial se observó la línea de sonrisa media, el borde incisal recto con referencia al labio inferior y exposición de 2.5 mm de los dientes incisivos superiores en posición de reposo.

En la radiografía periapical se observa imagen radiopaca compatible con endodoncia en el diente 11. El análisis digital de la sonrisa se utilizó para realizar un encerado de diagnóstico y el mock up de los dientes 11, 12, 13, 14, 21, 22, 23 y 24 para la confección de carillas con Disilicato de Litio (Fig. 4).

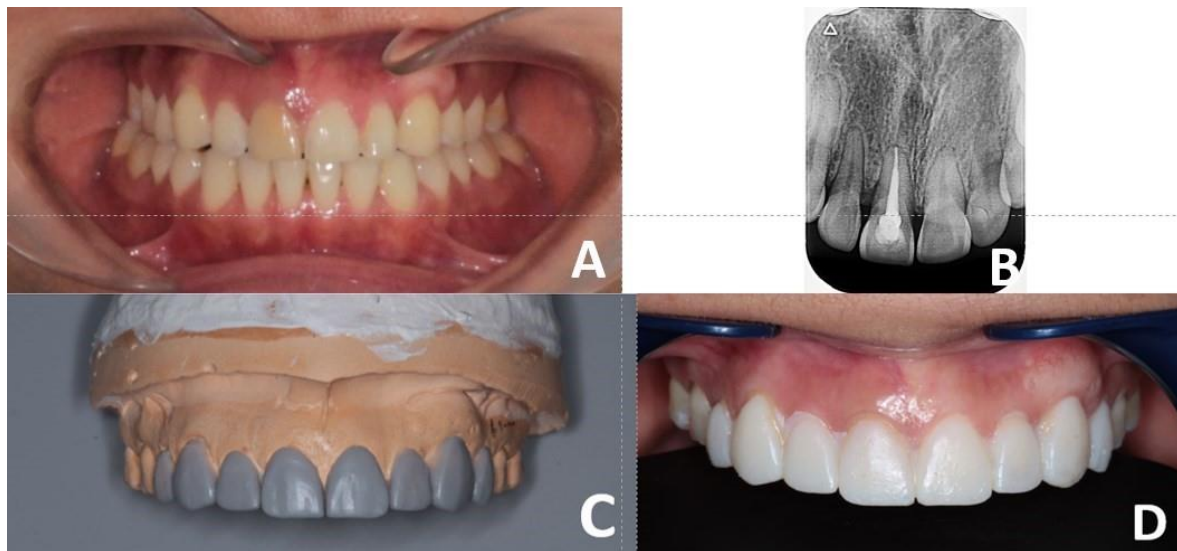


Figura 4 (A) Discromía del diente 11. (B) Radiografía Periapical donde se observa tratamiento endodóntico del diente 11. (C) Encerado de diagnóstico. (D) Prueba de mock up.

Para la fase del plan de tratamiento se realizó clareamiento dental mixto conforme a lo descrito al caso I, independientemente se trató la discromía del diente 11 con clareamiento dental interno, donde se registró el color 340 (colorímetro chromascop Ivoclar Vivadent; Schaan, Liechtenstein). Se realizó un acceso a la cámara pulpar retirando el material obturador 2 mm por debajo del límite amelo cementario, seguido por la aplicación del ionómero de vidrio restaurador dental fotocurable (Vitrebond™ 3M™ ESPE, St. Paul, MN, USA) hasta alcanzar el límite AC. Luego se realizó la aplicación en el interior de la cámara pulpar de peróxido de carbamida al 37% (Whiteness Super-endo/FGM) directamente con la punta aplicadora de la jeringa. Luego se prepara una bolita de algodón pequeña y se ubica en la cavidad sobre el clareador y se sella de manera provisional, una semana después se repitió el

clareamiento y dos semanas después de la técnica mixta se cita a la paciente para la toma de impresión y poder realizar un encerado de los incisivos superiores y simular la sonrisa deseada mediante mock up (Protemp™ 3M™ 4, ESPE, St. Paul, MN, USA) color A2, al colocar el mock up a la paciente, se le hizo las pruebas de fonética. Se corrobora tamaño y altura, una vez aceptada por los especialistas y la paciente se procedió al tratamiento.

Para la fase de preparación dentaria se realizó conforme a lo descrito en el caso I; para las carillas en los dientes 11, 12, 13, 21, 22, 23. Para los dientes 14 y 24 la preparación de la cara vestibular y proximal se realizó igual que en los dientes anteriores y para la preparación oclusal el bisel no tiene que pasar por el área de contacto. Comprobamos nuevamente el espacio mediante la guía de silicona. La terminación para todos los dientes fue de filo de cuchillo a nivel de la encía yuxta (Fig. 5).

Para la fase de la toma de impresión se realizó conforme a lo descrito en el caso I con respecto a la rehabilitación de carillas. Para la toma de color usando la escala de color (Natural Die Material, Ivoclar Vivadent; Schaan, Liechtenstein) donde se registró el color de sustrato ND 2 del diente 11, el color de sustrato ND 1 de los dientes 12,13, 14, 21, 22, 23 Y 24, esmalte A1 de los dientes 12, 21 y 22 y esmalte A2 de los dientes 11, 13, 14, 23 y 24. Los modelos fueron enviados al laboratorio con el registro de color, el registro de mordida y las impresiones para la fabricación de carillas de disilicato de litio usando la técnica monolítica en color BL4 (Bleach en tono 4).

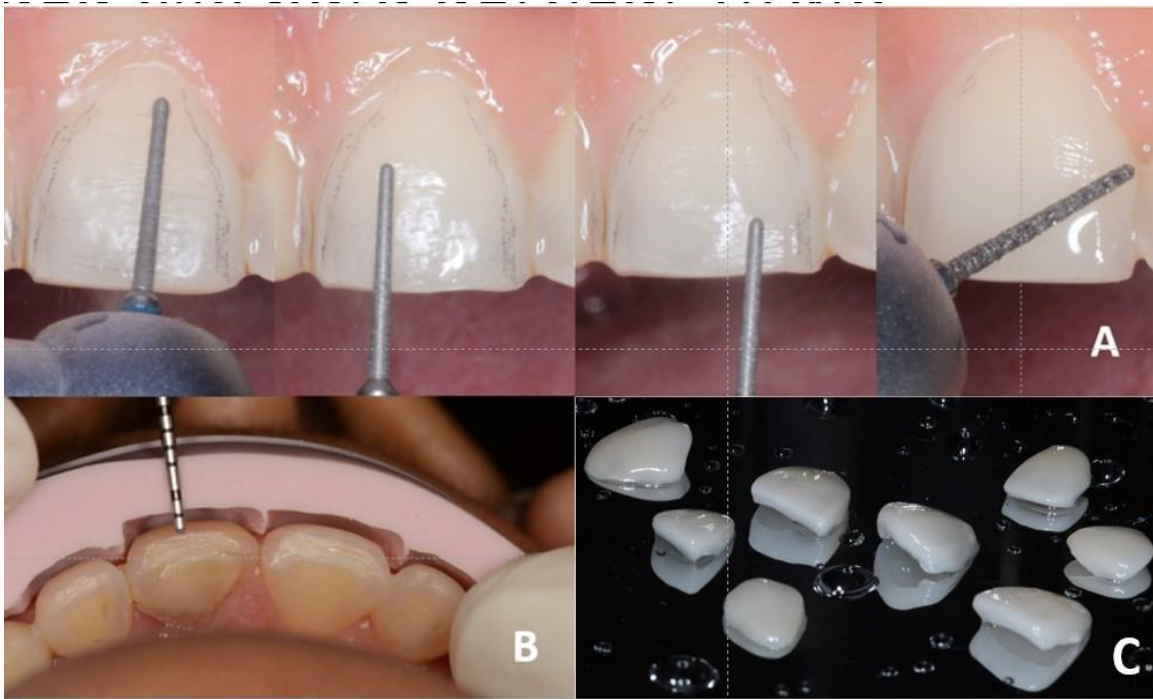


Figura 5. (A). Secuencia de la preparación dentaria. (B). Comprobación de espacio en la guía de silicona. (C) Carillas de disilicato de Litio sin cementar.

En la fase de cementación se realizó conforme a lo descrito al caso I. Se cemento con cemento resinoso (Variolink® Esthetic LC Ivoclar Vivadent; Schaan, Liechtenstein) color Neutral. Los resultados demostraron una estética natural optimizando el color del sustrato con propiedades visuales óptimas. (Fig. 6).

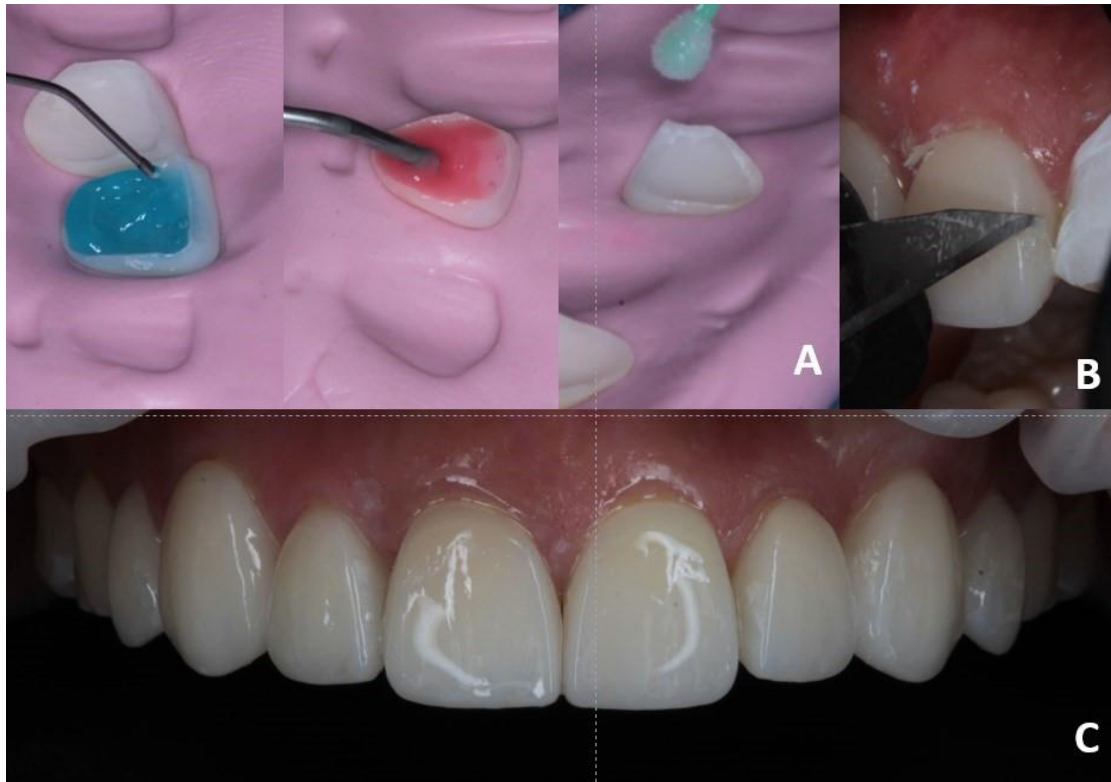


Figura 6 A) Secuencia de acondicionamiento interno de las carillas. B). Retiro de exceso de cemento después de la fotopolimerización. C). Fotografía Intraoral Final.

Para la fase de mantenimiento se realizó conforme a lo descrito en el caso I.

CASO III

Paciente femenina de 31 años, se presentó a la clínica odontológica de la Universidad Científica del Sur, en Lima, el motivo de la consulta fue: “Quiero hacerme carillas de cerámica”, la paciente quería dientes más blancos y más largos. La fase diagnóstica se realizó conforme lo descrito en el caso I, al examen clínico se observó múltiples restauraciones con resina, resina en mal estado del diente 22. Relación molar clase I y relación canina clase I. En un análisis dentolabial se observó la línea de sonrisa alta, borde incisal convexa con referencia al labio inferior, exposición de 5 mm de los dientes en posición de reposo de incisivos superiores.

Se realizó el análisis digital de diseño de sonrisa para un encerado de diagnóstico de los dientes 11, 12, 13, 21, 22 y 23 y el mock up para la confección de carillas de Disilicato de Litio (Fig. 7).

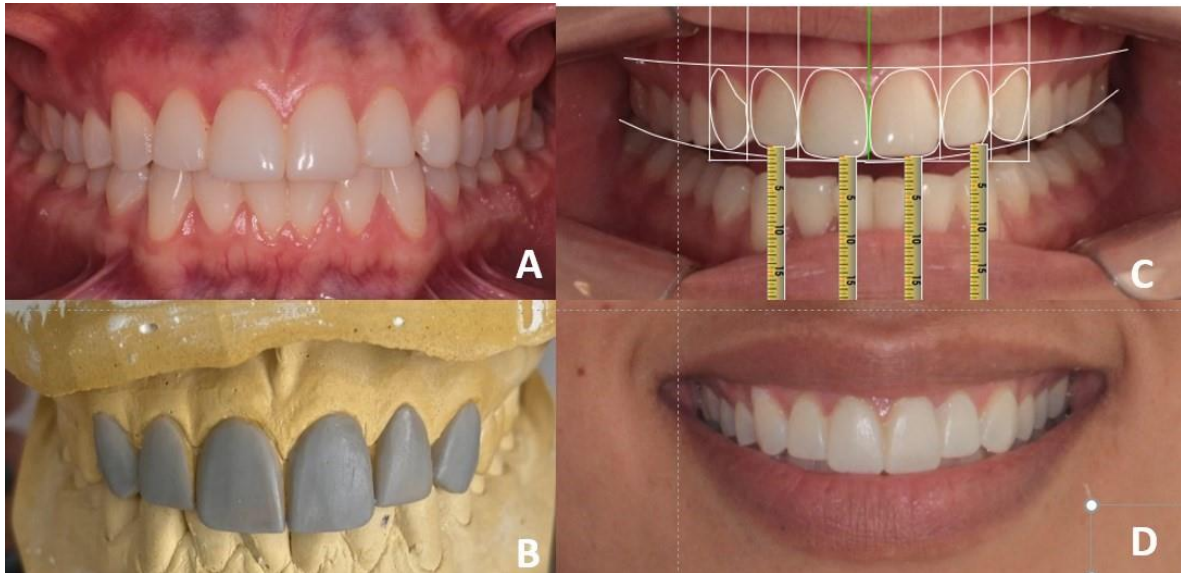


Fig. 7 A) Fotografía intraoral inicial de la paciente. B). Modelos con encerado de diagnóstico. C). Análisis digital de diseño de sonrisa D). Prueba de mock up.

Para la fase del plan de tratamiento se realizó clareamiento dental casero, se confeccionó férulas personalizadas y se entregó a la paciente 1 jeringa de 3gr. de Peróxido de Carbamida al 16 % (Whiteness Perfect, FGM, Joinville, SC, Brazil) para su aplicación durante dos semanas. Posterior al clareamiento casero se cita a la paciente para la toma de impresión y poder realizar un encerado de los incisivos superiores y simular la sonrisa deseada mediante mock up (Protemp™ 3M™ 4, ESPE, St. Paul, MN, USA).

Para la fase preparación dentaria se realizó conforme a lo descrito en el caso I; para las carillas en los dientes 11, 12, 13, 21, 22 y 23 (Fig.8).

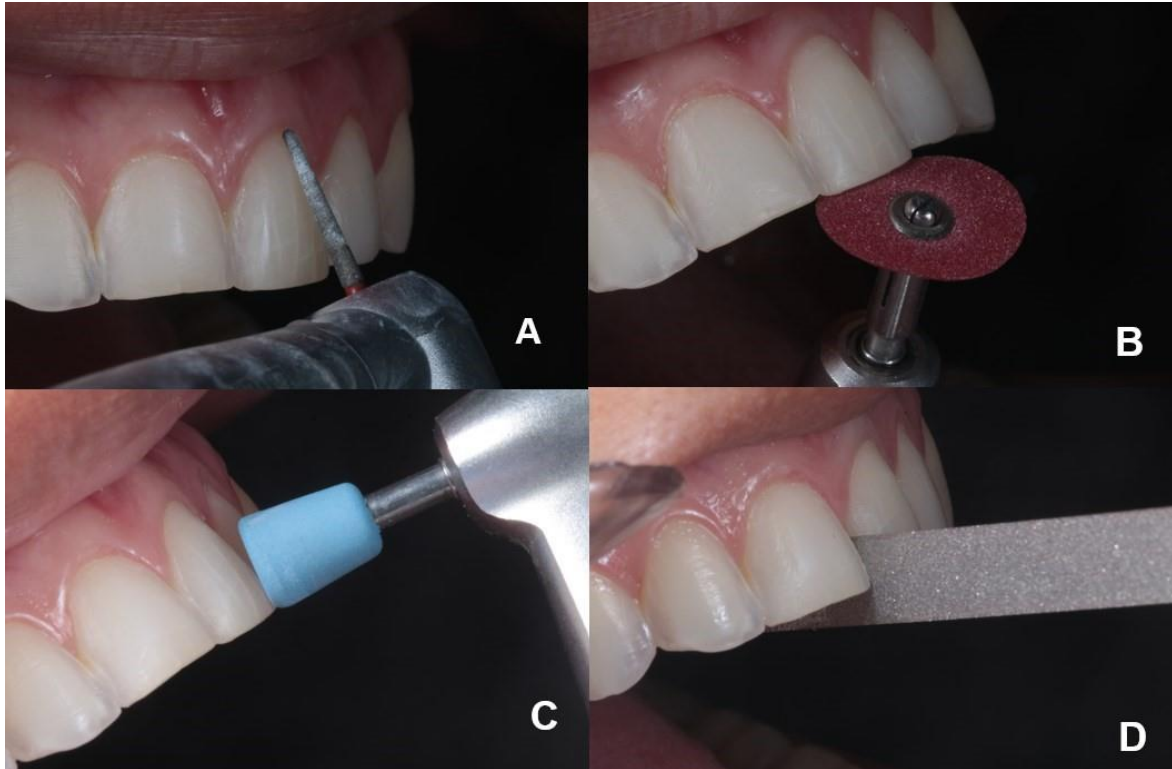


Fig. 8 (A) Terminación de la línea. (B) Desgaste incisal con Sof- Lex™. (C) Pulido de los dientes. (D) Lija metálica entre los dientes.

Para la fase de la toma de impresión se realizó conforme a lo descrito en el caso I con respecto a la rehabilitación de carillas. Para la toma de color (colorímetro chromascop Ivoclar Vivadent; Schaan, Liechtenstein) donde se registró el color de sustrato de los dientes 11, 12,13, 21, 22 y 23 en BL 4. Los modelos fueron enviados al laboratorio con el registro de color BL 4, se solicitó BL 3 para las carillas de cerámica, se envió las impresiones para la elaboración de carillas de disilicato de litio con técnica estratificada.

Previo a la fase de cementación se realizó profilaxis, aislamiento modificado y se verificó la adaptación y funcionalidad de las carillas. Para el tratamiento de superficie de las carillas se realizó conforme a lo descrito en el caso I. Se manipuló el cemento resinoso AllCem Veener color translucido. Los resultados demostraron una estética natural mejorando la forma y tamaño dentario con propiedades visuales óptimas.

(Fig. 9)

Para la fase de mantenimiento se realizó conforme a lo descrito en el caso I.

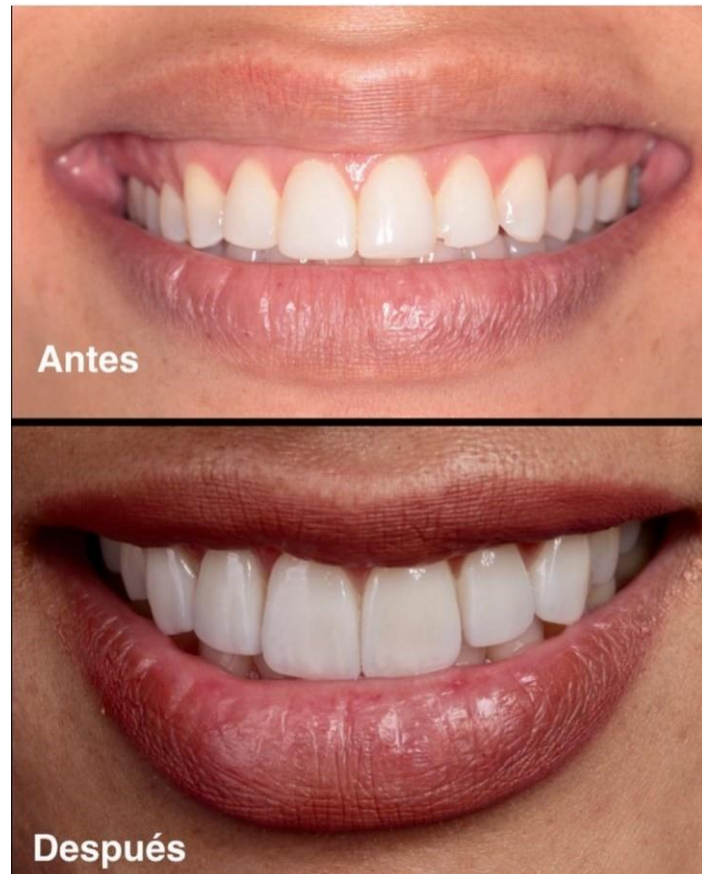

Fig. 9 Fotografía antes y después.

DISCUSIÓN

En el presente reporte de casos se desarrolla un protocolo clínico para transformar sonrisas mediante carillas y coronas de Disilicato de Litio e.max mediante 3 pacientes donde con el objetivo de modificar el sector anterior devolviendo forma, estética y funcionalidad. En los 3 pacientes se logró transformar la sonrisa, devolviendo la estética; mediante proporciones anatómicas armoniosas, funcionalidad, una óptima guía anterior y canina. Se empleó las herramientas necesarias como las fotografías extraorales e intraorales, modelos de estudio montados en articulador semi ajustable

(ASA), se evaluó la sonrisa utilizando el DSD (Diseño digital de la sonrisa) desarrollado por Christian Coachman (Stanley *et al.*, 2018), encerado de diagnóstico, toma de color dental, uso del cemento adecuado y la elección del material; en este caso el Disilicato de Litio, estas herramientas fueron elementos base para lograr mimetizar las restauraciones de todos los dientes del sector anterior, y como resultado satisfactorio una sonrisa simétrica y natural.

Las carillas y coronas a base de Disilicato de Litio tienen resultados estéticos muy similares al diente natural gracias a la buena transmisión y difusión de luz. Encontramos dos grupos de cerámicas: Uno a base de sílice, tiene una baja resistencia a la tracción, pero con excelentes resultados estéticos a través de una alta translucidez, y uno a base de óxido, tiene una alta resistencia, pero un núcleo opaco donde se tiene que incrementar capas de cerámica para obtener estética.

Para el presente reporte de casos se eligió la cerámica disilicato de Litio prensado (e.max press, Ivoclar Vivadent) al ser procesada se somete a una baja expansión térmica y la hace más resistente, tiene cerca del 70% de cristales de disilicato de litio en forma de aguja y miden entre 3 a 6 um de largo incrustados en una matriz vítrea, así es como se obtiene las pastillas de disilicato de Litio (IPS e.max Press) en diferentes tonos de translucidez: pastillas de baja translucidez (LT) y alta translucidez (HT), para poder lograr márgenes traslúcidos. La translucidez del IPS e.max logra que los odontólogos podamos tener resultados más naturales con márgenes translúcidos en la restauración logrando mimetizarse con el diente natural (Salazar & Quintana del Solar, 2016).

En estos reportes de caso se utilizó ácido fluorhídrico al 10%, al demostrar que al acondicionamiento con ácido fluorhídrico al 5% y 10% a los 20 segundos no mostraban diferencias significativas en el promedio de resistencia del disilicato de litio (Guevara *et al.*, 2022). Posterior al grabado con ácido Fluorhídrico se optó por el ácido fosfórico al 35%; el objetivo era eliminar las sales de hexafluoruro silicato formadas después del grabado con ácido fluorhídrico, logrando una superficie con menos residuos que favorece a la adhesión (Zamorano *et al.*, 2016)

El disilicato de litio se usa para restauraciones de alta estética por ser una cerámica vítrea con partículas y cristales de Disilicato de litio como relleno, su translucidez depende de cuanta fase vítrea presente y la opacidad dependerá del tamaño y cantidad de cristales (Cascante *et al.*, 2019).

La fluorescencia del material es muy importante por las características ópticas, la refracción de la matriz vítrea se puede aumentar a través de la modificación de la composición química, reforzada con pequeñas cantidades de óxidos de metales pesados como Sr, Y, Nb, Cs, Ba, Ta, Ce. Gracias a esta incorporación de óxidos inorgánicos de componentes raros de la tierra que contienen propiedades fluorescentes logra la fluorescencia en cerámicas dentales (Espitia, 2014). La cerámica de Disilicato de Litio no está basada en principios de retención mecánica, sino en una cementación adhesiva, ofreciendo un buen sellado de los márgenes, evitando la solubilidad de cementos y no solo proporcionan ser mínimamente invasivas, sino que refuerzan la matriz vítrea, dando un largo plazo de éxito clínico con una tasa de supervivencia entre 82,93% en 20 años y (Diatto *et al.*, 2016) el 100% en 5 años (Rodrigues *et al.*, 2021). Una cementación exitosa reduce la

microfiltración, aumenta la retención y aumenta resistencia a la fractura (Gresnigt *et al.*, 2017).

En este reporte de casos se realizaron las carillas y coronas en pacientes con oclusión posterior estable por el cual se eligió la cerámica de Disilicato de litio donde observamos la importancia de unión adhesiva.

CONCLUSIONES

El éxito para transformar la sonrisa mediante carillas y coronas de disilicato de litio se mostró mediante una serie de protocolos tanto de diagnóstico clínico y adhesión para resolver estas diferentes situaciones clínicas. Se usó cerámica disilicato de litio (IPS e. max Press, Ivoclar Vivadent; Schaan, Liechtenstein) al ser buena opción para el tratamiento de restauraciones anteriores donde necesitamos mayor estética, ofreciendonos ventajas biológicas y estéticas y técnicas de cementación adhesiva y mínimamente invasivas, pudimos conseguir diferentes grados de translucidez muy similares al esmalte dental, obteniendo resultados esperados como una estética natural; mejorando la forma, tamaño, optimizando el color del sustrato dentario, devolviendo funcionalidad, devolviendo guía anterior y con propiedades visuales óptimas.

REFERENCIAS BIBLIOGRÁFICAS

- Azar, B.; Eckert, S.; Kunkela, J.; Ingr, T. & Mounajjed, R. The marginal fit of lithium disilicate crowns: Press vs. CAD/CAM. *Braz Oral Res.* 32: e001, 2018.
- Baldissara, P.; Monaco, C.; Onofri, E.; Fonseca, RG.; Ciocca, L. Fatigue resistance of monolithic lithium disilicate occlusal veneers: a pilot study. *Odontology.* 107(4):482–490, 2019.
- Brodine, BA.; Koriath, TV.; Morrow, B.; Shafter, MA.; Hollis, WC; Cagna, DR. Surface Roughness of Milled Lithium Disilicate with and Without Reinforcement After Finishing and Polishing: An In Vitro Study. *J Prosthodont.* 30(3):245-251, 2021.
- Cascante, M.; Villacís, I.; Studart, I. Cerámicas: una actualización odontología. vol21.n2. 86-113, 2019.
- Caparroso, C.; Mejía, Richard.; Sosa, JF & Mazo, AM.; Evaluación in Vitro del Efecto de la Concentración y el Tiempo de Aplicación del Ácido Fluorhídrico sobre la Resistencia a la Flexión Biaxial y la Rugosidad del Disilicato de Litio de Última Generación. *Int. J. Odontostomat.* 9(2): 273-281, 2022.
- Choi, JW.; Kim, SY.; Bae, JH.; Bae, EB.; Huh, JB. In vitro study of the fracture resistance of monolithic lithium disilicate, monolithic zirconia, and lithium disilicate pressed on zirconia for three-unit fixed dental prostheses. *J Adv Prosthodont.* 9(4):244–251, 2017.
- De Paula, VG.; Bonfante, G.; Lorenzoni, FC.; et al. Lifetime prediction of veneered versus monolithic lithium disilicate crowns loaded on marginal ridges. *Dent Mater.* 35(3):511–522, 2019.
- Diatto, P.; Jiménez-Castellanos, E. Supervivencia Clínica De Las Nuevas Cerámicas Dentales: Revisión Bibliográfica. 2016.

Espitia, LF. Opacidad, Translucidez Y Fluorescencia Del Dióxido De Zirconio Monolitico Modificado Mediante La Técnica De Stains Frente A Una Cerámica De Disilicato De Litio Universidad Nacional de Colombia, 2014.

Guevara, L.; Valenzuela, M.; Mendoza, P.; Scipion, R.; Alayza, GL.; Agüero-Del Carpio, P. Resistencia adhesiva del disilicato de litio después de usar el ácido fluorhídrico. 38(3): 117-121, 2022.

Gresnigt, M.; Özcan, M.; Carvalho, M.; et al. Effect of luting agent on the load to failure and accelerated-fatigue resistance of lithium disilicate laminate veneers. Dent Mater. 33(12):1392–1401, 2017.

Imburgia M, Cortellini D, Valenti M. Minimally invasive vertical preparation design for ceramic veneers: a multicenter retrospective follow-up clinical study of 265 lithium disilicate veneers. Int J Esthet Dent. 14(3):286-298, 2019.

Jang, YS.; Noh, HR.; Lee, MH.; Lim. MJ. & Bae, TS. Effect of Lithium Disilicate Reinforced Liner Treatment on Bond and Fracture Strengths of Bilayered Zirconia All-Ceramic Crown. Materials (Basel). 5;11(1):77, 2018.

Jian Y, He ZH, Dao L, Swain MV, Zhang XP, Zhao K. Three-dimensional characterization and distribution of fabrication defects in bilayered lithium disilicate glass-ceramic molar crowns. Dent Mater. 33(4): e178–e185, 2017.

Kang W, Park JK, Kim SR, Kim WC, Kim JH. Effects of core and veneer thicknesses on the color of CAD-CAM lithium disilicate ceramics. J Prosthet Dent. 119(3):461466, 2018.

Kim JH, Ko KH, Huh YH, Park CJ, Cho LR. Effects of the Thickness Ratio of ZirconiaLithium Disilicate Bilayered Ceramics on the Translucency and Flexural Strength [published online ahead of print, J Prosthodont. 10.1111/jopr.13136, 2019.

Liebermann, A.; Erdelt, K.; Brix, O. Edelhoff D. Clinical Performance of Anterior Full Veneer Restorations Made of Lithium Disilicate with a Mean Observation Time of 8 Years. *Int J Prosthodont.* 33(1):14–21, 2020.

Masson, J. & Armas, C.; Rehabilitación del sector anterior con carillas de porcelana lentes de contacto, guiado por planificación digital. Informe de un caso. *Revista Odontología Vital.* Volumen 1, No. 30, 2019.

Pires, LA.; Novais, PM.; Araújo, VD.; Pegoraro, LF. Effects of the type and thickness of ceramic, substrate, and cement on the optical color of a lithium disilicate ceramic. *J Prosthet Dent.* 117(1):144–149, 2017.

Rodrigues, CS.; Dhital, S.; Kim, J.; May, LG.; Wolff, MS.; Zhang, Y. Residual stresses explaining clinical fractures of bilayer zirconia and lithium disilicate crowns: A VFEM study. *Dent Mater.* 37(11):1655-1666, 2021.

Salazar, C.; Quintana del Solar, M. Aesthetic-functional rehabilitation combining Lithium disilicate crowns in the anterior region and metal-ceramic crowns in the posterior region. Case Report. *Rev Estomatológica Herediana.* 26(2):102-9, 2016.

Salamoni Sinhori B, de Andrada MAC, Carpena Lopes G, Monteiro Junior S, Baratieri LN. Influence of Teeth Preparation Finishing on the Adaptation of Lithium Disilicate Crowns. *Int J Biomater,* 2017.

Spazzin, AO.; Schestatsky, R; Ness, CRB.; Alessandretti, R.; Pereira, GKR. Obtaining optimal esthetics with veneered zirconia and lithium disilicate frameworks on substrates of different colors. *J Esthet Restor Dent.* 32(6):540-544, 2020.

Stanley, M.; Paz, AG.; Miguel, I.; Coachman, C. Fully digital workflow, integrating dental scan, smile design and CAD-CAM: case report. *BMC Oral Health.* 7;18(1):134, 2018.

Sulaiman, TA.; Delgado, AJ.; Donovan, TE. Survival rate of lithium disilicate restorations at 4 years: A retrospective study. *J Prosthet Dent.* 114(3):364–366, 2015.

Tuçcu, E.; Vanlıoğlu, B.; Özkan, YK.; Aslan, YU. Marginal Adaptation and Fracture Resistance of Lithium Disilicate Laminate Veneers on Teeth with Different Preparation Depths. *Int J Periodontics Restorative Dent.* 38(Suppl): s87–s95, 2018.

Vivas, J. Mimicry: “Matching Nature, Makeup in e.max Press” *Journal of American health.* vol. 2. Num. 2, 2019.

Zamorano, X.; Valenzuela, V.; Peña, V.; Saul, C. Micromorfología superficial de 2 cerámicas grabables tratadas con diferentes ácidos. *Vol9. N1.* 30-35, 2016. *Zntigua*

17Mobilier N, Fasiol A, Catapano S. Survival Rates of Lithium Disilicate Single Restorations: A Retrospective Study. *Int J Prosthodont.* 31(3):283–286, 2018.

ANEXOS:

Evidencia del envío a la revista científica

Petición para la publicación de mi trabajo adaptado a la revista international journal of odontostomatology ✎ 3

PV Patricia Bravo Vergara
 Para: ijodontol@ufrontera.cl

Revista Final.docx
7 MB

Carta al editor.docx
15 KB

firmas.docx
477 KB

📁 3 archivos adjuntos (7 MB)
📁 Guardar todo en OneDrive - Grupo Educad
📄 Descargar todo

Buenas tardes mi nombre es Patricia Bravo Vergara alumna de la Universidad Científica del Sur, Lima, Perú, les envié mi trabajo adaptado a su revista international journal of odontostomatology para su publicación, adjunto la adaptación de mi trabajo a su revista, las firmas y la carta al editor muchas gracias.

↩ Responder
↪ Reenviar

😊
↶
↷
↻
⋮

Mié 21/06/2023 15:32

Activar Windows

Ve a Configuración para activar Windows.

COMITÉ INSTITUCIONAL DE ÉTICA EN
INVESTIGACIÓN



CONSTANCIA N° 316-CIEI-CIENTÍFICA-2022

El presidente del Comité Institucional de Ética en Investigación de la Universidad Científica del Sur (CIEI-CIENTÍFICA) da constancia que el proyecto de investigación, cuyos datos se registran a continuación, ha sido **aprobado** por el CIEI-CIENTÍFICA.

Código de registro: **POS-92-2022-00073**

Título: **REHABILITACION ESTÉTICA DE CORONAS Y CARILLAS DE DISILICATO DE LITIO PARA TRANSFORMAR LA SONRISA: REPORTE DE CASO**

Investigador(a): **Patricia Bravo Vergara**

La aprobación del proyecto de investigación implica que el documento presentado evaluación cumple con los lineamientos de Universidad en materia de investigación y ética, los cuales se sustentan en la normativa internacional vigente. Adicionalmente, en el contexto de la pandemia de enfermedad por COVID-19, le recomendamos cumplir con las normas publicadas por el estado peruano (accesos, medidas de bioseguridad, etc.) y tener los permisos de las instituciones en las que realizará el estudio antes de ejecutarlo.

En tal sentido, esta aprobación carecerá de valor si es que el proyecto de investigación arriba indicado es modificado de cualquier forma. Toda enmienda, añadido, eliminación o eventualidad (eventos adversos, etc.) posterior a la fecha de aprobación debe ser reportado al CIEI-CIENTÍFICA.

La vigencia de la aprobación de este documento es de dieciocho (18) meses (**hasta el 02 de mayo del 2024**), periodo en el que puede desarrollarse el proyecto. Cualquier trámite para su renovación deberá ser enviado antes del término de la vigencia de este documento, debiendo suspenderse todo desarrollo hasta que la renovación sea aprobada.

Villa El Salvador, 03 de noviembre de 2022



Mg. Cinthya Ruth Chipana Herquinio
Presidente
Comité Institucional de Ética en Investigación

**RESOLUCIÓN DIRECTORAL DE ACEPTACIÓN DEL PROYECTO DE TESIS
Y NOMBRAMIENTO DEL ASESOR**

**RESOLUCIÓN DIRECTORAL DE LA CARRERA DE ESTOMATOLOGÍA
N° 073- POSG-DACE-DAFCS-U. CIENTÍFICA-2022**

Lima, 04 de noviembre del 2022.

VISTO:

El informe técnico del Comité Institucional de Ética en Investigación de la Universidad Científica del Sur con código N° POS-92-2022-00073 se aprueba el proyecto de Tesis Titulado: **“REHABILITACIÓN ESTÉTICA DE CORONAS Y CARILLAS DE DISILICATO DE LITIO PARA TRANSFORMAR LA SONRISA: REPORTE DE CASO”** presentado por **PATRICIA BRAVO VERGARA**.

CONSIDERANDO:

Que, de acuerdo al Reglamento General de la Universidad Científica del Sur y los reglamentos de pre/posgrado para obtener el Título de Segunda Especialidad en **ODONTOLOGÍA ESTÉTICA Y RESTAURADORA** en la Carrera de Estomatología de la Universidad Científica del Sur, se debe desarrollar un trabajo de investigación.

Que, de acuerdo con la normativa vigente de la Universidad Científica del Sur, en uso de las atribuciones conferidas al Director Académico de Carrera.

SE RESUELVE:

ART. 1°: APROBAR E INSCRIBIR el Proyecto de Tesis titulado: **“REHABILITACIÓN ESTÉTICA DE CORONAS Y CARILLAS DE DISILICATO DE LITIO PARA TRANSFORMAR LA SONRISA: REPORTE DE CASO”** de la **CD. PATRICIA BRAVO VERGARA**, con registro: N° POS-92-2022-00073 y establecer el inicio de periodo de ejecución del mencionado proyecto hasta 02 de mayo de 2024.

ART. 2°: NOMBRAR Asesor/a del trabajo de tesis señalado, a al **Mg. CD. ALBERTH CORREA MEDINA**.

Regístrese, comuníquese y archívese.




Dr. Claudio Peña Soto
Director Académico de la Carrera de Estomatología