



**FACULTAD DE CIENCIAS DE LA SALUD**  
**CARRERA PROFESIONAL DE ESTOMATOLOGÍA**

**“VARIANTES ANATÓMICAS DEL SENO MAXILAR EN  
INDIVIDUOS DE GUATEMALA. UN ESTUDIO EN TCHC”**

Tesis para optar el Título de:  
SEGUNDA ESPECIALIDAD EN RADIOLOGÍA BUCAL Y  
MAXILOFACIAL

Presentado por:  
Marlen Esther Anayansi Melgar Girón (0000-0002-6323-5726)

Asesor:  
Luis Ernesto Arriola Guillén (0000-0003-0010-5948)

Lima – Perú  
2023





**FACULTAD DE CIENCIAS DE LA SALUD**  
**CARRERA PROFESIONAL DE ESTOMATOLOGÍA**

**“VARIANTES ANATÓMICAS DEL SENO MAXILAR EN  
INDIVIDUOS DE GUATEMALA. UN ESTUDIO EN TCHC”**

Tesis para optar el Título de:  
SEGUNDA ESPECIALIDAD EN RADIOLOGÍA BUCAL Y  
MAXILOFACIAL

Presentado por:  
Marlen Esther Anayansi Melgar Girón (0000-0002-6323-5726)

Asesor:  
Luis Ernesto Arriola Guillén (0000-0003-0010-5948)

Lima – Perú  
2023

ACTA DE SUSTENTACIÓN DE TESIS

Lima, 7 de febrero de 2023.

Los integrantes del Jurado de tesis:

Presidente:	Mg. CARLOS VLADIMIR ESPINOZA MONTES	<input type="checkbox"/>
Miembro:	Mg. Esp. CINTHIA CHIPANA HERQUINIO	
Miembro:	Dra. ANN ROSEMARY CHANAMÉ MARÍN	

Se reúnen para evaluar la tesis titulada: "VARIANTES ANATÓMICAS DEL SENO MAXILAR EN INDIVIDUOS DE GUATEMALA. UN ESTUDIO EN TCHC"

Presentada por el estudiante: MELGAR GIRON MARLEN ESTHER  
Para optar el Título de Segunda Especialidad en Radiología Bucal y Maxilofacial

Asesorada por: Dr. Luis Ernesto Arriola Guillen

Luego de haber evaluado el informe final de tesis y evaluado el desempeño del estudiante de la Carrera de Estomatología en la sustentación, se concluyen de:

Manera unánime ( x )

Por mayoría ( )


Calificar a:

Tesis: MELGAR GIRON MARLEN ESTHER		Nota (en letras): 19	
Aprobado ( )	Aprobado - Muy buena ( )	Aprobado - Sobresaliente ( X )	Desaprobado ( )

Los miembros del jurado firman en señal de conformidad.




**Mg. Carlos Vladimir Espinoza Montes**  
Presidente del Jurado  
DNI.09298400



**Dra. Ann Rosemary Chanamé Marín**  
Miembro 2  
DNI. 42767874



**Mg. Esp. Cinthya Ruth Chipana Herquinio**  
Miembro 1  
DNI.42400735



**Dr. Luis Ernesto Arriola Guillen**  
Asesor  
DNI.40990364



UNIVERSIDAD CIENTÍFICA DEL SUR  
POSGRADO ESTOMATOLOGÍA  
SEGUNDA ESPECIALIDAD EN RADIOLOGÍA BUCAL Y MAXILOFACIAL  
DECLARACIÓN DE ORIGINALIDAD DE CONTENIDO DE INFORME FINAL DE TESIS

Lima, 09 de marzo del 2023

Señor:  
Percy Mayta Tristán  
**Director General de Investigación, Desarrollo e Innovación**  
**Universidad Científica del Sur**  
**Presente.**


De nuestra consideración,

Yo Marlen Esther Anayansi Melgar Girón, egresada del Posgrado Estomatología de la Universidad Científica del Sur, en conjunto con el asesor, Luis Ernesto Arriola Guillen, declaramos que este informe final de tesis titulado **“VARIANTES ANATÓMICAS DEL SENO MAXILAR EN INDIVIDUOS DE GUATEMALA. UN ESTUDIO EN TCHC”**, sustentado para obtener el título de Segunda Especialidad en radiología bucal y maxilofacial es original.

Es decir, no contiene plagio parcial ni total, cuando se utilizó información de fuentes externas se reconoció la autoría mediante la adecuada citación y los resultados obtenidos son producto entero de mi investigación y no han sido falseados ni fabricados. Todo esto en cumplimiento del Código de ética en la investigación, Reglamento del Comité de Integridad Científica, Reglamento de Propiedad Intelectual, Normas y procedimientos de los trabajos de investigación para la obtención de títulos profesionales y grados académicos<sup>14</sup>, que afirmamos conocer en su totalidad.

Por ello, en caso de identificarse alguna situación de plagio, falsificación o fabricación de resultados, nos allanamos al proceso de investigación que establezca la Universidad y las posibles sanciones que pudieran surgir.

Firmamos en conformidad con lo declarado,



Marlen Esther Anayansi Melgar Girón  
Pasaporte: 186908172



Luis Ernesto Arriola Guillen  
DNI: 40990364

<sup>13</sup> En conformidad con la Resolución del Consejo Directivo N° 084-SUNEDU/CD

<sup>14</sup> Los documentos están en: <https://investigacion.cientifica.edu.pe/reglamentos/>

## INFORME DE REVISIÓN DE ORIGINALIDAD

**Título del documento evaluado.** Variantes anatómicas del seno maxilar en individuos de Guatemala. Un estudio en TCHC

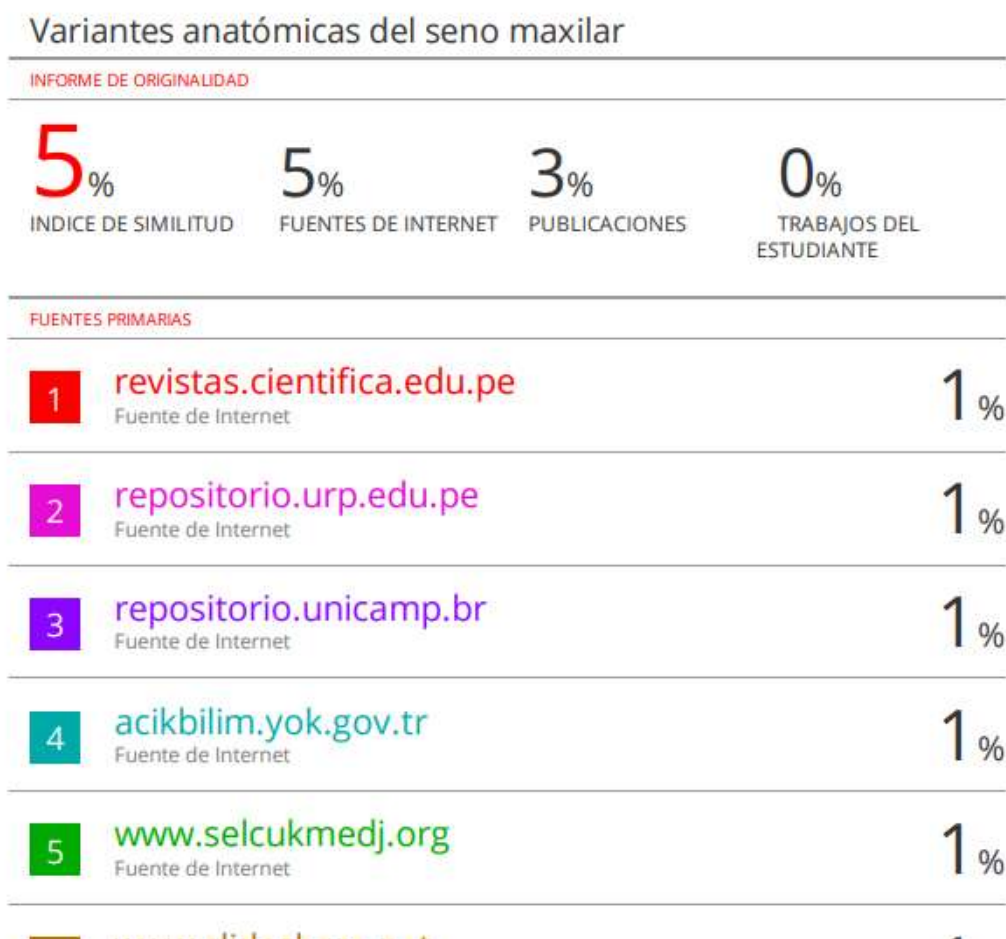**Autores.** Marlen Esther Anayansi Melgar Girón.

**Mecanismo de revisión de originalidad.** Evaluación con Turnitin (ID 2048608879).

**Resultado de la evaluación.** 5%

**Revisado por.** Magaly Kelly Guerrero Huaracallo.

**Comentarios sobre la revisión.** Filtros usados: excluir fuentes de menos de 12 palabras.



## **DEDICATORIA**

A Dios por permitirme cumplir mi sueño de estudiar Radiología, en el tiempo y momento preciso.  
A mis padres por apoyarme incondicionalmente y animarme a realizar mis sueños.

## **AGRADECIMIENTOS**

A todas las personas especiales en mi vida que me animan y dan su apoyo incondicional en todo momento.

A la Universidad de San Carlos de Guatemala por ser mi alma mater y lugar de trabajo, por abrir sus puertas y permitirme trabajar en docencia en el área de mi vocación la Radiología.

A mis asesores y profesores radiólogos por enseñarme cada día a ser mejor y buscar el éxito y compromiso con nuestra profesión.

A mis amigos de promoción por ser una generación que se embarcó en este hermoso mundo de la Radiología sin pensar que seríamos una promoción para la historia. Gracias por su ayuda, compañerismo y apoyo brindado en todo momento.



## RESUMEN

**Objetivo:** Determinar las variantes anatómicas más frecuentes del seno maxilar a través de la valoración de tomografías computarizadas de haz cónico (TCHC) en individuos de una población de Guatemala que acudieron al Centro Radiológico DISA en el periodo de 2013-2018. **Materiales y Métodos:** Estudio descriptivo transversal. Se evaluaron 217 TCHC para un total de 434 senos maxilares, determinando la frecuencia de las variantes anatómicas: la presencia de neumatización del seno maxilar y su clasificación y tabiques sinusales, asociándolas con sexo y la condición dental del paciente. Las mediciones se realizaron por un investigador entrenado y calibrado, utilizando el software Carestream CS 3D. El análisis estadístico del estudio se realizó utilizando el programa SPSS versión 1.0.0.1401 (SPSS Inc., EE. UU.) y la prueba Chi cuadrado ( $p < 0.05$ ). **Resultados:** La frecuencia de neumatización del piso del seno maxilar fue de 79.26% estableciéndose la clase II como la más prevalente con un 53.5%. La distribución y frecuencia de los tabiques intrasinusales se observó en 136 senos maxilares (31.34%), los tabiques incompletos se presentaron con mayor frecuencia (18.43%), en dirección coronal en un 27.19%, ubicados en la región media del piso del seno maxilar en un 14.5%; la formación de tabiques primarios se presentó en un 13.1% y con presentación única en 28.4%. Se observó asociación entre la clase de neumatización y el sexo del paciente y entre formación de tabiques primarios y condición dental del paciente ( $p < 0.05$ ). **Conclusiones:** Las variantes anatómicas más prevalentes en el seno maxilar son la neumatización del piso del seno y presencia de tabiques sinusales, observándose con mayor frecuencia en pacientes de sexo femenino y con condición parcialmente dentados.

**Palabras clave:** seno maxilar, tomografía computarizada de haz cónico, neumatización, tabique sinusal.

## SUMMARY

**Objective:** To determine the most frequent anatomical variants of the maxillary sinus through the assessment of cone beam computed tomography (CBCT) in individuals from a Guatemalan population who attended the DISA Radiological Center in the period 2013-2018. **Materials and Methods:** Cross-sectional descriptive study. 217 TCHC were evaluated for a total of 434 maxillary sinuses, determining the frequency of anatomical variants: the presence of maxillary sinus pneumatization and its classification and sinus septa, associating them with sex and the dental condition of the patient. Measurements were made by a trained and calibrated researcher, using Carestream CS 3D software. The statistical analysis of the study was performed using the SPSS program version 1.0.0.1401 (SPSS Inc., USA) and the Chi-square test ( $p < 0.05$ ). **Results:** The frequency of pneumatization of the floor of the maxillary sinus was 79.26%, establishing class II as the most prevalent with 53.5%. The distribution and frequency of intrasinusal septa was observed in 136 maxillary sinuses (31.34%), incomplete septa appeared more frequently (18.43%), in a coronal direction in 27.19%, located in the middle region of the maxillary sinus floor. by 14.5%; primary septal formation occurred in 13.1% and with single presentation in 28.4%. An association was observed between the class of pneumatization and the sex of the patient and between formation of primary septa and dental condition of the patient ( $p < 0.05$ ). **Conclusions:** The most prevalent anatomical variants in the maxillary sinus are the pneumatization of the sinus floor and the presence of sinus partitions, being observed more frequently in female patients and with partially dentate conditions.

**Keywords:** Maxillary sinus, cone beam computed tomography, pneumatization, sinus septum.

**Tesis en formato de artículo original publicado en la Revista Científica  
Odontológica de la Universidad Científica del sur, el 10 diciembre del 2020**

**VARIANTES ANATÓMICAS EN EL SENO MAXILAR EN INDIVIDUOS DE  
GUATEMALA. UN ESTUDIO EN TCHC**

**ANATOMICAL VARIANTS IN THE MAXILLARY SINUS IN INDIVIDUALS  
FROM GUATEMALA. A STUDY AT CBCT**

Marlen Esther Anayansi Melgar Girón<sup>1, 2</sup>  
melgarmarlen@yahoo.com  
ORCID: 0000-0002-6323-5726

Paola Elena Medina Ocampo<sup>2, 3</sup>  
paomedinaocampo@gmail.com  
ORCID: 0000-0002-5134-7632

Artículo recibido: 10/08/2020  
Arbitrado por pares  
Artículo aceptado: 10/09/2020  
Artículo publicado: 10/12/2020

**Autor de correspondencia:** Marlen Esther Anayansi Melgar Girón  
melgarmarlen@yahoo.com y mmelgargiron@gmail.com

**Citar como:** Melgar M, Medina P. Variantes anatómicas en el seno maxilar en individuos de Guatemala. Un estudio en TCHC. Rev Cient Odontol (Lima). 2020; 8 (3): e031.  
DOI: 10.21142/2523-2754-0803-2020-031

---

<sup>1</sup> Facultad de Odontología, Universidad de San Carlos de Guatemala. Ciudad de Guatemala, Guatemala.

<sup>2</sup> División de Radiología Bucal y Maxilofacial, Universidad Científica del Sur. Lima, Perú.

<sup>3</sup> Facultad de Odontología, Universidad Mayor de San Andrés. La Paz, Bolivia.

## RESUMEN

**Objetivo:** Determinar las variantes anatómicas más frecuentes del seno maxilar a través de la valoración de tomografías computarizadas de haz cónico (TCHC) en individuos de una población de Guatemala que acudieron al Centro Radiológico DISA en el periodo de 2013-2018. **Materiales y Métodos:** Estudio descriptivo transversal. Se evaluaron 217 TCHC para un total de 434 senos maxilares, determinando la frecuencia de las variantes anatómicas: la presencia de neumatización del seno maxilar y su clasificación y tabiques sinusales, asociándolas con sexo y la condición dental del paciente. Las mediciones se realizaron por un investigador entrenado y calibrado, utilizando el software Carestream CS 3D. El análisis estadístico del estudio se realizó utilizando el programa SPSS versión 1.0.0.1401 (SPSS Inc., EE. UU.) y la prueba Chi cuadrado ( $p < 0.05$ ). **Resultados:** La frecuencia de neumatización del piso del seno maxilar fue de 79.26% estableciéndose la clase II como la más prevalente con un 53.5%. La distribución y frecuencia de los tabiques intrasinusales se observó en 136 senos maxilares (31.34%), los tabiques incompletos se presentaron con mayor frecuencia (18.43%), en dirección coronal en un 27.19%, ubicados en la región media del piso del seno maxilar en un 14.5%; la formación de tabiques primarios se presentó en un 13.1% y con presentación única en 28.4%. Se observó asociación entre la clase de neumatización y el sexo del paciente y entre formación de tabiques primarios y condición dental del paciente ( $p < 0.05$ ). **Conclusiones:** Las variantes anatómicas más prevalentes en el seno maxilar son la neumatización del piso del seno y presencia de tabiques sinusales, observándose con mayor frecuencia en pacientes de sexo femenino y con condición parcialmente dentados.

**Palabras clave:** seno maxilar, tomografía computarizada de haz cónico, neumatización, tabique sinusal.

## SUMMARY

**Objective:** To determine the most frequent anatomical variants of the maxillary sinus through the assessment of cone beam computed tomography (CBCT) in individuals from a Guatemalan population who attended the DISA Radiological Center in the period 2013-2018. **Materials and Methods:** Cross-sectional descriptive study. 217 TCHC were evaluated for a total of 434 maxillary sinuses, determining the frequency of anatomical variants: the presence of maxillary sinus pneumatization and its classification and sinus septa, associating them with sex and the dental condition of the patient. Measurements were made by a trained and calibrated researcher, using Carestream CS 3D software. The statistical analysis of the study was performed using the SPSS program version 1.0.0.1401 (SPSS Inc., USA) and the Chi-square test ( $p < 0.05$ ). **Results:** The frequency of pneumatization of the floor of the maxillary sinus was 79.26%, establishing class II as the most prevalent with 53.5%. The distribution and frequency of intrasinusal septa was observed in 136 maxillary sinuses (31.34%), incomplete septa appeared more frequently (18.43%), in a coronal direction in 27.19%, located in the middle region of the maxillary sinus floor. by 14.5%; primary septal formation occurred in 13.1% and with single presentation in 28.4%. An association was observed between the class of pneumatization and the sex of the patient and between formation of primary septa and dental condition of the patient ( $p < 0.05$ ). **Conclusions:** The most prevalent anatomical variants in the maxillary sinus are the pneumatization of the sinus floor and the presence of sinus partitions, being observed more frequently in female patients and with partially dentate conditions.

**Keywords:** Maxillary sinus, cone beam computed tomography, pneumatization, sinus septum.

## INTRODUCCIÓN

Estudios realizados han demostrado que la Tomografía Computarizada de Haz Cónico (TCHC) es una herramienta diagnóstica que permite examinar estructuras anatómicas del macizo maxilofacial, espacios aéreos y senos paranasales (<sup>1-4</sup>). Su uso en las diferentes especialidades odontológicas se ha incrementado, siendo prescrito para conocer, evaluar y verificar el estado de los procesos alveolares residuales además de delimitar la localización del piso del seno maxilar antes de colocar aditamentos como implantes dentales, permitiendo también detectar patologías como quistes o neoplasias que se encuentran ocultas en el seno maxilar (<sup>2,5-9</sup>). La información detallada y precisa que brinda la TCHC mediante la visualización de los huesos y tejido blando en diferentes planos del seno maxilar permite al odontólogo realizar protocolos que garanticen el éxito en el diagnóstico y planificación de los tratamientos a sus pacientes, basado en la interpretación adecuada de las imágenes radiográficas (<sup>4,8,10,11</sup>).

Las variantes anatómicas del seno maxilar reportadas con mayor frecuencia en estudios realizados son la presencia de tabiques sinusales encontrándose una prevalencia entre 33.2% y 58% (<sup>12</sup>) y neumatizaciones en un 83.2% (<sup>9</sup>).

El establecimiento de la frecuencia de las variantes anatómicas del seno maxilar y su presentación radiológica obtenida a través de la TCHC es importante a nivel clínico, por ser entidades que cumplen un papel fundamental en la planificación de procedimientos dentales y quirúrgicos que se encuentren en cercanía del seno maxilar, como la elevación del piso del seno maxilar en procedimientos quirúrgicos antes de la colocación de implantes dentales, entre otros (<sup>13</sup>). El conocimiento de estas entidades permite al odontólogo establecer que variantes anatómicas del seno maxilar son más frecuentes y al reconocer, identificar y localizar su presencia, poder realizar protocolos que garanticen el éxito de los tratamientos planificados a sus pacientes; valiéndose del uso adecuado de la herramienta TCHC como auxiliar diagnóstico.

El estudio pretendió desencadenar el interés de realizar investigación en el ámbito de la Radiología Bucal y Maxilofacial en la región de Centro América específicamente en Guatemala con la que actualmente no se cuenta, con el fin de establecer y comparar resultados de estudios realizados en otros lugares del mundo acerca de la frecuencia de variantes anatómicas del seno maxilar.

El objetivo del estudio fue establecer la frecuencia de las variantes anatómicas que se observan mayormente en los senos maxilares, mediante la evaluación de imágenes de TCHC de pacientes del Centro Radiológico DISA de la ciudad de Guatemala, analizando factores como el sexo, condición dental del paciente y variante anatómica más frecuente.

## MATERIALES Y MÉTODOS

El tipo de estudio fue descriptivo y transversal. La muestra se conformó por 217 TCHC, de pacientes atendidos en el Centro Radiológico DISA en la ciudad de Guatemala, durante el período 2013-2018, que cumplieron con los criterios de inclusión de la investigación: TCHC con campo de visión mediano que mostrarán los senos maxilares, pacientes de ambos sexos y TCHC de pacientes dentados, parcialmente dentados y edéntulos. Las TCHC que mostraban algún trauma facial que afectara el seno maxilar, TCHC de pacientes con dentición decidua y/o mixta y TCHC del mismo paciente realizadas en diferentes periodos de tiempo fueron excluidas del mismo. El anonimato de los pacientes se garantizó según los lineamientos de la Declaración de Helsinki.

Los 217 estudios seleccionados se obtuvieron utilizando un tomógrafo computarizado de haz cónico de marca Vatech, modelo REVE3D de origen coreano, con los siguientes factores de exposición 72 Kv, 8mA y tiempo de exposición de 15 segundos. El tamaño de vóxel fue de 0,2 mm con un campo dimensional de visión de 12 x 9. El software Carestream CS 3D; se utilizó para la adquisición y análisis de las mediciones a través de una ventana de reconstrucción multiplanar en los planos coronal, axial y sagital. Las imágenes fueron analizadas por un investigador entrenado y calibrado.

Las variantes anatómicas evaluadas en cada estudio con TCHC fueron: frecuencia, dirección, ubicación, número, grado de extensión y asociación o no con piezas dentales de los tabiques sinusales, así como la neumatización del seno maxilar, relacionadas con las variantes: sexo (masculino y femenino) y condición dental del paciente CDP: (PD paciente dentado, PPD paciente parcialmente dentado y PE paciente edéntulo).

El registro de los tabiques sinusales se clasificó según su dirección en: anteroposterior (vista sagital), mediolateral (vista coronal), horizontal (vista axial). La ubicación de los tabiques se realizó en la vista sagital, clasificándolos en tres tipos según la relación con las piezas dentales a su cercanía: anterior (región del primer y segundo premolar), media (región de distal del segundo premolar a distal del segundo molar) y posterior (ubicado distal del segundo molar) (<sup>11, 14, 15</sup>).

La frecuencia en número de los tabiques dentro de los senos maxilares se realizó en la vista axial, clasificándolos como únicos o múltiples (<sup>12</sup>). El grado de extensión del tabique se evaluó en el plano axial, se consideró completo o incompleto si éste se extiende o no de pared a pared dentro del seno maxilar.

La asociación entre la formación o no del tabique sinusal con la presencia o ausencia de piezas dentales se realizó utilizando la clasificación de Krenmair: a) tabique primario si este se encontraba relacionado con la raíz de una pieza dental y b) secundario si el tabique se originaba por la neumatización del piso del seno maxilar posterior a perderse una pieza dental (<sup>14, 16-18</sup>).

La presencia de neumatización excesiva del piso del seno maxilar se evaluó a través de la vista coronal de las TCHC a nivel de la altura de la cresta cigomática alveolar; para determinar la existencia de neumatización del piso del seno maxilar por debajo del paladar

duro se trazó una línea que unía los puntos más altos de las paredes mediales de ambos senos maxilares (P1 derecho y P2 izquierdo). El cálculo de la profundidad del seno maxilar (PS) se midió desde el punto más bajo del piso del seno maxilar (P3 derecho y P4 izquierdo) y su proyección en el paladar duro (plano que iba desde los puntos P1 y P2) trazando una línea perpendicular y estableciendo su medida en milímetros. Con base en estas mediciones y tomando como referencia el paladar duro se clasificó la extensión o profundidad del piso del seno maxilar de acuerdo a su extensión en el proceso alveolar en: Clase I cuando el piso se encontraba por arriba del paladar duro, Clase II cuando el piso se proyectó de 0-6 mm por debajo del paladar duro y Clase III cuando el piso del seno maxilar se proyectó más de 6 mm por debajo del paladar duro (<sup>19</sup>). Figura No. 1 y 2

El análisis estadístico de los datos se ejecutó empleando el programa SPSS versión 1.0.0.1401 (SPSS Inc., EE. UU.). Se obtuvieron datos estadísticos de frecuencia de la muestra por sexo y condición dental del paciente. La prueba de Chi cuadrado permitió establecer diferencias en la distribución. El nivel de significancia asumido fue de  $p < 0.05$ .

## RESULTADOS

La muestra total del estudio se conformó por 217 TCHC, 75 de sexo masculino (34.6%) y 142 de sexo femenino (65.4%), para un total de 434 senos maxilares examinados (tabla 1).

En general, de los 434 senos maxilares evaluados, la tabla 2 muestra una frecuencia de 136 tabiques sinusales (31.3%); de ellos 93 pertenecieron a pacientes de sexo femenino y 43 al sexo masculino tabla 3. Así mismo, respecto a la presencia de tabiques y la condición dental del paciente, la tabla 4, muestra que en los PD la presencia de tabiques sinusales fue de 50 (27.2 %), en PPD de 82 (35.3%) y en PE 4 (22.2%).

De acuerdo a los resultados obtenidos en relación a la asociación entre el seno maxilar y sus variantes anatómicas, la tabla 3 muestra, la presencia de tabiques intrasinusales con mayor frecuencia en el sexo femenino, aunque el valor porcentual fue mayor en mujeres no llegó a tener relación significativa ( $p = 0.446$ ). Así mismo, la ubicación de los tabiques se presentó con mayor frecuencia en el sector medio del piso del seno maxilar, sin diferencia según sexo ( $p = 0.523$ ). Por otro lado, la asociación de piezas dentarias y presencia de tabiques mostró que los tabiques primarios se presentaron con mayor frecuencia en ambos sexos en relación con la presencia de tabiques secundarios ( $p = 0.671$ ). Con relación a la extensión de los tabiques en el seno maxilar se estableció que los tabiques incompletos fueron los que se presentaron con mayor frecuencia en ambos sexos ( $p = 0.629$ ). En cuanto a la dirección de los tabiques dentro del seno maxilar, el tabique con dirección coronal fue el que se presentó con mayor frecuencia con un ( $p = 0.774$ ). De acuerdo a la cantidad de los tabiques en los senos maxilares, el tabique único se presentó con mayor frecuencia sin diferencia de acuerdo al sexo ( $p = 0.18$ ). La neumatización Clase II del piso del seno maxilar se presentó con mayor frecuencia en ambos sexos; sin embargo, los varones estuvieron repartidos entre Clases II y III y mujeres entre Clase I y II ( $p < 0.001$ ).



Los resultados obtenidos en relación a la presencia de tabiques sinusales y la CDP, la tabla 4 muestra, que las tres condiciones dentales evaluadas (PD, PPD y PE) mostraron una mayor frecuencia de aparición de tabiques sinusales en la región media del piso del seno maxilar ( $p=0.142$ ). Por otro lado, al evaluar la asociación de formación de tabiques con la presencia o no de piezas dentarias se observó que en PPD y PE mostraron mayor frecuencia de tabiques secundarios mientras que los PD presentaron una frecuencia mayor de formación de tabiques primarios ( $p<0.001$ ). En cuanto a la frecuencia de tabiques completos e incompletos, se evidencia que los tres tipos de condición dental del paciente (PD, PPD y PE) presentaron una frecuencia mayor de tabiques incompletos que completos ( $p=0.720$ ). En relación con la dirección de los tabiques en el seno maxilar, se estableció que en los tres grupos de condición dental del paciente la dirección coronal se presentó con mayor frecuencia, mientras que la dirección axial se dio en PD y PPD y la dirección sagital solo se presentó en PPD ( $p=0.765$ ). En cuanto a la cantidad de tabiques dentro del seno maxilar, la presencia de tabiques únicos se presentó con mayor frecuencia de aparición en los tres grupos de condición dental estudiados ( $p=0.663$ ), los múltiples que se presentaron con menor frecuencia en todos los grupos. Por otra parte, la relación a la CDP y clase de neumatización del seno maxilar se observó que la mayor frecuencia de distribución la presentó la clase II en los tres grupos estudiados, seguida de la Clase III en PD, PPD y PE, mientras que la Clase I solo se presentó en PD y PPD ( $p=0.159$ ).

## DISCUSIÓN

El uso de la TCHC como herramienta preoperatoria en todas las ramas de la odontología ha permitido evaluar y diagnosticar la presencia de variantes anatómicas en senos maxilares. El conocimiento de la ubicación, dirección, número y frecuencia de los tabiques sinusales y la existencia de neumatización del piso del seno maxilar es importante para la planificación, elaboración, realización y éxito de los tratamientos dentales, su identificación evitará complicaciones quirúrgicas al odontólogo, realizando las modificaciones necesarias en la planificación de los tratamientos para evitar resultados desfavorables a los pacientes (<sup>4, 10, 13, 14, 20, 21</sup>).

El presente estudio reveló que en la población guatemalteca estudiada la frecuencia de las variantes anatómicas del seno maxilar (tabiques y neumatización) no presentó una relación significativa con las variables sexo y CDP, resultados coincidentes con estudios consultados (<sup>12,22-24</sup>). Investigaciones realizadas donde evaluaron la frecuencia de las variantes anatómicas en el seno maxilar utilizando estudios imagenológicos por TCHC, registraron prevalencias de tabiques sinusales en las poblaciones estudiadas entre 13% al 35%; en el 2012 un artículo de revisión de literatura disponible del 1995 al 2001 mencionó que la frecuencia de los tabiques sinusales se estableció entre el 24.3% y el 32.5%, otros entre el 37% al 57.6% y 32.2% al 58% respectivamente (<sup>7, 12-16, 21-23, 25</sup>). Este estudio reveló que la población estudiada presentó una frecuencia de tabiques sinusales de 31.3% de los 434 senos maxilares evaluados, resultados similares a los informados en investigaciones previas.

Al evaluar la dirección de los tabiques sinusales, el estudio determinó que la ubicación más frecuente de presentación fue la coronal con 118 casos (27.19%), 11 tabiques orientados axialmente (2.53%), 1 en dirección sagital (0.23%) y 1 con combinación de dos direcciones (0.23%). Estudios realizados indican que la mayor frecuencia en relación

a la dirección de los tabiques en los senos maxilares es la coronal 61.8%, seguida de axial 7.6% y sagital 3.6% (<sup>12, 15, 18, 21, 26</sup>). Al comparar los resultados de la investigación y los mostrados en la literatura se constató que existe coincidencia en la frecuencia de dirección de los tabiques en la población guatemalteca, aunque el porcentaje de frecuencia fue inferior a los reportados.

El análisis de la ubicación de los tabiques indicó que la posición más frecuente se presenta en la región media del piso del seno maxilar 63 (14.5%), seguida de la región posterior 26 (6%), región anterior en 10 (2.3%) y combinación de regiones en 4 (1%), en ambos sexos y CDP. Estudios indican que la mayoría de los tabiques sinusales se ubican en la región media del piso del seno maxilar con una prevalencia de 59.9 % al 77.7%, tomando en consideración que dicha región se encuentra ubicada en la zona molar de los maxilares; el objetivo de evaluar con precisión esta zona es identificar la presencia de esta variante anatómica, con el fin de que ella no interfiera en la realización de tratamientos quirúrgicos como cirugías de elevación del piso del seno maxilar (<sup>11, 12, 14, 18, 20-23, 25, 27-29</sup>). En el estudio se estableció que el mayor número de tabiques se encontraban ubicados en la región media del piso del seno maxilar (14.5%), siendo un porcentaje menor al encontrado en otras investigaciones, pero coincidente en cuanto a su ubicación.

Respecto a la extensión del tabique sinusal dentro del seno maxilar se evidenció que la frecuencia de tabiques incompletos fue de 80 (18%) y 55 (13%) tabiques completos que dividían el seno maxilar en dos cavidades separadas (<sup>23</sup>). Algunos estudios reportan una frecuencia entre 0.3% a 25.2% de tabiques completos y el 99.7% de tabiques incompletos. Al analizar los datos obtenidos se determinó que, aunque la frecuencia observada fue inferior a la reportada en otros estudios, coinciden en determinar que los tabiques incompletos son los que se presentan con mayor frecuencia (<sup>14</sup>).

La asociación de la frecuencia de presentación del tabique sinusal con relación a la presencia o no de piezas dentarias mostró que 57 (13.1%) se clasificaron como tabiques primarios y 46 (10.6%) como secundarios, encontrando asociación significativa con la condición dentaria del paciente. Esta distribución de la frecuencia posiblemente se deba a que los estudios tomográficos evaluados eran en su mayoría de pacientes parcialmente dentados 116 (53.5%) y pacientes dentados 92 (42.4%), conclusión similar a estudios donde indican que los resultados se deben al hecho de que en la investigación hubo un porcentaje alto de maxilares parcialmente dentados y dentados (<sup>12, 14, 21, 30</sup>).

Algunos estudios indican que la presencia de tabiques sinusales son frecuentes en paciente en condición edéntula con una frecuencia de 27.7% y 19% en pacientes dentados, contrario a lo demostrado en este estudio donde se encontró que solo 9 pacientes eran edéntulos, otros estudios señalan que posiblemente la presencia de tabiques en espacios edéntulos se deba a que en sus estudios se incluyeron pacientes seleccionados a los cuales se les realizarían tratamiento con implantes, situación que no sucedió en esta investigación (<sup>14, 28</sup>). Mientras que otras investigaciones opinan que los tabiques secundarios pueden presentarse o desarrollarse con mayor frecuencia en el área del maxilar donde se han perdido piezas dentarias asociado a la neumatización del piso del seno maxilar, lo que evidencia su presencia o formación, situación que no se evaluó en esta investigación (<sup>28</sup>). Se puede establecer que es improbable clasificar el estado de formación de los tabiques sinusales en primarios y secundarios sino se poseen estudios radiográficos antecesores de los senos maxilares (<sup>21</sup>).

La presencia de tabique únicos y múltiples dentro de los senos maxilares en el estudio se presentó con una frecuencia de 28.4% y 3.2% respectivamente; los datos obtenidos en estudios indicaron que la frecuencia de un tabique fue de 59% a 84%, dos tabiques 13.9%, a 31.9%, tres 7.9% y cuatro 1.2%; sin embargo, se estableció que la frecuencia de tabiques únicos y múltiples en este estudio fue inferior a la reportada por otros autores, aunque coinciden en determinar que los tabiques únicos se presentan con mayor frecuencia seguidos de los múltiples (7, 12, 15, 21, 28).

La frecuencia de neumatización del piso del seno maxilar en el estudio fue de 79.26%, observándose que la clase II fue la más frecuente en ambos senos maxilares (53.5%), seguida de la clase III (25.7%) y clase I (20.7%). Los resultados del estudio tienen similitud con el estudio tomado como referencia para realizar las mediciones, en él se evidenció que en el 50% de los casos evaluados, el piso del seno maxilar se encontraba de 0-6 mm por debajo del hueso palatino, seguido de la clase III con el 25% el piso se encontraba > a 6mm por debajo del hueso palatino y clase I el 25% se encontró con un piso sinusal situado sobre el hueso palatino (19). Uno de los estudios consultados reportó que la neumatización alveolar del seno maxilar es la variante anatómica que frecuentemente se detecta al evaluar TCHC con una frecuencia de 83.2% (9). Por lo que se evidencia que hay concordancia entre los estudios consultados y los resultados obtenidos en la investigación.

Finalmente es importante considerar la alta frecuencia de neumatización excesiva del seno maxilar y la presencia de tabiques sinusales en las TCHC evaluadas, su identificación puede ser de mucha utilidad en la planificación y éxito clínico de los tratamientos que se efectúen próximos al seno maxilar, permitiendo al odontólogo realizar una adecuada evaluación preterapéutica de estas condiciones, con el fin de reducir el riesgo de complicaciones clínicas y quirúrgicas.

## CONCLUSIONES

Las variantes anatómicas del seno maxilar que se presentaron con mayor frecuencia en la población guatemalteca estudiada fue la existencia de neumatización excesiva del piso del seno maxilar en su variante clase II y tabiques sinusales ubicados en la región media del piso del seno maxilar, con orientación coronal, extensión incompleta y en presentación única, siendo el sexo femenino y pacientes con condición parcialmente dentada los que presentaron la mayor frecuencia de estas variantes anatómicas.

**Agradecimientos:** Al Centro Radiológico DISA por el apoyo brindado al proporcionar los estudios tomográficos utilizados en este estudio.

**Contribución de los autores:** Marlen Esther Anayansi Melgar Girón ha participado en la concepción, recopilación de información, realizado el análisis e interpretación de los datos, así como la redacción y aprobación de la versión final del artículo. Jhoana Mercedes Llaguno Rubio y Paola Elena Medina Ocampo participaron en la revisión, redacción y aprobación de la versión final del artículo.

**Fuente de financiamiento:** Autofinanciado.

**Conflicto de interés:** Los autores declaran no tener ningún conflicto de interés

## REFERENCIAS BIBLIOGRÁFICAS

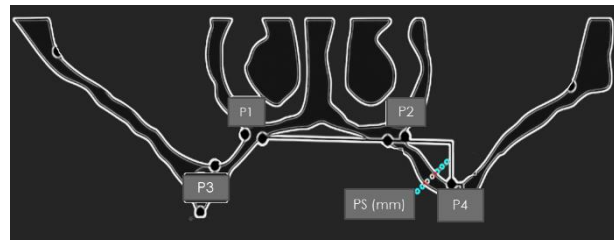
1. Carter L, Farman AG, Geist J, Scarfe WC, Angelopoulos C, Nair MK, et al. American Academy of Oral and Maxillofacial Radiology executive opinion statement on performing and interpreting diagnostic cone beam computed tomography. *Oral Surg Oral Med Oral Pathol Oral Radiol Endod.* 2008;106(4):561-2. doi: 10.1016 / j. tripleo.2008.07.007
2. Donizeth-Rodrigues C, Fonseca-Da Silveira M, Gonçalves-De Alencar AH, Garcia-Santos-Silva MA, Francisco-De-Mendonça E, Estrela C. Three-dimensional images contribute to the diagnosis of mucous retention cyst in maxillary sinus. *Med Oral Patol Oral Cir Bucal.* 2013;18(1): e151-7. doi: 10.4317 / medoral.18141
3. Vogiatzi T, Kloukos D, Scarfe WC, Bornstein MM. Incidence of anatomical variations and disease of the maxillary sinuses as identified by cone beam computed tomography: a systematic review. *Int J Oral Maxillofac Implants.* 2014;29(6):1301-14. doi: 10.11607 / jomi.3644
4. Mafee MF, Tran BH, Chapa AR. Imaging of rhinosinusitis and its complications: plain film, CT, and MRI. *Clin Rev Allergy Immunol.* 2006;30(3):165-86. doi: 10.1385 / CRIAI: 30: 3: 165
5. Nunes LS, Bornstein MM, Sendi P, Buser D. Anatomical characteristics and dimensions of edentulous sites in the posterior maxillae of patients referred for implant therapy. *Int J Periodontics Restorative Dent.* 2013;33(3):337-45. doi: 10.11607 / prd.1475
6. Karataş D, Yüksel F, Şentürk M, Doğan M. The contribution of computed tomography to nasal septoplasty. *J Craniofac Surg.* 2013;24(5):1549-51. doi: 10.1097 / SCS.0b013e3182902729
7. Ata-Ali J, Diago-Vilalta JV, Melo M, Bagán L, Soldini MC, Di-Nardo C, et al. What is the frequency of anatomical variations and pathological findings in maxillary sinuses among patients subjected to maxillofacial cone beam computed tomography? A systematic review. *Med Oral Patol Oral Cir Bucal.* 2017;22(4): e400-e9. doi: 10.4317 / medoral.21456
8. Maillet M, Bowles WR, McClanahan SL, John MT, Ahmad M. Cone-beam computed tomography evaluation of maxillary sinusitis. *J Endod.* 2011;37(6):753-7. doi: 10.1016 / j. joen.2011.02.032
9. Lana JP, Carneiro PM, Machado VeC, de Souza PE, Manzi FR, Horta MC. Anatomic variations and lesions of the maxillary sinus detected in cone beam computed tomography for dental implants. *Clin Oral Implants Res.* 2012;23(12):1398-403. doi: 10.1111 / j.1600-0501.2011.02321.x
10. Campbell PD, Zinreich SJ, Aygun N. Imaging of the paranasal sinuses and in-office CT. *Otolaryngology Clin North Am.* 2009;42(5):753-64, vii. doi: 10.1016 / j.otc.2009.08.015
11. Taleghani F, Tehranchi M, Shahab S, Zohri Z. Prevalence, Location, and Size of Maxillary Sinus Septa: Computed Tomography Scan Analysis. *J Contemp Dent Pract.* 2017;18(1):11-5. doi: 10.5005 / jp-journals-10024-1980
12. Bornstein MM, Seiffert C, Maestre-Ferrín L, Fodich I, Jacobs R, Buser D, et al. An Analysis of Frequency, Morphology, and Locations of Maxillary Sinus Septa Using Cone Beam Computed Tomography. *Int J Oral Maxillofac Implants.* 2016;31(2):280-7. doi: 10.11607 / jomi.4188

13. Shahidi S, Zamiri B, Momeni Danaei S, Salehi S, Hamedani S. Evaluation of Anatomic Variations in Maxillary Sinus with the Aid of Cone Beam Computed Tomography (CBCT) in a Population in South of Iran. *J Dent (Shiraz)*. 2016;17(1):7-15. pmcid: PMC4771057
14. Pommer B, Ulm C, Lorenzoni M, Palmer R, Watzek G, Zechner W. Prevalence, location and morphology of maxillary sinus septa: systematic review and meta-analysis. *J Clin Periodontol*. 2012;39(8):769-73. doi: 10.1111 / j.1600-051X.2012.01897.x
15. Qian L, Tian XM, Zeng L, Gong Y, Wei B. Analysis of the Morphology of Maxillary Sinus Septa on Reconstructed Cone-Beam Computed Tomography Images. *J Oral Maxillofac Surg*. 2016;74(4):729-37. doi: 10.1016 / j. joms.2015.11.019
16. Maestre-Ferrín L, Carrillo-García C, Galán-Gil S, Peñarrocha-Diago M. Prevalence, location, and size of maxillary sinus septa: panoramic radiograph versus computed tomography scan. *J Oral Maxillofac Surg*. 2011;69(2):507-11. doi: 10.1016 / j. joms.2010.10.033
17. Park YB, Jeon HS, Shim JS, Lee KW, Moon HS. Analysis of the anatomy of the maxillary sinus septum using 3-dimensional computed tomography. *J Oral Maxillofac Surg*. 2011;69(4):1070-8. doi: 10.1016 / j. joms.2010.07.020
18. Krennmair G, Ulm C, Lugmayr H. Maxillary sinus septa: incidence, morphology and clinical implications. *J Craniomaxillofac Surg*. 1997;25(5):261-5. doi: 10.1016 / s1010-5182 (97) 80063-7
19. Wagner F, Dvorak G, Nemeč S, Pietschmann P, Traxler H, Schicho K, et al. Morphometric analysis of sinus depth in the posterior maxilla and proposal of a novel classification. *Sci Rep*. 2017; 7:45397. doi: 10.1038 / srep45397
20. Zhang YQ, Yan XB, Meng Y, Zhao YN, Liu DG. Morphologic Analysis of Maxillary Sinus Floor and its Correlation to Molar Roots using Cone Beam Computed Tomography. *Chin J Dent Res*. 2019;22(1):29-36. doi: 10.3290 / j. cjdr. a41772
21. Shen EC, Fu E, Chiu TJ, Chang V, Chiang CY, Tu HP. Prevalence and location of maxillary sinus septa in the Taiwanese population and relationship to the absence of molars. *Clin Oral Implants Res*. 2012;23(6):741-5. pmid: 27063314
22. Neugebauer J, Ritter L, Mischkowski RA, Dreiseidler T, Scherer P, Ketterle M, et al. Evaluation of maxillary sinus anatomy by cone-beam CT prior to sinus floor elevation. *Int J Oral Maxillofac Implants*. 2010;25(2):258-65. pmid: 20369083
23. Li J, Zhou ZX, Yuan ZY, Yuan H, Sun C, Chen N. [An anatomical study of maxillary sinus septum of Han population in Jiangsu region using cone-beam CT]. *Shanghai Kou Qiang Yi Xue*. 2013;22(1):52-7. pmid: 23552782
24. Akay G, Yaman D, Karadag O, Güngör K. Evaluation on the Relationship of Dimensions of Maxillary Sinus Drainage System with the Anatomical Variations and Sinusopathies: Cone-Beam Computed Tomography Findings. *Med Princ Pract*. 2019. doi 10.1159 / 000504963
25. Orhan K, Kusakci Seker B, Aksoy S, Bayindir H, Berberoğlu A, Seker E. Cone beam CT evaluation of maxillary sinus septa prevalence, height, location and morphology in children and an adult population. *Med Princ Pract*. 2013;22(1):47-53. doi: 10.1159 / 000339849
26. Hungerbühler A, Rostetter C, Lübbers HT, Rücker M, Stadlinger B. Anatomical characteristics of maxillary sinus septa visualized by cone beam computed tomography. *Int J Oral Maxillofac Surg*. 2019;48(3):382-7. doi: 10.1016 / j. ijom.2018.09.009

27. Khalighi Sigaroudi A, Dalili Kajan Z, Rastgar S, Neshandar Asli H. Frequency of different maxillary sinus septal patterns found on cone-beam computed tomography and predicting the associated risk of sinus membrane perforation during sinus lifting. *Imaging Sci Dent*. 2017;47(4):261-7. doi 10.5624 / isd.2017.47.4.261
28. Lee WJ, Lee SJ, Kim HS. Analysis of location and prevalence of maxillary sinus septa. *J Periodontal Implant Sci*. 2010;40(2):56-60. doi: 10.5051 / jpis.2010.40.2.56
29. Demirkol M, Demirkol N. The effects of posterior alveolar bone height on the height of maxillary sinus septa. *Surg Radiol Anat*. 2019;41(9):1003-9. doi: 10.1007 / s00276-019-02271-2
30. Schriber M, von Arx T, Sendi P, Jacobs R, Suter VG, Bornstein MM. Evaluating Maxillary Sinus Septa Using Cone Beam Computed Tomography: Is There a Difference in Frequency and Type Between the Dentate and Edentulous Posterior Maxilla? *Int J Oral Maxillofac Implants*. 2017;32(6): 1324-32. doi 10.11607 / jomi.5854

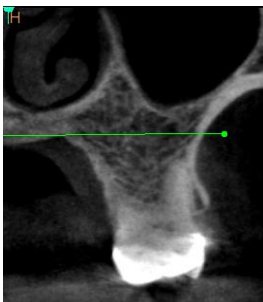
**ANEXOS**

**ANEXO 1: FIGURAS**

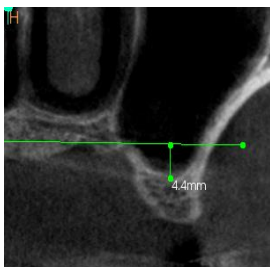


**Figura No. 1** Colocación de puntos anatómicos de referencia de P1 a P4. El cálculo o medición de la profundidad del seno maxilar (PS) se muestra en el seno maxilar izquierdo  
Fuente: (19)

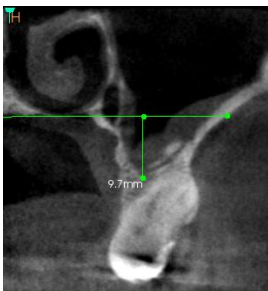
**Figura No. 2 Clasificación de la Neumatización del Seno Maxilar**



**Clase I** (piso del seno maxilar se encuentra por arriba del paladar duro)  
Fuente: Foto de tomografías computarizada de haz cónico de pacientes del estudio.



**Clase II** (piso del seno maxilar se proyecta de 0-6 mm por debajo del paladar duro).  
Fuente: Foto de tomografías computarizada de haz cónico de pacientes del estudio.



**Clase III** (piso del seno maxilar se proyecta más de 6 mm por debajo del paladar duro).  
Fuente: Foto de tomografías computarizada de haz cónico de pacientes del estudio.

## ANEXO 2: TABLAS

**Tabla 1. Distribución de la muestra en relación al sexo y la condición dental del paciente**

		Condición dental del paciente			Total
		Dentado	Parcialmente dentado	Edéntulo	
Sexo	<b>Masculino</b>				
	<b>n</b>	33	40	2	75
	<b>%</b>	44,0	53,3	2,7	100
	<b>Femenino</b>				
	<b>n</b>	59	76	7	142
	<b>%</b>	41,5	53,5	4,9	100
<b>Total</b>					
	<b>n</b>	92	116	9	217
	<b>%</b>	42,4	53,5	41,1	100

P = 0.173 prueba Chi cuadrado



**Tabla 2. Frecuencias de variables anatómicas del seno maxilar**

<b>Variables</b>			
<b>Presencia de tabique sinusal</b>			
		n	%
	Ausente	298	68.7
	Presente	136	31.3
	Total	434	100
<b>Ubicación de tabique sinusal en senos maxilares</b>			
		n	%
	Anterior	10	2.3
	Media	63	14.5
	Posterior	26	6
	Dos regiones	4	1
	No presenta	331	76.2
	Total	434	100
<b>Asociación o no de tabique sinusal a piezas dentales en senos maxilares</b>			
		n	%
	Primario	57	13.1
	Secundario	46	10.6
	No presenta	333	76.3
	Total	434	100
<b>Extensión de tabique sinusal en senos maxilares</b>			
		n	%
	Completo	55	13
	Incompleto	80	18
	Ambos	1	0.3
	No presenta	298	68.7
	Total	434	100
<b>Dirección de tabique sinusal en senos maxilares según vista TCHC</b>			
		n	%
	Tabique sagital	1	0.23
	Tabique coronal	118	27.19
	Tabique axial	11	2.53
	Ambos	1	0.23
	Total	434	100
<b>Cantidad de tabique en senos maxilares</b>			
		n	%
	Único	123	28.4
	Múltiple	14	3.2
	No presenta	297	68.4
	Total	434	100
<b>Clase de neumatización en senos maxilares</b>			
		n	%
	Clase I	90	20.7
	Clase II	232	53.5
	Clase III	112	25.8
	Total	434	100

Tabla 3. Asociación entre sexo y variables anatómicas del seno maxilar

		Presencia de tabiques en senos maxilares		Total	P
		Ausente	Presente		
Sexo	<b>Masculino</b>				
	n	107	43	150	
	%	71,3	28,7	100,0	
	<b>Femenino</b>				
	n	191	93	284	
	%	67,3	32,7	100,0	
<b>Total</b>	n	298	136	434	
	%	68,7	31,3	100,0	0,446

		Ubicación de tabiques en senos maxilares			Total	P
		Anterior	Medio	Posterior		
Sexo	<b>Masculino</b>					
	n	4	21	8	0	33
	%	12,1	63,6	24,2	0,0	100,0
	<b>Femenino</b>					
	n	6	42	18	4	70
	%	8,6	60,0	25,7	5,7	100,0
<b>Total</b>	n	10	63	26	4	103
	%	9,7	61,2	25,2	3,9	100,0

0,523

		Asociación de tabiques con piezas dentarias en senos maxilares		Total	P
		Primaria	Secundaria		
Sexo	<b>Masculino</b>				
	n	18	13	31	
	%	58,1	41,9	100,0	
	<b>Femenino</b>				
	n	38	33	71	
	%	53,5	46,5	100,0	
<b>Total</b>	n	56	46	102	
	%	54,9	45,1	100,0	0,671

		Extensión de los tabique en los senos maxilares			Total	P
		Completo	Incompleto	Ambos		
Sexo	<b>Masculino</b>					
	n	16	27	0	43	
	%	37,2	62,8	0,0	100,0	
	<b>Femenino</b>					
	n	39	51	1	91	
	%	42,9	56,0	1,1	100,0	
<b>Total</b>	n	55	78	1	134	
	%	41,0	58,2	0,7	100,0	0,629

		Dirección de los tabiques en senos maxilares				Total	P
		Tabique sagital	Tabique coronal	Tabique axial	Combinación		
Sexo	<b>Masculino</b>						
	n	0	39	3	0	42	
	%	0,0	92,9	7,1	0,0	100,0	
	<b>Femenino</b>						
	n	1	79	8	1	89	
	%	1,1	88,8	9,0	1,1	100,0	
<b>Total</b>	n	1	118	11	1	131	
	%	0,8	90,1	8,4	0,8	100,0	0,774

		Cantidad de tabiques en senos maxilares		Total	P
		Único	Múltiple		
Sexo	<b>Masculino</b>				
	n	42	0	42	
	%	100,0	0,0	100,0	
	<b>Femenino</b>				
	n	82	12	94	
	%	87,2	12,8	100,0	
<b>Total</b>	n	124	12	136	
	%	91,2	8,8	100,0	0,18

		Clase de neumatización en senos maxilares			Total	P
		Clase I	Clase II	Clase III		
Sexo	<b>Masculino</b>					
	n	31	64	55	150	
	%	20,7	42,7	36,7	100,0	
	<b>Femenino</b>					
	n	59	168	57	284	
	%	20,8	59,2	20,1	100,0	
<b>Total</b>	n	90	232	112	434	
	%	20,7	53,5	25,8	100,0	0,001

Tabla 4. Asociación entre condición dental del paciente y variables anatómicas del seno maxilar

		Presencia de tabiques en senos maxilares		Total	P			
		Ausente	Presente					
Condición del paciente	Dentado	n	134	50	184			
		%	72,8	27,2	100,0			
	Parcialmente dentado	n	150	82	232			
		%	64,7	35,3	100,0			
	Edéntulo	n	14	4	18			
		%	77,8	22,2	100,0			
	Total	n	298	136	434			
		%	68,7	31,3	100,0			
0,142								
		Ubicación de tabiques en senos maxilares				P		
		Anterior	Medio	Posterior	Dos Regiones			
Condición del paciente	Dentado	n	2	22	11	2	37	
		%	5,4	59,5	29,7	5,4	100,0	
	Parcialmente Dentado	n	7	39	14	2	62	
		%	11,3	62,9	22,6	3,2	100,0	
	Edéntulo	n	1	2	1	0	4	
		%	25,0	50,0	25,0	0,0	100,0	
	Total	n	10	63	26	4	103	
		%	9,7	61,2	25,2	3,9	100,0	
	0,825							
			Asociación de tabiques con piezas dentarias en senos maxilares			Total	P	
			Primaria	Secundaria				
	Condición del paciente	Dentado	n	29	7	36		
%			80,6	19,4	100,0			
Parcialmente Dentado		n	27	35	62			
		%	43,5	56,5	100,0			
Edéntulo		n	0	4	4			
		%	0,0	100,0	100,0			
Total		n	56	46	102			
		%	54,9	45,1	100,0			
0,001								
		Extensión de los tabiques en senos maxilares			Total	P		
		Completo	Incompleto	Ambos				
Condición del paciente	Dentado	n	18	29	0	47		
		%	38,3	61,7	0,0	100,0		
	Parcialmente Dentado	n	36	45	1	82		
		%	43,9	54,9	1,2	100,0		
	Edéntulo	n	1	4	0	5		
		%	20,0	80,0	0,0	100,0		
	Total	n	55	78	1	134		
		%	41,0	58,2	0,7	100,0		
	0,720							
			Dirección de los tabique en los senos maxilares				Total	P
			Tabique sagital	Tabique coronal	Tabique axial	Combinación		
	Condición del paciente	Dentado	n	0	44	3	1	48
%			0,0	91,7	6,3	2,1	100,0	
Parcialmente Dentado		n	1	70	8	0	79	
		%	1,3	88,6	10,1	0,0	100,0	
Edéntulo		n	0	4	0	0	4	
		%	0,0	100,0	0,0	0,0	100,0	
Total		n	1	118	11	1	131	
		%	0,8	90,1	8,4	0,8	100,0	
0,765								
		Cantidad de tabiques en los senos maxilares			Total	P		
		Único	Múltiple					
Condición del paciente		Dentado	n	46	4	50		
	%		92,0	8,0	100,0			
	Parcialmente Dentado	n	74	7	81			
		%	91,4	8,6	100,0			
	Edéntulo	n	4	1	5			
		%	80,0	20,0	100,0			
	Total	n	124	12	136			
		%	91,2	8,8	100,0			
0,663								
		Clase de neumatización en senos maxilares			Total	P		
		Clase I	Clase II	Clase III				
Condición del paciente	Dentado	n	45	95	44	184		
		%	24,5	51,6	23,9	100,0		
	Parcialmente Dentado	n	45	125	62	232		
		%	19,4	53,9	26,7	100,0		
	Edéntulo	n	0	12	6	18		
		%	0,0	66,7	33,3	100,0		
	Total	n	90	232	112	434		
		%	20,7	53,5	25,8	100,0		
	0,159							

## ANEXO 3: RESOLUCIÓN DIRECTORAL DE ACEPTACIÓN DEL PROYECTO DE TESIS



### RESOLUCIÓN DIRECTORAL DE ACEPTACIÓN DEL PROYECTO DE TESIS Y NOMBRAMIENTO DEL ASESOR

#### RESOLUCIÓN DIRECTORAL DE LA CARRERA DE ESTOMATOLOGÍA N° 064-DACE-DAFCS-U. CIENTÍFICA-2022

Lima, 29 de abril del 2022.

#### VISTO:

El informe técnico del Comité Institucional de Ética en Investigación de la Universidad Científica del Sur con código N° 090-2020-POS8 se aprueba el proyecto de Tesis Titulado: “VARIANTES ANATÓMICAS Y ENTIDADES PATOLÓGICAS EN EL SENO MAXILAR EN INDIVIDUOS DE GUATEMALA. UN ESTUDIO EN TCHC” presentado por MARLEN ESTHER ANAYANSI MELGAR GIRON.

#### CONSIDERANDO:

Que, de acuerdo al Reglamento General de la Universidad Científica del Sur y los reglamentos de pre/posgrado para obtener el Título de **SEGUNDA ESPECIALIDAD EN RADIOLOGÍA BUCAL Y MAXILOFACIAL** en la Carrera de Estomatología de la Universidad Científica del Sur, se debe desarrollar un trabajo de investigación.

Que, de acuerdo con la normativa vigente de la Universidad Científica del Sur, en uso de las atribuciones conferidas al Director Académico de Carrera.

#### SE RESUELVE:

**ART. 1°: APROBAR E INSCRIBIR** el Proyecto de Tesis titulado: “VARIANTES ANATÓMICAS Y ENTIDADES PATOLÓGICAS EN EL SENO MAXILAR EN INDIVIDUOS DE GUATEMALA. UN ESTUDIO EN TCHC” de MARLEN ESTHER ANAYANSI MELGAR GIRON, con registro: N° 090-2020-POS8 y establecer el inicio de periodo de ejecución del mencionado proyecto, 09 de marzo del 2022.

**ART. 2°: NOMBRAR** Asesor/a del trabajo de tesis señalado, a al/la **Dr. Luis Ernesto Arriola Guillen**.

Regístrese, comuníquese y archívese.



**Dr. Claudio Peña Soto**  
Director Académico de la Carrera de Estomatología



T // (51) 610 6738  
informes@cientifica.edu.pe  
cientifica.edu.pe

#### ANEXO 4: PUBLICACIÓN DE ARTÍCULO

Link de publicación de artículo: <https://doi.org/10.21142/2523-2754-0803-2020-031>

Citar como: Melgar M, Medina P. Variantes anatómicas en el seno maxilar en individuos de Guatemala. Un estudio en TCHC. Rev Cient Odontol (Lima). 2020; 8 (3): e031.  
DOI: 10.21142/2523-2754-0803-2020-031