



**FACULTAD DE CIENCIAS DE LA SALUD**  
**CARRERA PROFESIONAL DE ESTOMATOLOGÍA**

**“CARACTERÍSTICAS IMAGENOLÓGICAS DE LA  
OSTEOMIELITIS DE LOS MAXILARES CON LOS DIFERENTES  
MÉTODOS DIAGNÓSTICOS. UNA REVISIÓN DE LA  
LITERATURA”**

Tesis para optar el Título de:  
SEGUNDA ESPECIALIDAD EN RADIOLOGÍA BUCAL Y  
MAXILOFACIAL

Presentado por:  
Dirce Fernanda Diaz Castellon (0000-0002-5885-8056)

Asesor:  
Luis Ernesto Arriola Guillén (0000-0003-0010-5948)

Lima – Perú  
2022



UNIVERSIDAD  
**CIENTÍFICA**  
DEL SUR

**FACULTAD DE CIENCIAS DE LA SALUD**

**CARRERA PROFESIONAL DE ESTOMATOLOGÍA**

**“CARACTERÍSTICAS IMAGENOLÓGICAS DE LA  
OSTEOMIELITIS DE LOS MAXILARES CON LOS DIFERENTES  
MÉTODOS DIAGNÓSTICOS. UNA REVISIÓN DE LA  
LITERATURA”**

Tesis para optar el título de:  
SEGUNDA ESPECIALIDAD EN RADIOLOGÍA BUCAL Y  
MAXILOFACIAL

Presentado por:  
Dirce Fernanda Diaz Castellon (0000-0002-5885-8056)

Asesor:  
Luis Ernesto Arriola Guillén (0000-0003-0010-5948)

Lima – Perú  
2022

### ACTA DE SUSTENTACIÓN DE TESIS

Lima, 06 de diciembre de 2022.

Los integrantes del Jurado de tesis:

Presidente: Dra. DENISSE AGUILAR GÁLVEZ
Miembro: Dra. EVELYN ÁLVAREZ VIGIDAL
Miembro: MG. ESP. CARLOS VLADIMIR ESPINOZA MONTES

Se reúnen para evaluar la tesis titulada:

CARACTERÍSTICAS IMAGENOLÓGICAS DE LA OSTEOMIELITIS DE LOS MAXILARES CON LOS DIFERENTES MÉTODOS DIAGNÓSTICOS. UNA REVISIÓN DE LA LITERATURA

Presentada por el bachiller:

- DIRCE FERNANDA DÍAZ CASTELLÓN.

Para optar el Título de Segunda Especialidad en Radiología Bucal y Maxilofacial.

Asesorada por: Dr. LUIS ERNESTO ARRIOLA GUILLÉN

Luego de haber evaluado el informe final de tesis y evaluado el desempeño del estudiante de la Carrera de Estomatología en la sustentación, se concluyen de:

Manera unánime ( X )

Por mayoría ( )

Calificar a:

Tesista: DIRCE FERNANDA DÍAZ CASTELLÓN	Nota (en letras): DIECISETE		
Aprobado ( )	Aprobado - Muy buena ( X )	Aprobado - Sobresaliente ( )	Desaprobado ( )

Los miembros del jurado firman en señal de conformidad.



**Dra. Denisse Aguilar Gálvez**  
Presidenta del jurado  
DNI 09304610



**Mg. Esp. Carlos Vladimir Espinoza Montes**  
Miembro 2  
DNI 09298400



**Dra. Evelyn Álvarez Vigidal**  
Miembro 1  
DNI 10452711



**Dr. Luis Ernesto Arriola Guillén**  
Asesor  
DNI 4099036

## INFORME DE REVISIÓN DE ORIGINALIDAD

**Título del documento evaluado.** Características imagenológicas de la osteomielitis de los maxilares con los diferentes métodos diagnósticos. Una revisión de la literatura

**Autores.** Dirce Fernanda Díaz Castellón.

**Mecanismo de revisión de originalidad.** Evaluación con Turnitin (ID 1985254335).

**Resultado de la evaluación.** 3%

**Revisado por.** Lic. Magaly Guerrero H.

**Comentarios sobre la revisión.** Filtros usados: excluir fuentes de menos de 12 palabras.

### Características imagenológicas

#### INFORME DE ORIGINALIDAD



#### FUENTES PRIMARIAS

<b>1</b>	<a href="http://synapse.koreamed.org">synapse.koreamed.org</a> Fuente de Internet	<b>1%</b>
<b>2</b>	<a href="http://energimyndigheten.a-w2m.se">energimyndigheten.a-w2m.se</a> Fuente de Internet	<b>&lt;1%</b>
<b>3</b>	<a href="http://prezi.com">prezi.com</a> Fuente de Internet	<b>&lt;1%</b>
<b>4</b>	Submitted to Universidad Científica del Sur Trabajo del estudiante	<b>&lt;1%</b>
<b>5</b>	<a href="http://pesquisa.bvsalud.org">pesquisa.bvsalud.org</a> Fuente de Internet	<b>&lt;1%</b>

Excluir citas

Apagado

Excluir coincidencias: < 12 words

Excluir bibliografía

Apagado

## **DEDICATORIA**

A Dios, que con su infinito amor y bendiciones, ilumina cada segundo de mi vida.

A mis padres y hermanos, porque mi amor hacia ellos trasciende todo tiempo y espacio

## AGRADECIMIENTO

A DIOS, por su infinita misericordia, amor que nos da la fortaleza necesaria para

caminar erguidos y con el deseo de volar cada vez más alto.

A MIS PADRES, Oscar y Martha, quienes me apoyaron en todo momento e hicieron su mayor esfuerzo para que hoy concluya una etapa más en mi vida

A MIS HERMANOS Oscar y Wilson, que son la razón de sentirme tan orgullosa de culminar mi meta, gracias a ellos por confiar siempre en mí.

A MIS TÍOS, PRIMOS, AMIGOS y extraños que de una u otra manera fueron un apoyo y una gran ayuda

A LA UNIVERSIDAD CIENTÍFICA DEL SUR y con ella a la FACULTAD DE ODONTOLOGÍA POSTGRADO RADIOLOGÍA BUCAL Y MAXILOFACIAL Al instituto latino americano de altos estudios ILAE, a su Director “Dr. Gustavo Fiori Chincharo, a su personal docente por darnos luz de su conocimiento un agradecimiento especial a los señores doctores: Luis Arriola Guillen, Jhoana Llaguno, Paola Medina Ocampo ; por su comprensión, por su paciencia, simpatía y recuerden lo que ustedes han SEMBRADO DURANTE estos años; dan sus más exquisitos frutos.

A todas las personas que colaboraron de una u otra forma a finalizar este trabajo.

¡Muchas gracias!

## RESUMEN

La osteomielitis de los maxilares (OM) es un patología infecciosa que compromete a la médula ósea debido a diversas etiologías, la principal la odontogénica. El diagnóstico de la OM es un reto para el clínico, que se basa en la clínica y exámenes imagenológicos. La radiografía panorámica es el examen imagenológico que se emplea con mayor frecuencia, pero esta tiene algunas limitantes que han sido mejorados con la incursión de nuevos métodos imagenológicos como la Tomografía Computada (TC), la Tomografía Computarizada de Haz Cónico (TCHC), la imagen por Resonancia Magnética (IRM), gammagrafía ósea con radionucleóidos. El propósito de la revisión fue describir las características imagenológicas de la Osteomielitis de los Maxilares de acuerdo a todos los métodos de diagnóstico radiológico disponibles en base a la literatura. Que permitirán al radiólogo tener más conocimiento y evitar emitir informes erróneos.

Palabras clave: exámenes imagenológicos, osteomielitis maxilar, Tomografía Computarizada de Haz Cónico.



**ABSTRACT**

Osteomyelitis of the jaws (OM) is an infectious pathology that involves the bone marrow due to various etiologies, the main one being odontogenic. The diagnosis of OM is a challenge for the clinician, who relies on clinical and imaging examinations. Panoramic radiography is the most frequently used imaging test, but it has some limitations that have been improved with the incursion of new imaging methods such as Computed Tomography (CT), Cone Beam Computed Tomography (CBCT), Magnetic Resonance Imaging (MRI), bone scintigraphy with radionuclides. The purpose of the review was to describe the imaging characteristics of osteomyelitis of the jaws according to all radiological diagnostic methods available in the literature. That will allow the radiologist to have more knowledge and avoid issuing erroneous reports.

Key words: imaging examinations, osteomyelitis maxillar, Cone Beam Computed Tomography.

Tesis en formato de artículo original con estructura de la Revista Científica

Odontológica, publicado el 18 de octubre del 2021

**Características imagenológicas de la osteomielitis de los maxilares con los  
diferentes métodos diagnósticos. Una revisión de la literatura**

*Imaging features of osteomyelitis of the jaws with different diagnostic methods. A review  
of the literature*

**Dirce Fernanda Diaz-Castellon<sup>1</sup> Jhoana Mercedes Llaguno-Rubio<sup>2</sup> Paola Eliana  
Medina-Ocampo<sup>3</sup>**

1. Cirujano Dentista. Especialización en Radiología Bucal y Maxilofacial de la  
Universidad Científica del Sur. Lima - Perú.

E-mail: [dircediazcastellon4@gmail.com](mailto:dircediazcastellon4@gmail.com) Sucre - Bolivia.

<https://orcid.org/0000-0002-5885-8056>

Cirujano Dentista. Especialización en Radiología Bucal y Maxilofacial de la Universidad  
Científica del Sur. E-mail: [academico@ilaeperu.com](mailto:academico@ilaeperu.com) Lima – Perú

<https://orcid.org/0000-0002-0223-608X>

2. Cirujano Dentista. Especialización en Radiología Bucal y Maxilofacial de la  
Universidad Científica del Sur. E-mail: [paomedinaocampo@gmail.com](mailto:paomedinaocampo@gmail.com) Lima – Perú.

<https://orcid.org/0000-0002-5134-7632>

**Autor corresponsal:**

Dirce Fernanda Diaz -Castellon

[dircefernandadiazcastellon4@gmail.com](mailto:dircefernandadiazcastellon4@gmail.com)

## **RESUMEN**

La osteomielitis de los maxilares (OM) es un patología infecciosa que compromete a la médula ósea debido a diversas etiologías, la principal la odontogénica. El diagnóstico de la OM es un reto para el clínico, que se basa en la clínica y exámenes imagenológicos. La radiografía panorámica es el examen imagenológico que se emplea con mayor frecuencia, pero esta tiene algunas limitantes que han sido mejorados con la incursión de nuevos métodos imagenológicos como la Tomografía Computada (TC), la Tomografía Computarizada de Haz Cónico (TCHC), la imagen por Resonancia Magnética (IRM), gammagrafía ósea con radionucleóidos. El propósito de la revisión fue describir las características imagenológicas de la Osteomielitis de los Maxilares de acuerdo a todos los métodos de diagnóstico radiológico disponibles en base a la literatura. Que permitirán al radiólogo tener más conocimiento y evitar emitir informes erróneos.

Palabras clave: exámenes imagenológicos, osteomielitis maxilar, Tomografía Computarizada de Haz Cónico.

**ABSTRACT**

Osteomyelitis of the jaws (OM) is an infectious pathology that involves the bone marrow due to various etiologies, the main one being odontogenic. The diagnosis of OM is a challenge for the clinician, who relies on clinical and imaging examinations. Panoramic radiography is the most frequently used imaging test, but it has some limitations that have been improved with the incursion of new imaging methods such as Computed Tomography (CT), Cone Beam Computed Tomography (CBCT), Magnetic Resonance Imaging (MRI), bone scintigraphy with radionuclides. The purpose of the review was to describe the imaging characteristics of osteomyelitis of the jaws according to all radiological diagnostic methods available in the literature. That will allow the radiologist to have more knowledge and avoid issuing erroneous reports.

Key words: imaging examinations, osteomyelitis maxillar, Cone Beam Computed Tomography.

## INTRODUCCIÓN

La osteomielitis es un proceso inflamatorio que afecta a la médula ósea y puede estar presente en los huesos del cráneo, cara y demás estructuras óseas(1). Generalmente comienza como una infección de la cavidad medular, afecta rápidamente a los sistemas haversianos y se extiende por el periostio del área(2, 3).

La etiopatogenia es multifactorial, siendo la principal causa la infección por un foco bacteriano, microorganismos (Gram positivos, Gram negativos) y a veces presencia fúngica(1, 3, 4). Otras causas que contribuyen al desarrollo de la patología son los traumas, fracturas, enfermedades odontogénicas infecciosas, ciertos fármacos y la radioterapia(4, 5).

La diseminación de la osteomielitis en el maxilar se da con mucha facilidad, afectando con mayor frecuencia al sexo masculino con una edad promedio de 40 años y en individuos con enfermedad sistémica, la zona de los molares mandibulares es más afectada que el maxilar debido a la vascularización y la calidad del tejido óseo(6-8). La presencia de la patología continua pese a los estándares de limpieza, la disponibilidad de distintas generaciones de antibióticos, el consumo de ciertos medicamentos como los bifosfonatos entre otros hace que la patología se desarrolle con mayor facilidad(7, 9-11). Existen varios sistemas de clasificación de la osteomielitis, siendo la más aceptada, la que se determina de acuerdo a la duración; aguda, crónica, reflejándose de diferentes formas y características tanto en la clínica como en las imágenes diagnósticas, que causa confusión en el clínico y radiólogo(3, 7-9, 12). El diagnóstico diferencial de la osteomielitis incluye infecciones, tumores óseos benignos, neoplasias malignas, trastornos metabólicos, traumatismos y osteonecrosis(4, 12, 13).

Las imágenes desempeñan un rol fundamental en la identificación y detección de la patología, tomándose en cuenta diferentes métodos para el diagnóstico idóneo, como lo

son radiografías convencionales, Tomografía Computada (TC) , Tomografía Computarizada de Haz Cónico (TCHC) y la imagen por Resonancia Magnética (IRM) , gammagrafía ósea con radionucleóidos , biopsias óseas, disponibles para clínicos y radiólogos, sin embargo, al desconocer las características e indicaciones de cada uno, pueden ser causa de confusiones e incluso generar conflictos para realizar el tratamiento de la patología o complicación de la misma (1, 4, 5, 7, 10, 14).

Siendo así, el propósito de la presente investigación será describir las características imagenológicas de la osteomielitis de los maxilares de acuerdo a los diferentes estudios por imágenes de utilidad en el diagnóstico de esta patología, ayudando en su reconocimiento, así como en los diagnósticos diferenciales de acuerdo a lo revisado en la literatura.

## **MÉTODO**

Se realizó la búsqueda bibliográfica sistematizada en artículos referentes al tema publicados hasta el marzo de 2021 en fuentes de información como Pubmed, scielo, google scholar, a través de palabras claves (Osteomielitis maxilar, infección ósea maxilar, características imagenológicas, tomografía cone Beam), se obtuvieron 108 artículos en la búsqueda, solo se seleccionaron 49, los más relevantes en función de los elementos de la revisión. El estudio incluyó artículos originales, artículos de revisión de literatura, informe de casos y búsqueda manual de libros se excluyeron artículos de opinión y cartas al editor.

La búsqueda bibliográfica prioriza artículos escritos en idiomas en inglés y español evitando acceder a otros idiomas.

## **FISIOPATOLOGÍA DE LA OSTEOMIELITIS DE LOS MAXILARES**

En el esqueleto craneofacial al igual que todo el sistema óseo, existen entidades responsables del equilibrio altamente dinámico entre la reabsorción y la formación de matriz ósea en el hueso que son los osteoclastos y osteoblastos, cuyo equilibrio se verá afectado con los elementos y población celular de la inflamación de médula ósea(14, 15).

La osteomielitis ocurre como resultado de una infección generalmente odontogénica, la cual se expande a través de médula ósea del maxilar y periostio produciendo la respuesta del organismo, proceso inflamatorio, que conduce a la hiperemia, aumento del flujo sanguíneo y leucocitos en el área afectada. La formación del pus es el cúmulo de bacterias y desechos celulares que no pueden eliminarse mediante los mecanismos de defensa naturales del cuerpo. Invade la médula ósea, se crea una presión intramedular alta, lo que disminuye aún más el flujo sanguíneo a los huesos de la mandíbula, este estrés en la irrigación sanguínea provoca la pérdida de vitalidad de los elementos de hueso en la parte afectada. El pus viaja a través del sistema de Havers y los canales de Volkmann para extenderse por los huesos medular y cortical y, a medida que el pus perfora el hueso cortical, se acumula debajo del periostio, después de algún tiempo, finalmente la purulencia sale de los tejidos blandos a través de fístulas intraorales o extraorales(1, 16).

La osteomielitis clasificada más aceptada es la que toma en cuenta el tiempo de evolución aguda y crónica. La osteomielitis aguda tiene un tiempo de evolución corto días o pocas semanas y solo en ocasiones la pérdida ósea es evidente radiográficamente, se puede subdividir en formas supurativas y no supurativas, así como en formas hematógenas. La osteomielitis crónica es recurrente y persistente que se extiende de meses a años puede clasificarse según el agente causal o como formas supurativas, no supurativas, esclerosantes. La osteomielitis crónica es una afección grave que requiere tratamiento intra hospitalario inmediato, antibióticos y cirugía. Radiográficamente se puede observar

imágenes difusas mal definidos, patrones óseos trabeculares radiopacos, radiolúcidos y mixtos, presencia de hueso muerto (secuestro óseo), aposición de hueso nuevo y tractos fistulosos, reacción periostal(17).

Otro sistema de clasificación, divide a la osteomielitis crónica en Osteomielitis supurativa, osteonecrosis de la mandíbula y osteonecrosis de la mandíbula relacionada con bifosfonatos. La osteomielitis crónica no supurativa de la mandíbula es conocida también en la literatura como osteomielitis crónica primaria, osteomielitis esclerosante difusa, osteomielitis de Garré y osteomielitis crónica mandibular juvenil(18-20).

## **CARACTERÍSTICAS IMAGENOLÓGICAS DE LA OSTEOMIELITIS DE LOS MAXILARES**

Existen diferentes métodos de ayuda diagnóstica de la osteomielitis; su elección debe estar en función a cada etapa del curso de la enfermedad, lo que hace necesario el conocimiento de las características imagenológicas, teniendo en cuenta que el diagnóstico definitivo se confirmará mediante la correlación clínico radiológica y el examen histopatológico(21, 22).

Entre los métodos disponibles para la evaluación están las radiografías simples, TC, TCHC, IRM e imágenes nucleares con sustancias de contraste como la gammagrafía, siendo todos estos usados para diagnosticar la enfermedad de acuerdo a parámetros que reflejan la destrucción ósea, teniendo en cuenta que el aspecto radiológico de la osteomielitis varía considerablemente dependiendo del tipo de respuesta inflamatoria subyacente, de la edad y condiciones del paciente(19, 22, 23).

En la radiografía panorámica los hallazgos radiográficos de la osteomielitis de los maxilares incluyen la apariencia de hueso (apolillado) imágenes radiolúcidas esféricas u ovoides con una esclerosis, mala definición, expansión ósea y reacción del perióstica



(piel de cebolla) debido a la formación nueva de periostio, observando en ocasiones la presencia de secuestros óseos vistos como imágenes radiopacas dentro del área de destrucción ósea, sin embargo, en una etapa temprana, de cuatro a ocho semanas, no se observan grandes signos radiográficos, lo que llevan a confundirla con otra entidad , además la información que brinda la radiografía panorámica es limitada debido a la superposición, que dificulta el análisis preciso de la lesión(5, 23-25).

Respecto a la TCHC, las características imagenológicas involucran; la pérdida del patrón trabecular con tractos de resorción radiolúcidos redondos internos, expansión mínima de las tablas óseas, reducción de la corteza alveolar, borde esclerótico periférico y estratificación cortical (involucro), hay reportes en la literatura en las que se observaron la presencia un lecho alveolar cercano difuso, parcialmente corticalizado , el conducto dentario inferior con la cortical difusa o pérdida esta(26) .

En esta técnica se identificó distintos patrones óseos, el mixto que es el más común en el que la osteoesclerosis se combina con la osteólisis, el patrón esclerótico y el patrón óseo menos común en el que se observan secuestros óseos (21). La TCHC tomografía específica para tejidos duros a cabeza, cuello y disminución en la radiación, brinda gran precisión en la evaluación de tejido duro, ayuda a detectar etapas tempranas de la patología, permitiendo monitorear el desarrollo patológico y ayuda en la planificación quirúrgica de la patología., características imagenológicas poco claras en métodos bidimensionales (20, 27).

Por otro lado, la TC permite la evaluación de la cortical ósea, ancho óseo alterado, secuestros, fracturas patológicas, extensión de las esclerosis, localización de fístulas , la relación con estructuras anatómicas próximas a la lesión, defecto trabecular y la reacción perióstica ; pero la radiación es mucho mayor que en la TCHC y los contrastes de tejidos duros del esqueleto craneofacial en esta son inadecuados haciendo que la técnica se

complementa radiografías extrabucales e intrabucales, para aumentar la precisión y definición de la técnica. El empleo de la TC es de mayor utilidad combinada con medicina nuclear (detección de radiación gamma) (21, 28, 29).

Sobre lo mencionado anteriormente, se utilizan los métodos por TC que detectan radiación gamma; la tomografía computarizada por emisión de fotón único (SPECT) y la tomografía por emisión de positrones (PET). Respecto al primero (SPECT), la osteomielitis y la osteonecrosis son sensibles, obteniéndose imágenes metabólicas y morfológicas; para ello se emplea un radiofármaco que es diseminado por vía sanguínea hacia el área de estudio. La técnica permite que la patología sea identificable en una etapa más temprana donde los cambios metabólicos son evidentes, el foco de la patología y la diseminación de la misma, son observables lo que ayudará para un tratamiento temprano, también es empleada para el seguimiento post cirugía, pero la resolución y especificidad de esta es inferior a la del TC-PET(30, 31).

La técnica por emisión de positrones PET usa radiofármacos que actúan a nivel molecular, se puede combinar con TC e IRM. El PET - TC tendrá como resultado imágenes con mayor contraste, mejor resolución espacial y localización exacta en comparación a otras técnicas como las imágenes bidimensionales y las tomografías. El tiempo de exposición de la técnica es más corto. Esta registra focos o señales de todo el cuerpo, donde la captación de glucosa y granulocitos es mayor, alrededor de la lesión, permitirá obtener imágenes en las que sea posible evaluar la presencia de una enfermedad crónica, alteraciones anatómicas no evidentes, respuesta al tratamiento de la patología y la precisión de las lesiones inflamatorias focales(30). La especificidad y precisión de la técnica es de ayuda primordial en la identificación de etapas tempranas, de la patología, sin embargo, se deberá de evaluar el costo- beneficio. Las imágenes nucleares solo nos dan parámetros sustanciales de la lisis ósea, siempre se debe tener una correlación de

clínica y otros estudios auxiliares(30, 32).

La IRM proporciona detalle de tejidos blandos relacionados con la lesión del hueso medular, demuestra claramente la celulitis, el especialista en imágenes debe tener experiencia para evitar errar en su interpretación y confundirla con cambios fisiológicos (como edema óseo), la irradiación de esta técnica es nula adecuada para pacientes jóvenes y con contraindicaciones a la irradiación (32, 33).

### **DIAGNÓSTICOS DIFERENCIALES DE LA OSTEOMIELITIS DE LOS MAXILARES DE ACUERDO A SUS CARACTERÍSTICAS IMAGENOLÓGICAS.**

Los hallazgos de imágenes son muy sugestivos y pueden llegar a confundir al clínico. Dentro de los diagnósticos diferenciales más frecuentes están las infecciones odontogénicas donde las imágenes radiolúcidas por la osteólisis son evidentes, por esto, es primordial la clínica de las lesiones inflamatorias y un estudio que detalle mucho mejor el tejido afectado(33, 34).

Las displasias fibroóseas no neoplásicas son entidades que por las características imagenológicas, radiopacidad con zonas radiolúcidas difusas, pueden llevar a tener un diagnóstico controversial de la patología. Por lo cual se recomienda el empleo de la TCHC que permitirá evaluar mejor las características de la imagen, la expansión ósea, relación con estructuras adyacentes y morfología de la misma permitiendo realizar un diagnóstico diferencial. El diagnóstico de estas entidades son un reto para el clínico lo que llevará a realizar una historia clínica minuciosa, estudios por imágenes y muchas veces en análisis histopatológicos(32, 35-37).

El Tumor óseo benigno Osteoblastoma, es otra entidad que radiográficamente se muestra como una imagen mixta, mal definida con destrucción de la cortical, en etapa inicial de

la patología puede surgir una confusión a la hora del diagnóstico, la literatura propone el empleo de la IRM como la técnica auxiliar, ya que se logra identificar zonas hiperintensas e hipointensas, que están presentes con mayor frecuencia en alteraciones óseas(32, 37, 38).

Lesiones líticas como sarcomas a nivel óseo, se presentan como imágenes radiolúcidas, radiopacas y mixtas dependiendo el nivel de osificación, la similitud en algunas características de la osteomielitis maxilar es evidente como, con el sarcoma de Erwing en el que imagenologicamente se evidencia la reacción periostal (capas de cebolla)similar a la característica presente en la osteomielitis maxilar , el empleo de la IRM en estas entidades permite que el estudio de las partes blandas de la lesión sea más minucioso (39, 40).

La osteonecrosis tiene características radiográficas, como la radiolucidez mal definida, esclerosis ósea y sequestro, que se asemejan a la imagen que presente en la osteomielitis, estas patologías muestran similitudes imagenológicas y clínicas estrechas, lo que llevará a realizar un estudio histopatológico, el cual es posible diferenciar las patologías, lo que ayudará a resolver el enigma del diagnóstico presuntivo. La osteonecrosis al presentar bastante similitud con la osteomielitis en los maxilares requiere de una buena historia clínica y estudios imagenológicos adecuados que permitan llegar a un correcto diagnóstico(22, 23, 41-43).

## **DISCUSIÓN.**

La osteomielitis de los maxilares es una inflamación ósea que compromete periostio, cortical y la médula ósea. Su presencia se debe a diferentes factores una de la más comunes es la infección odontogénica, observándose con mayor frecuencia en varones, en proporción de 5: 1 respecto a las mujeres(1, 7, 44, 45).

Las diferentes formas de presentación de la osteomielitis de los maxilares tienen

características clínicas y radiológicas diferentes que deben ser de conocimiento del clínico y del radiólogo a la hora de emitir un diagnóstico y realizar el tratamiento apropiado de la entidad. Los exámenes con los que se cuenta van desde aquellos en los que se puede analizar la lesión en dos dimensiones como la radiografía panorámica, hasta imágenes por tomografía computarizada, la resonancia magnética, medicina nuclear y estudios histopatológicos entre los más conocidos. La apariencia de hueso apolillado, esclerosis ósea, radiolucidez mal definidas, secuestro y otras características que son las más comunes llevan a generar en el clínico confusión con otras patologías que muestran características imagenológicas similares, por lo que se precisara de otro tipo de examen que brinde características más definidas que ayudan un diagnóstico, tratamiento, prevención y seguimiento de la patología. Por ello se hace necesario conocer qué características imagenológicas de la osteomielitis de los maxilares que están presentes en los diferentes métodos diagnósticos los cuales puedan complementar a la historia de la patología.

Los métodos actuales logran identificar a la osteomielitis maxilar en etapa temprana intervenir en ella, delimitar con precisión la extensión, analizar el comportamiento de la lesión, además se logra de reducir la radiación en aquellos pacientes contraindicados. Sin embargo, los estudios con los que se cuentan muchas veces no son accesibles por el costo, por ello que solo se reportan casos en su estadio crónico ya que, osteomielitis en etapas tempranas imagenologicamente puede ser confundida, en la bidimensionalidad con lesiones óseas menos complicadas como una periodontitis crónica(46).

La literatura propone el TCHC como el mejor método empleado en la planificación quirúrgica de una osteomielitis, al ser comparada con la imagen en dos dimensiones donde se contaban con bastantes interposiciones(8, 9, 30, 32, 33).

La identificación temprana y seguimiento de la osteomielitis maxilar es posible con la

medicina nuclear la PET/TCHC (30, 34, 46, 47). La IRM en la osteomielitis maxilar además de analizar al detalle tejidos blandos en la lesión, se convierten en el método de primera opción en pacientes con restricción a la radiación y en pacientes jóvenes (15, 34, 48).

Imágenes mixtas con bordes irregulares y mal definidos, con presencia de uno o varios focos radiopacos, son características de la osteomielitis maxilar, que pueden ser confundidas con otras entidades patológicas como, displasias fibrosas no neoplásicas, que causan dudas al momento de emitir un diagnóstico, ello llevará a asociar la historia clínica de pacientes, los estudios imagenológicos, el examen histopatológico, para tener un diagnóstico preciso (22, 35, 48).

Los radiólogos deben considerar actualmente el uso de imágenes de tres dimensiones como la tomografía computarizada que es indispensable para un diagnóstico preciso e idóneo de los problemas de osteomielitis, la localización de la lesión con una resolución mejorada hará que el reconocimiento de la lesión para el clínico sea más preciso a la hora de realizar el tratamiento.

El presente estudio tuvo algunas limitaciones, la más notable fue que la búsqueda de la información en literatura se limitaba a estudios realizados en imágenes bidimensionales y con complicaciones de consumo de bifosfonatos. Otra de las limitantes fue que hubo información escasa y dispersa referente a diagnósticos diferenciales en osteomielitis maxilar.

Este estudio revisó la fisiopatología, las características imagenológicas de la osteomielitis de los maxilares y el diagnóstico diferencial de la patología, que puede ser de utilidad para comprender las características de las imágenes de una osteomielitis diferenciarla, reconocerla y contribuir en el diagnóstico precoz.

## **CONCLUSIONES**

Los radiólogos necesitan reconocer las características imagenológicas de la osteomielitis y establecerlo como diferencial entre patologías óseas que tienen similitudes imagenológicas para evitar diagnósticos equivocados y tratamientos erróneos. La participación del radiólogo en la guía del tratamiento y seguimiento de estos pacientes es fundamental. Los métodos auxiliares imagenológicos actuales de la osteomielitis maxilar, son indispensable para en el tratamiento (planificación quirúrgica), seguimiento de la patología y prevención de la misma.

### **Contribución de autoría:**

Dirce Fernanda Diaz-Castellon, Jhoana Mercedes Llaguno-Rubio y Paola Elena Medina -Ocampo han participado en la elaboración del artículo, recolección de la información, la redacción y aprobación de la versión final del artículo.

### **Fuente de financiamiento:**

Autofinanciado.

### **Potenciales conflictos de interés:**

Ninguno de los autores tiene un conflicto de intereses

## REFERENCIAS BIBLIOGRÁFICAS

1. Mardini S, Gohel A. Imaging of Odontogenic Infections. *Radiol Clin North Am.* 2018;56(1):31-44. DOI: [10.1016/j.rcl.2017.08.003](https://doi.org/10.1016/j.rcl.2017.08.003)
2. Schmitt SK. Osteomyelitis. *Infect Dis Clin North Am.* 2017;31(2):325-38. DOI: [10.1016/j.idc.2017.01.010](https://doi.org/10.1016/j.idc.2017.01.010)
3. Sood R, Gamit M, Shah N, Mansuri Y, Naria G. Maxillofacial Osteomyelitis in Immunocompromised Patients: A Demographic Retrospective Study. *J Maxillofac Oral Surg.* 2020;19(2):273-82. DOI: [10.1007/s12663-019-01201-4](https://doi.org/10.1007/s12663-019-01201-4)
4. Kusuyama Y, Matsumoto K, Okada S, Wakabayashi K, Takeuchi N, Yura Y. Rapidly progressing osteomyelitis of the mandible. *Case Rep Dent.* 2013;2013:249615. DOI: <https://doi.org/10.1155/2013/249615>
5. Mehra H, Gupta S, Gupta H, Sinha V, Singh J. Chronic suppurative osteomyelitis of mandible: a case report. *Craniofac Trauma Reconstr.* 2013;6(3):197-200. DOI: [10.1055/s-0033-1343781](https://doi.org/10.1055/s-0033-1343781)
6. Julien Saint Amand M, Sigaux N, Gleizal A, Bouletreau P, Breton P. Chronic osteomyelitis of the mandible: A comparative study of 10 cases with primary chronic osteomyelitis and 12 cases with secondary chronic osteomyelitis. *J Stomatol Oral Maxillofac Surg.* 2017;118(6):342-8. DOI: [10.1016/j.jormas.2017.08.006](https://doi.org/10.1016/j.jormas.2017.08.006)
7. Sadaksharam J, Murugesan M. Osteomyelitis of Maxilla: A Rare Finding from a Radiologist Point of View. *Contemp Clin Dent.* 2019;10(2):394-6. DOI: [10.4103/ccd.ccd\\_566\\_18](https://doi.org/10.4103/ccd.ccd_566_18)
8. Fullmer JM, Scarfe WC, Kushner GM, Alpert B, Farman AG. Cone beam computed tomographic findings in refractory chronic suppurative osteomyelitis of the mandible. *Br J Oral Maxillofac Surg.* 2007;45(5):364-71. DOI: [10.1016/j.bjoms.2006.10.009](https://doi.org/10.1016/j.bjoms.2006.10.009)
9. Park MS, Eo MY, Myoung H, Kim SM, Lee JH. Early diagnosis of jaw osteomyelitis by easy digitalized panoramic analysis. *Maxillofac Plast Reconstr Surg.* 2019;41(1):6. DOI: [10.1016/j.bjoms.2006.10.009](https://doi.org/10.1016/j.bjoms.2006.10.009)
10. Bocchialini G, Ferrari L, Rossini M, Bozzola A, Burlini D. Chronic nonbacterial osteomyelitis involving the mandible: A case report. *Int J Surg Case Rep.* 2017;37:149-53. DOI: [10.1016/j.ijscr.2017.06.018](https://doi.org/10.1016/j.ijscr.2017.06.018)
11. Trivellato AE, Ribeiro MC, Sverzut CE, Bonucci E, Nanci A, de Oliveira PT. Osteopetrosis complicated by osteomyelitis of the maxilla and mandible: light and electron microscopic findings. *Head Neck Pathol.* 2009;3(4):320-6. DOI: [10.1007/s12105-009-0142-1](https://doi.org/10.1007/s12105-009-0142-1)
12. Andre CV, Khonsari RH, Ernenwein D, Goudot P, Ruhin B. Osteomyelitis of the jaws: A retrospective series of 40 patients. *J Stomatol Oral Maxillofac Surg.* 2017;118(5):261-4. DOI: [10.1016/j.jormas.2017.04.007](https://doi.org/10.1016/j.jormas.2017.04.007)



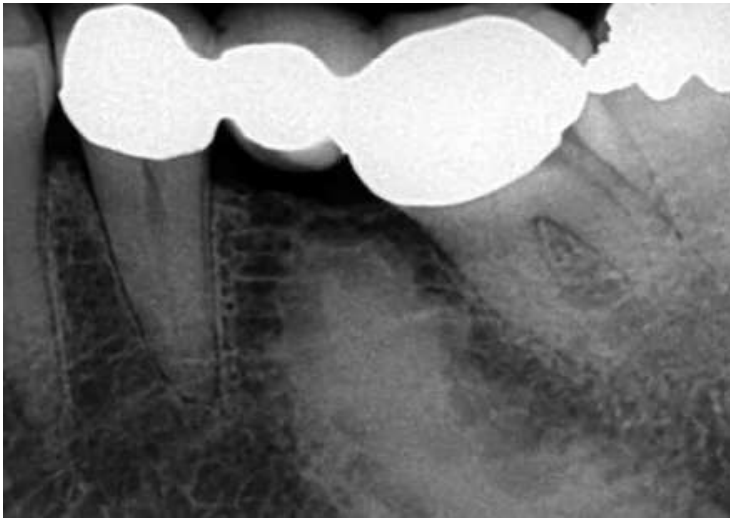
13. Mandell JC, Khurana B, Smith JT, Czuczman GJ, Ghazikhanian V, Smith SE. Osteomyelitis of the lower extremity: pathophysiology, imaging, and classification, with an emphasis on diabetic foot infection. *Emerg Radiol.* 2018;25(2):175-88. DOI: [10.1007/s10140-017-1564-9](https://doi.org/10.1007/s10140-017-1564-9)
14. Taddio A, Ferrara G, Insalaco A, Pardeo M, Gregori M, Finetti M, et al. Dealing with Chronic Non-Bacterial Osteomyelitis: a practical approach. *Pediatr Rheumatol Online J.* 2017;15(1):87. DOI: <https://doi.org/10.1186/s12969-017-0216-7>
15. Camison L, Mai RS, Goldstein JA, Costello BJ, Torok KS, Losee JE. Chronic Recurrent Multifocal Osteomyelitis of the Mandible: A Diagnostic Challenge. *Plast Reconstr Surg.* 2018;142(1):186-92. DOI: [10.1097/PRS.0000000000004494](https://doi.org/10.1097/PRS.0000000000004494)
16. Monsour PA, Dalton JB. Chronic recurrent multifocal osteomyelitis involving the mandible: case reports and review of the literature. *Dentomaxillofac Radiol.* 2010;39(3):184-90. DOI: [10.1259/dmfr/23060413](https://doi.org/10.1259/dmfr/23060413)
17. Picnus DJ. Osteomielitis del Esqueleto Craneofacial. *Semin plast.* 2009;73-9. DOI: <http://dx.doi.org/10.5546/aap.2016.e87>
18. Rajkumar GC, Hemalatha M, Shashikala R, Kumar DV. Recurrent chronic suppurative osteomyelitis of the mandible. *Indian J Dent Res.* 2010;21(4):606-8. DOI: [10.4103/0970-9290.74229](https://doi.org/10.4103/0970-9290.74229)
19. Koorbusch GF, Deatherage JR, Cure JK. How can we diagnose and treat osteomyelitis of the jaws as early as possible? *Oral Maxillofac Surg Clin North Am.* 2011;23(4):557-67, vii. DOI: [10.1016/j.coms.2011.07.011](https://doi.org/10.1016/j.coms.2011.07.011)
20. Dym H, Zeidan J. Microbiology of Acute and Chronic Osteomyelitis and Antibiotic Treatment. *Dent Clin North Am.* 2017;61(2):271-82. DOI: [10.1016/j.cden.2016.12.001](https://doi.org/10.1016/j.cden.2016.12.001)
21. Garcia CM, Garcia MA, Garcia RG, Gil FM. Osteomyelitis of the mandible in a patient with osteopetrosis. Case report and review of the literature. *J Maxillofac Oral Surg.* 2013;12(1):94-9. DOI: [10.1007/s12663-011-0196-y](https://doi.org/10.1007/s12663-011-0196-y)
22. Anesi A, Generali L, Sandoni L, Pozzi S, Grande A. From Osteoclast Differentiation to Osteonecrosis of the Jaw: Molecular and Clinical Insights. *Int J Mol Sci.* 2019;20(19). DOI: [10.3390/ijms20194925](https://doi.org/10.3390/ijms20194925)
23. De Antoni CC, Matsumoto MA, Silva AAD, Curi MM, Santiago Junior JF, Sassi LM, et al. Medication-related osteonecrosis of the jaw, osteoradionecrosis, and osteomyelitis: A comparative histopathological study. *Braz Oral Res.* 2018;32:e23. DOI: [10.1590/1807-3107bor-2018.vol32.0023](https://doi.org/10.1590/1807-3107bor-2018.vol32.0023)
24. Sun YK, Cha JK, Thoma DS, Yoon SR, Lee JS, Choi SH, et al. Bone Regeneration of Peri-Implant Defects Using a Collagen Membrane as a Carrier for Recombinant Human Bone Morphogenetic Protein-2. *Biomed Res Int.* 2018;2018:5437361. DOI: [10.1155/2018/5437361](https://doi.org/10.1155/2018/5437361)
25. Marx RE, Tursun R. Response to - a commentary on "Suppurative osteomyelitis, bisphosphonate induced 1 osteonecrosis, osteoradionecrosis: a blinded histopathologic comparison and its 2 implications for the mechanism of each disease" by R.E. Marx and R. Tursun

- [Int. J. Oral. Maxillofac. Surg. 41 (3) (2012) 283-289]. Int J Oral Maxillofac Surg. 2013;42(1):148-9. DOI: [10.1016/j.ijom.2012.06.027](https://doi.org/10.1016/j.ijom.2012.06.027)
26. Schulze D, Blessmann M, Pohlenz P, Wagner KW, Heiland M. Diagnostic criteria for the detection of mandibular osteomyelitis using cone-beam computed tomography. Dentomaxillofac Radiol. 2006;35(4):232-5. DOI: [10.1259/dmfr/71331738](https://doi.org/10.1259/dmfr/71331738)
  27. Marx RE, Tursun R. Suppurative osteomyelitis, bisphosphonate induced osteonecrosis, osteoradionecrosis: a blinded histopathologic comparison and its implications for the mechanism of each disease. Int J Oral Maxillofac Surg. 2012;41(3):283-9. DOI: [10.1016/j.ijom.2012.06.027](https://doi.org/10.1016/j.ijom.2012.06.027)
  28. Haeffs TH, Scott CA, Campbell TH, Chen Y, August M. Acute and Chronic Suppurative Osteomyelitis of the Jaws: A 10-Year Review and Assessment of Treatment Outcome. J Oral Maxillofac Surg. 2018;76(12):2551-8. DOI: [10.1016/j.joms.2018.05.040](https://doi.org/10.1016/j.joms.2018.05.040)
  29. Guimaraes EP, Pedreira FR, Jham BC, de Carli ML, Pereira AA, Hanemann JA. Clinical management of suppurative osteomyelitis, bisphosphonate-related osteonecrosis, and osteoradionecrosis: report of three cases and review of the literature. Case Rep Dent. 2013;2013:402096. DOI: [10.1155/2013/402096](https://doi.org/10.1155/2013/402096)
  30. Hakim SG, Bruecker CW, Jacobsen H, Hermes D, Lauer I, Eckerle S, et al. The value of FDG-PET and bone scintigraphy with SPECT in the primary diagnosis and follow-up of patients with chronic osteomyelitis of the mandible. Int J Oral Maxillofac Surg. 2006;35(9):809-16. DOI: [10.1016/j.ijom.2006.03.029](https://doi.org/10.1016/j.ijom.2006.03.029)
  31. Liu D, Zhang J, Li T, Li C, Liu X, Zheng J, et al. Chronic osteomyelitis with proliferative periostitis of the mandibular body: report of a case and review of the literature. Ann R Coll Surg Engl. 2019;101(5):328-32. DOI: [10.1308/rcsann.2019.0021](https://doi.org/10.1308/rcsann.2019.0021)
  32. Fenerty S, Shaw W, Verma R, Syed AB, Kuklani R, Yang J, et al. Florid cemento-osseous dysplasia: review of an uncommon fibro-osseous lesion of the jaw with important clinical implications. Skeletal Radiol. 2017;46(5):581-90. DOI: [10.1308/rcsann.2019.0021](https://doi.org/10.1308/rcsann.2019.0021)
  33. Mupparapu M, Shi KJ, Ko E. Differential Diagnosis of Periapical Radiopacities and Radiolucencies. Dent Clin North Am. 2020;64(1):163-89. DOI: [10.1016/j.cden.2019.08.010](https://doi.org/10.1016/j.cden.2019.08.010)
  34. Bolouri C, Merwald M, Huellner MW, Veit-Haibach P, Kuttenger J, Perez-Lago M, et al. Performance of orthopantomography, planar scintigraphy, CT alone and SPECT/CT in patients with suspected osteomyelitis of the jaw. Eur J Nucl Med Mol Imaging. 2013;40(3):411-7. DOI: [10.4274/mirt.galenos.2019.20053](https://doi.org/10.4274/mirt.galenos.2019.20053)
  35. Bernaola-Paredes WE, Sugaya NN, Bergamini ML, Braz-Silva PH. A distinct fibro-osseous lesion of the jaws affecting the maxilla. J Oral Maxillofac Pathol. 2020;24(Suppl 1):S23-S7. DOI: [10.4103/jomfp.OMFP\\_333\\_19](https://doi.org/10.4103/jomfp.OMFP_333_19)
  36. Brody A, Zaltnai A, Csomo K, Belik A, Dobo-Nagy C. Difficulties in the diagnosis of periapical translucencies and in the classification of cemento-osseous dysplasia. BMC Oral Health. 2019;19(1):139. DOI: [10.1186/s12903-019-0843-0](https://doi.org/10.1186/s12903-019-0843-0)

37. Gonuguntla S, Nama R, Vanajakshi CN, Mandadi SR, Madireddy JR. Osteoblastoma of Mandible in Child: A Case Report. *J Pharm Bioallied Sci.* 2020;12(Suppl 1):S640-S3. DOI: [10.4103/jpbs.JPBS\\_100\\_20](https://doi.org/10.4103/jpbs.JPBS_100_20)
38. Limaiem F, Byerly DW, Singh R. Osteoblastoma. *StatPearls.* Treasure Island (FL)2021.
39. Jackson TM, Bittman M, Granowetter L. Pediatric Malignant Bone Tumors: A Review and Update on Current Challenges, and Emerging Drug Targets. *Curr Probl Pediatr Adolesc Health Care.* 2016;46(7):213-28. DOI: [10.1016/j.cppeds.2016.04.002](https://doi.org/10.1016/j.cppeds.2016.04.002)
40. ElKordy MA, ElBaradie TS, ElSebai HI, KhairAlla SM, Amin AAE. Osteosarcoma of the jaw: Challenges in the diagnosis and treatment. *J Egypt Natl Canc Inst.* 2018;30(1):7-11. DOI: [10.1016/j.jnci.2018.02.001](https://doi.org/10.1016/j.jnci.2018.02.001)
41. Pereira T, Gomes CC, Brennan PA, Fonseca FP, Gomez RS. Fibrous dysplasia of the jaws: Integrating molecular pathogenesis with clinical, radiological, and histopathological features. *J Oral Pathol Med.* 2019;48(1):3-9. DOI: [10.1111/jop.12797](https://doi.org/10.1111/jop.12797)
42. Kishimoto H, Noguchi K, Takaoka K. Novel insight into the management of bisphosphonate-related osteonecrosis of the jaw (BRONJ). *Jpn Dent Sci Rev.* 2019;55(1):95-102. DOI: [10.1016/j.jdsr.2018.09.002](https://doi.org/10.1016/j.jdsr.2018.09.002)
43. Japanese Allied Committee on Osteonecrosis of the J, Yoneda T, Hagino H, Sugimoto T, Ohta H, Takahashi S, et al. Antiresorptive agent-related osteonecrosis of the jaw: Position Paper 2017 of the Japanese Allied Committee on Osteonecrosis of the Jaw. *J Bone Miner Metab.* 2017;35(1):6-19. DOI: [10.1007/s00774-016-0810-7](https://doi.org/10.1007/s00774-016-0810-7)
44. Silva BSF, Bueno MR, Yamamoto-Silva FP, Gomez RS, Peters OA, Estrela C. Differential diagnosis and clinical management of periapical radiopaque/hyperdense jaw lesions. *Braz Oral Res.* 2017;31:e52. DOI: [10.1590/1807-3107BOR-2017.vol31.0052](https://doi.org/10.1590/1807-3107BOR-2017.vol31.0052)
45. Cavalcante MB, de Oliveira Lima AL, Junior MA, Santos MB. Florid Cemento-Osseous Dysplasia Simultaneous the Chronic Suppurative Osteomyelitis in Mandible. *J Craniofac Surg.* 2016;27(8):2173-6. DOI: [10.1097/SCS.0000000000003095](https://doi.org/10.1097/SCS.0000000000003095)
46. Gaeta-Araujo H, Vanderhaeghen O, Vasconcelos KF, Coucke W, Coropciuc R, Politis C, et al. Osteomyelitis, osteoradionecrosis, or medication-related osteonecrosis of the jaws? Can CBCT enhance radiographic diagnosis? *Oral Dis.* 2021;27(2):312-9. DOI: [10.1111/odi.13534](https://doi.org/10.1111/odi.13534)
47. Malina-Altzinger J, Klaeser B, Suter VGA, Schriber M, Vollnberg B, Schaller B. Comparative evaluation of SPECT/CT and CBCT in patients with mandibular osteomyelitis and osteonecrosis. *Clin Oral Investig.* 2019;23(12):4213-22. DOI: [10.1007/s00784-019-02862-8](https://doi.org/10.1007/s00784-019-02862-8)
48. Bailey DL, Willowson KP. An evidence-based review of quantitative SPECT imaging and potential clinical applications. *J Nucl Med.* 2013;54(1):83-9. DOI: [10.2967/jnumed.112.111476](https://doi.org/10.2967/jnumed.112.111476)
49. Omami G. Ossified Mandibular Mass: Osteosarcoma. *Ear Nose Throat J.* 2020;99(4):270-1. DOI: [10.1177/0145561319845608](https://doi.org/10.1177/0145561319845608)

## ANEXOS

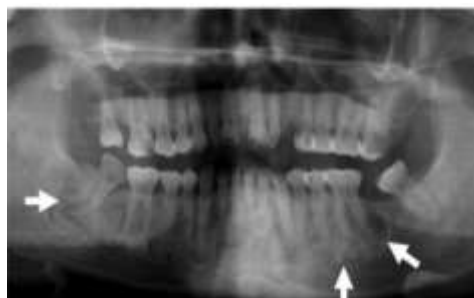### Anexo 1: Imágenes



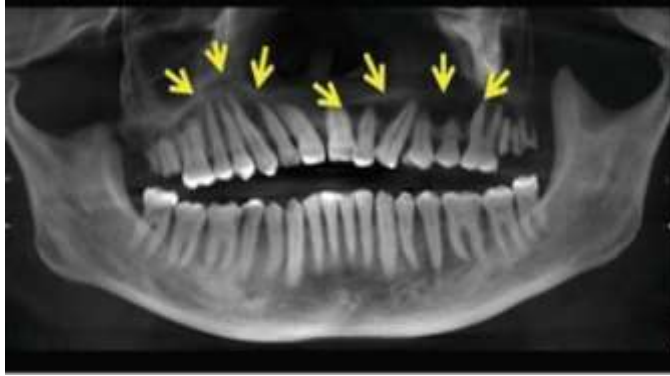*. Radiografía PA del premolar izquierdo mandibular que muestra una radiopacidad densa en la región del segundo premolar faltante. La densidad es similar a la del hueso cortical y la opacidad tiene bordes bien definidos que parecen fusionarse con el hueso circundante. Esto es compatible radiográficamente con una osteoesclerosis o una isla de*

*hueso denso. La extensión total de la radiopacidad no se captura en esta radiografía PA.(36)*

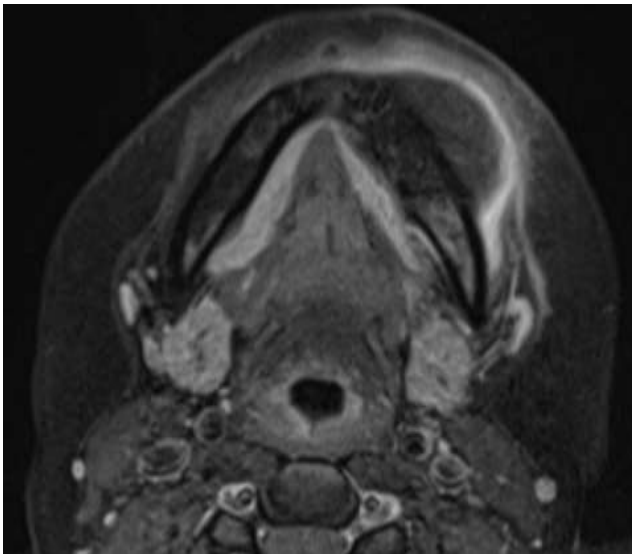
*Panorámica. Lesión fibrosea masas irregulares distribuidas simétricamente a lo largo de la mandíbula muestran áreas de radiolucidez con esclerosis interna en desarrollo. Se toma en cuenta la participación de dientes vitales intactos*



*Osteonecrosis imágenes radiolúcidas y*

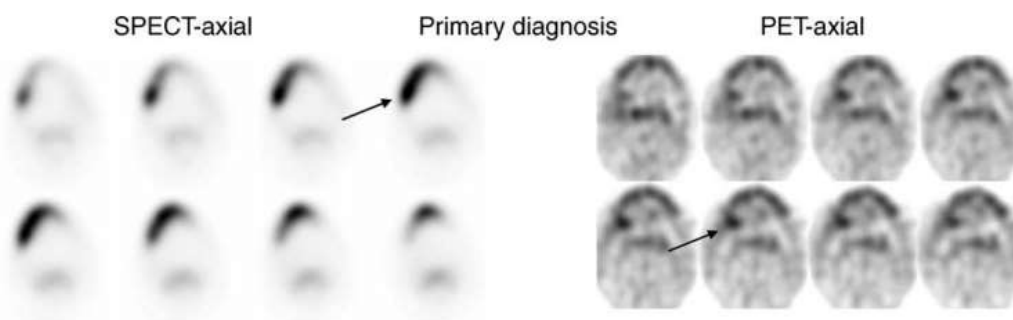


*radiopacas mal definidas -la lesión es extensa con esclerosis ósea (39)*



*Imagen de IRM axial que muestra un realce periférico de la extensión extraósea de los tejidos blandos. (49)*

PET y SPECT en el diagnóstico de osteomielitis



*Serie de exploraciones axiales de SPECT y PET de un paciente con el diagnóstico primario de Osteomielitis del cuerpo de la mandíbula izquierda (flecha) en la sección superior las exploraciones se toman directamente antes de la biopsia ósea(30)*

Anexo 2: Resolución Directoral de Aceptación del Proyecto de Tesis

**RESOLUCIÓN DIRECTORAL DE ACEPTACIÓN DEL PROYECTO DE TESIS  
Y NOMBRAMIENTO DEL ASESOR****RESOLUCIÓN DIRECTORAL DE LA CARRERA DE ESTOMATOLOGÍA****N° 036- POSG-DACE-DAFCS-U. CIENTÍFICA-2022**

Lima, 05 de setiembre del 2022

**VISTO:**

La solicitud de el/la tesista, asesor/a y la evaluación del Responsable de Investigación de la Carrera de Estomatología y de acuerdo a la RESOLUCION DIRECTORAL No. 012-DGIDI-CIENTIFICA-2021 sobre Normas de precisiones de exoneración del Comité de Ética. Se aprueba el registro N° 158-2021-POS103 del proyecto de Tesis Titulado: **“CARACTERÍSTICAS IMAGENOLÓGICAS DE LA OSEOMIELITIS DE LOS MAXILARES CON LOS DIFERENTES MÉTODOS DIAGNÓSTICOS. UNA REVISIÓN DE LA LITERATURA”** presentado por **DIAZ CASTELLON, DIRCE FERNANDA**.

**CONSIDERANDO:**

Que, de acuerdo al Reglamento General de la Universidad Científica del Sur y los reglamentos de posgrado para obtener el Título de Segunda Especialidad en **RADIOLOGÍA BUCAL Y MAXILOFACIAL** en la Carrera de Estomatología de la Universidad Científica del Sur, se debe desarrollar un trabajo de investigación.

Que, de acuerdo con la normativa vigente de la Universidad Científica del Sur, en uso de las atribuciones conferidas al Director Académico de Carrera.

**SE RESUELVE:**

**ART. 1º: APROBAR E INSCRIBIR** el Proyecto de Tesis titulado: **“CARACTERÍSTICAS IMAGENOLÓGICAS DE LA OSEOMIELITIS DE LOS MAXILARES CON LOS DIFERENTES MÉTODOS DIAGNÓSTICOS. UNA REVISIÓN DE LA LITERATURA”** de la **CD. DIAZ CASTELLON, DIRCE FERNANDA** con registro: N° 158-2021-POS103 y establecer la vigencia de aprobación de este documento de dieciocho (18) meses (hasta el 05 de marzo del 2024), periodo en el que puede desarrollarse el proyecto de investigación.

**ART. 2º: NOMBRAR** Asesor/a del trabajo de tesis señalado, a al **Dr. CD. ARRIOLA GUILLÉN, LUIS ERNESTO**.

Regístrese, comuníquese y archívese.



  
**Dr. Claudio Peña Soto**  
Director Académico de la Carrera de Estomatología

T// (51) 610-6738  
informes@cientifica.edu.pe  
cientifica.edu.pe

Anexo 3: Publicación de artículo

Link de publicación de artículo: <https://doi.org/10.21142/2523-2754-0903-2021-077>

Citar como: Díaz-Castellón D, Llaguno-Rubio J, Medina-Ocampo P. Características imagenológicas de la osteomielitis de los maxilares evaluada con diferentes métodos diagnósticos. Una revisión, Rev Cient Odontol (Lima). 2021; 9(3): e077.

DOI: 10.21142/2523-2754-0903-2021-077