



**FACULTAD DE CIENCIAS DE LA SALUD  
CARRERA PROFESIONAL DE ESTOMATOLOGÍA**

**“RESPUESTA DEL TEJIDO PULPAR A LA PROTEÍNA  
DERIVADA DE LA MATRIZ DEL ESMALTE COMO AGENTE DE  
REGENERACIÓN EN TERAPIA PULPAR VITAL EN DENTICIÓN  
DECIDUA” REVISIÓN DE LITERATURA**

Tesis para optar el Título de:

**SEGUNDA ESPECIALIDAD EN ODONTOPEDIATRÍA**

Presentado por:

Arnold Fermin Pinto Huaman (0000-0001-5833-6285)

Asesora:

Irma Rocio Lazo Navarro (0000-0002-4755-5551)

Lima - Perú

2020





**FACULTAD DE CIENCIAS DE LA SALUD  
CARRERA PROFESIONAL DE ESTOMATOLOGÍA**

**“RESPUESTA DEL TEJIDO PULPAR A LA PROTEÍNA  
DERIVADA DE LA MATRIZ DEL ESMALTE COMO AGENTE DE  
REGENERACIÓN EN TERAPIA PULPAR VITAL EN DENTICIÓN  
DECIDUA” REVISIÓN DE LITERATURA**

Tesis para optar el Título de:

**SEGUNDA ESPECIALIDAD EN ODONTOPEDIATRÍA**

Presentado por:

Arnold Fermin Pinto Huaman (0000-0001-5833-6285)

Asesora:

Irma Rocio Lazo Navarro (0000-0002-4755-5551)

Lima - Perú

2020

## COPIA DEL ACTA DE SUSTENTACIÓN

### ACTA DE SUSTENTACIÓN DE TESIS

Lima, 01 de octubre 2021

Los integrantes del Jurado de tesis:

Presidente: <b>Dra. Cd. Denisse Pilar Carmen Aguilar Gálvez</b>
Miembro: <b>Mg. Cd. Cinthya Ruth Chipana Herquinio</b>
Miembro: <b>Mg.. Cd. Augusto Francisco Mock Ferreyros</b>

Se reúnen para evaluar la tesis titulada:

**“RESPUESTA DEL TEJIDO PULPAR A LA PROTEÍNA DERIVADA DE LA MATRIZ DEL ESMALTE COMO AGENTE DE REGENERACIÓN EN TERAPIA PULPAR VITAL EN DENTICIÓN DECIDUA”  
REVISION DE LITERATURA”**

Presentada por el Cirujano Dentista:

- **C. D. ARNOLD FERMIN PINTO HUAMAN**  
**DNI. 29384696**

Para optar el **Título De La Especialidad de Odontopediatria**

Asesorado por: **Mg. Irma Rocío Lazo Navarro**

Luego de haber evaluado el informe final de tesis y evaluado el desempeño del estudiante de la Especialidad de Odontopediatria en la sustentación, se concluyen de:

Manera unánime ( X )

Por mayoría ( )


Calificar a:

Tesisista: <b>ARNOLD FERMIN PINTO HUAMAN</b>		Nota (en letras):	
Aprobado ( )	<b>Aprobado - Muy buena</b> <b>(DIECIOCHO )</b>	Aprobado - Sobresaliente ( )	Desaprobado ( )

Los miembros del jurado firman en señal de conformidad.



**Mg. Denisse Aguilar Gálvez**  
**Presidente del Jurado**  
**DNI. 09304610**



**Mg. Cinthya Chipana Herquinio**  
**Miembro 2**  
**DNI. 42400735**



**Mg. Augusto Mock Ferreyros**  
**Miembro 1**  
**DNI. 10226538**



**Mg. Rocío Lazo Navarro**  
**Asesora**  
**DNI. 10789454**

## **DEDICATORIA**

A mis padres por ser el mejor ejemplo tanto profesional como personal, a mi esposa por el apoyo incondicional. A mi hijo por ser mi mayor motivo de superación

## **AGRADECIMIENTOS**

A la Dra. Roció Lazo Navarro por su valiosa asesoría en el proceso de realización de este artículo de investigación

## RESUMEN

**OBJETIVO:** La finalidad de la revisión fue evaluar la respuesta histológica del tejido pulpar a la proteína derivada de la matriz del esmalte en terapia pulpar vital en dentición decidua. según literatura.

**MÉTODO:** Se realizó la búsqueda de la literatura pertinente en bases de datos Pubmed/Meedline, Science Direct de artículos originales con una antigüedad de 10 años como máximo. La búsqueda se hizo utilizando las siguientes palabras clave usando las siguientes combinaciones: (proteína derivada de la matriz del esmalte OR EMD OR Emdogain), AND (recubrimiento pulpar directo OR pulpotomía); (tratamiento pulpar AND dientes deciduos); (pulpotomía OR recubrimiento pulpar directo AND dientes deciduos). Una vez localizados los artículos se seleccionaron los más idóneos para la revisión, para su posterior lectura crítica y análisis.

**RESULTADOS:** La formación de puente de dentina no ha sido completa, la reorganización morfológica se ha manifestado en la proliferación de células pulpares y diferenciación Odontoblástica, la reacción inflamatoria de la pulpa ha sido leve, moderada y severa y se halló presencia de células bacterianas en la pulpa de dientes con recubrimiento pulpar directo y pulpotomía.

**CONCLUSIÓN:** Se encontró respuesta histológica variada del tejido pulpar a la proteína derivada de la matriz del esmalte (Emdogain) en dientes con recubrimiento pulpar directo y pulpotomía.

**PALABRAS CLAVES:** Proteína derivada de la matriz del esmalte, recubrimiento pulpar directo, pulpotomía.

## **ABSTRACT**

**OBJECTIVE:** The purpose of the review was to evaluate the histological response of the pulp tissue to the protein derived from the enamel matrix in vital pulp therapy in the deciduous dentition. according to literature.

**METHOD:** The relevant literature was searched in Pubmed / Meedline, Science Direct databases for original articles with a maximum age of 10 years. The search was carried out using the following keywords using the following combinations: (protein derived from enamel matrix OR EMD OR Emdogain), AND (direct pulp capping OR pulpotomy); (pulp treatment and deciduous teeth); (pulpotomy OR direct pulp capping AND deciduous teeth). Once the articles were located, the most suitable ones were selected for review, for subsequent critical reading and analysis

**RESULTS:** The formation of dentin bridge has not been complete, morphological reorganization has been expressed through proliferation of pulpar cells and odontoblastics differentiation, inflammatory reaction of pulp has been light, moderate and sever. Bacterian cells were found in dental pulp with pulpar coverment and pulpotomy.

**CONCLUSSION:** A varie histological response was founding pulpar tissue to the protein derivated from the enamel matriz (Emdogain) on teeth with direch coverment and pulpotomy.

**KEY WORDS:** Protein derivated from enamed matriz, pulpar direct coverment, pulpotomy.



## I. INTRODUCCIÓN

Diferentes materiales dentales se han utilizado durante muchos años en terapia pulpar de la dentición decidua. se debe realizar con el fin de preservar la vitalidad pulpar; que debe acompañarse con la formación de nuevos puentes de dentina en el lugar de la pulpa herida.<sup>3</sup>

Tradicionalmente el hidróxido de calcio ha sido el material de elección para el recubrimiento pulpar directo<sup>6,7</sup> ya que este inducía a la pulpa a la neo formación de tejido duro a nivel de cámara pulpar y por su naturaleza alcalina tiene un efecto antimicrobiano, sin embargo tiene una serie de inconvenientes induce a la reabsorción interna y necrosis en dientes deciduos,<sup>8,10</sup> además en estudios clínicos recientes se ha demostrado su poca capacidad de sellado y degradación rápida y formación de defectos en el puente de dentina subyacente.<sup>11</sup>

La pulpotomía en la dentición decidua involucra la colocación de materiales que promuevan la desvitalización como el formocresol o la preservación como el glutaraldehído o regeneración como el hidróxido de calcio, pero debido a su alta toxicidad e irritabilidad y alta solubilidad a la pulpa no son alternativas adecuadas para este fin.<sup>4</sup>

El avance en la aplicación de nuevos biomateriales y de nuevas técnicas de ingeniería tisular que se están desarrollando deberá inducir a la formación de dentina reparadora, a partir de las distintas sustancias inductivas, colocadas en la proximidad de la pulpa lesionada que promuevan en la pulpa el inicio de una reparación tisular.

Se han realizado innumerables investigaciones sobre el comportamiento histológico de la pulpa dental a diferentes biomateriales y se han reportado la presencia o ausencia de signos de inflamación, necrosis pulpar, formación de dentina reparadora,

reabsorción de las paredes internas, proliferación y la diferenciación de células como los Odontoblastos <sup>5,6</sup>

En los últimos años se reportaron las primeras investigaciones sobre materiales bioactivos que inducen a una respuesta biológica específica como el MTA, las cuales aseguraban el gran potencial regenerativo de este, al ser colocado en contacto con la pulpa y tejidos periapicales<sup>8</sup>, por su biocompatibilidad induce la neo formación de puentes de dentina, además no presenta señales de inflamación, demostrado en un gran ensayo clínico aleatorizado, llevado a cabo durante un máximo de dos años, que proporcionó pruebas confirmatorias para un rendimiento superior del MTA en comparación con el hidróxido de calcio en el recubrimiento pulpar directo<sup>6</sup>. Un metanálisis sobre la evidencia de la eficacia de este producto en comparación con formocresol, glutalaldehído y electrocirugía también lo confirman<sup>10</sup>.

Posteriormente aparecieron estudios de la Proteína derivada de la matriz del esmalte, que recomendaban su uso en la regeneración de los tejidos dentales, que consta principalmente de amelogeninas, una clase de proteínas conocidas que inducen el crecimiento y proliferación de células del ligamento periodontal, cemento y hueso alveolar, por lo tanto, se la utilizó inicialmente como un material en regeneración guiada de tejido, con el fin de restaurar los defectos periodontales<sup>11,8</sup>.

En base al éxito del EMD en la regeneración de tejidos periodontales, se ampliaron las investigaciones del uso de este producto a otras especialidades, como endodoncia y Odontopediatría.

Estudios clínicos y experimentales que abordaron los efectos del EMD en la pulpa dental revelaron formación de dentina reparadora<sup>12,13</sup>. El EMD está compuesto principalmente de amelogenina y amelin, y estas proteínas juegan un papel importante en la dentinogénesis, aumentando el nivel de marcadores de mineralización en odontoblastos<sup>6</sup>. También se ha reportado que el EMD induce a procesos que imitan la odontogénesis normal y puede específicamente inducir a la curación de la pulpa herida y formación de tejido duro sin afectar la salud pulpar<sup>14</sup>.

Existiendo controversia en los resultados exitosos o no de la proteína derivada de la matriz del esmalte (nombre comercial Emdogain) sobre la pulpa dentaria, se pretende

recopilar información científicamente comprobada sobre el efecto de ésta en la pulpa dentaria como respuesta a la incógnita planteada. En esta revisión de literatura se evaluó la formación de dentina, la reorganización morfológica de las células pulpares, la reacción inflamatoria de la pulpa y la presencia de células bacterianas. Por lo tanto, el propósito de esta revisión será evaluar la respuesta histológica pulpar a la proteína derivada del esmalte en terapia pulpar vital en dentición decidua.

## **II. OBJETIVOS**

### **1. Objetivo general**

Evaluar la respuesta histológica del tejido pulpar a la proteína derivada de la matriz del esmalte en terapia vital pulpar en dentición decidua, según literatura.

### **2. Objetivos específicos**

- Estimar la formación del puente de dentina en dientes con recubrimiento pulpar directo y pulpotomía utilizando la proteína derivada de la matriz del esmalte, según literatura.
- Determinar la reorganización morfológica de las células pulpares en dientes con recubrimiento pulpar directo y pulpotomía utilizando la proteína derivada de la matriz del esmalte, según literatura.
- Estimar la reacción inflamatoria de la pulpa en dientes con recubrimiento pulpar directo y pulpotomía utilizando la proteína derivada de la matriz del esmalte, según literatura.
- Determinar la presencia de células bacterianas en la pulpa de dientes con recubrimiento pulpar directo y pulpotomía utilizando la proteína derivada de la matriz del esmalte, según literatura.

### III. TEMAS DE REVISIÓN

#### 1. Proteína Derivada de la Matriz del Esmalte

El EMD es una Proteína secretada por la vaina radicular epitelial de Hertwig durante el desarrollo dental. Es un regulador de la mineralización del esmalte, estimula la regeneración de cemento acelular, ligamentos periodontales y el hueso alveolar. El EMD contiene BMP como moléculas, que promueven la diferenciación de Odontoblastos y la formación de dentina reparadora. Así mismo, se ha informado que el EMD suprime la producción de citoquinas inflamatorias, lo que daría lugar a la creación de un entorno favorable para la cicatrización de heridas producidas en la pulpa dentaria<sup>5</sup>.

La amelogenina y enamelina, son proteínas de la matriz del esmalte, que han sido aisladas y comercializadas como Emdogain, estas proteínas provienen de folículos dentales de porcinos de 6 meses de edad en forma depurada y mantenidos en un ambiente estéril y con un pH entre 4.5 a 5.5<sup>15</sup>. Se encuentra en dos presentaciones, en forma de una solución de gel inyectable, que consiste en proteínas de matriz de esmalte (amelogenina), agua y un portador (alginato de propilenglicol), y la liofilizada, que es mezclada en una solución acuosa de (alginato de propilenglicol )<sup>16</sup>.

##### ***1.1. Antecedentes:***

El uso del EMD nació de las investigaciones realizadas en el área de Periodoncia, especialidad cuyo objetivo primordial es la formación de nuevo hueso, cemento y ligamento periodontal. El EMD (Emdogain) se cree que contiene proteínas que regeneran la inserción del diente. A pesar de que su uso en periodoncia es bastante recomendado, todavía existe controversia, así lo demuestra un metánesis que incluyó entre 10 de 29 ensayos potencialmente elegibles, que, concluyeron que luego de su aplicación el EMD “aumento marcadamente los niveles de inserción periodontal y disminuyo las profundidades de las bolsas registradas, cuando se realizó la verificación con un control. Sin embargo, los autores sugieren que estos

resultados deben ser interpretados con gran cuidado, para saber las ventajas clínicas al usar el EMD”<sup>17</sup>.

Debido al éxito que presentaba el EMD en la especialidad de periodoncia, es que se realizaron investigaciones en odontopediatria, que se basaron en que el EMD derivado de la matriz del esmalte inducía a la diferenciación de células mesenquimatosas imitando la odontogénesis, por lo tanto, el EMD serviría como un agente de recubrimiento pulpar biológicamente activo que induce la reparación pulpar y la formación de tejido duro<sup>1</sup>.

Diferentes autores han propuesto criterios para caracterizar el éxito de la terapia pulpar vital, como: diente asintomático, respuesta a las pruebas de Sensibilidad y apariencia radiográfica normal. Sin embargo, varios autores coinciden en que el criterio clínico es insuficiente, y se tiene que realizar una evaluación histológica-crítica de los resultados<sup>1,18</sup>.

“A pesar de todas las investigaciones sobre los efectos del EMD, llevadas a cabo, no han sido concluyentes, ya que existen resultados ambiguos que han dificultado la caracterización de las funciones de los diferentes componentes del EMD”<sup>19</sup>.

## **2. Bases Biológicas del uso de la proteína derivada de la matriz del Esmalte**

Hasta hace algún tiempo, desde que apareció el MTA como un excelente material para Terapia pulpar vital, es que el conocimiento sobre el proceso de reparación y regeneración que se da sobre el complejo dentino pulpar, ha generado que las investigaciones se dirijan a este complejo. En la actualidad los estudios presentan un enfoque biológico para los tratamientos de la pulpa dentaria a través de la estimulación y formación del tejido biológico. Se demostró que el mecanismo de reparación puede ser debido a la liberación de moléculas bioactivas de la matriz de dentina, incluyendo la proteína ósea morfogenética (BMP), y factor de crecimiento transformante beta. El emdogain estimula la descarga de (TGF-B), en pulpa, induciendo la neoformación de dentina, y suspende la respuesta inmunitaria de la pulpa<sup>20</sup>.

## IV. METODOLOGÍA

### 1. Diseño de estudio

El diseño se basó en la revisión de la literatura.

### 2. Población de estudio

La población de estudio fueron 10 artículos originales de investigaciones de tipo experimental.

### 3. Criterios de selección

#### *3.1. Criterios de inclusión:*

- Artículos científicos de investigaciones experimentales.
- Artículos publicados en idioma inglés.
- Artículos cuya antigüedad corresponde a periodo 2009-2019.
- Artículos publicados en revistas indizadas.

#### *3.2. Criterios de exclusión:*

- Literatura gris.

### 4. Variable

Se analizaron dos variables:

**Variable independiente:** Proteína derivada de la matriz del esmalte.

**Variable dependiente:** Respuesta histológica del tejido pulpar.

### 5. Método

Se realizó en primer lugar la búsqueda de la literatura pertinente con las palabras: (proteína derivada de la matriz del esmalte OR EMD OR Emdogain), AND (recubrimiento pulpar directo OR pulpotomía); (tratamiento pulpar AND dientes deciduos); (pulpotomía OR recubrimiento pulpar directo AND dientes deciduos). Una vez localizados los artículos se seleccionaron los más idóneos para la revisión, para su posterior lectura crítica y análisis.

## V. RESULTADOS

**TABLA N° 1: ARTÍCULOS DE REVISIÓN**

AÑO	AUTOR	REVISTA	TITULO	POBLACION	TAMAÑO DE MUESTRA	TÉCNICA DE OBSERVACIÓN	MÉTODO
2019	Youssef A. et al.	BMC Oral health	Efectos del agregado de trióxido mineral, hidróxido de calcio, biodentina y Endogain sobre la osteogénesis, la odontogénesis, la angiogénesis y la viabilidad de las células madres de la pulpa dental.	Pulpas dentales	No refiere DPSCs	-MTT. - Marcadores osteogénicos: ALP, OPN, DSPP, VEGF -PCR.	Cultivo de células pulpares
2016	Cerem Y. et al.	The Journal of Clinical Pediatric Dentistry.	Evaluación clínica y radiográfica de la efectividad del Formocresol, Mineral trióxido agregado (MTA), cemento Portland y derivado de la matriz del esmalte (EMDOGAIN) en dientes primarios pulpotomizados: 2 años de seguimiento.	65 niños de 5-9 años	32 molares primarios.	Observación clínica y radiográfica.	Pulpotomía
2016	Bollu I. et al	J. Dent ConserV	Evaluación histológica del tejido pulpar al MTA Endogain (EMD) y combinación de MTA / EMD en el recubrimiento pulpar directo : estudio in vivo.	Premolares inferiores	20 premolares	Observación histológica, a través de microscopia.	Recubrimient o pulpar directo
2015	Popovic M. et al	SRP Arh Celok Lek	Efectos histológicos del derivado de la matriz del esmalte en pulpa dental expuesta.	Dientes de un cerdo Vietnamita (incisivos, caninos y 1ros premolares)	20 dientes	Observación histológica.	Recubrimient o pulpar directo.
2014	Wang Y. et al	Journal of Dentistry	Efectos del (EMD) en la proliferación y diferenciación odontogénica de células de pulpa dental.	Molares	Pulpas de 30 molares.	-Actividad fosfatasa alcalina -Alizarin Red Staining	Cultivo de células pulpares
2013	Karanhxa L. et al	Journal Endod	Efecto combinado del Sinvastatin y EMD en la diferenciación de células de la pulpa dental de humanos.	Tejido pulpar.	No refiere.	-Actividad fosfatasa alcalina -PCR -Marcadores de expresión génica.	Cultivo de células pulpares

2013	Cucco C. et al	Journal of Endodontics	Análisis histológico de los efectos del Endogain en tejido pulpar de rata infectada.	Molares de ratas Wistar	6 pulpas dentarias	Observación histológica.	Recubrimiento pulpar directo
2011	Fransson H. et al	International Endodontic Journal.	Dentina sialoproteína y la expresión de colágeno I en pulpas humanas tratadas con Endogain gel.	Premolares	10	Anticuerpos monoclonales y anti DSP	Pulpotomía
2008	Sabbarini J. et al	Journal Endodontic	Comparación de la matriz derivada del esmalte versus formocresol como agentes de pulpotomía en dentición primaria.	15 pacientes de 5 años	15 molares primarios.	Observación clínica y radiográfica	Pulpotomía
2008	Igarashi R et al.	Journal of Electron Microscopy, Volume 52, ,	Derivado de la matriz del esmalte porcino mejora la formación de dentina reparadora y puentes de dentina durante la cicatrización de heridas de molares de rata.	Ratas Wistar	Molares superiores.	Observación a través de microscopio electrónico y de luz.	Pulpotomía

Se contó con 10 artículos producto de investigaciones de tipo experimental, cuyos diseños se trataron de ensayos clínicos controlados, que compararon la eficacia la proteína derivada de la matriz del esmalte (Emdogain) con otros productos en la formación del puente dentinario, reorganización morfológica de células pulpares, la reacción inflamatoria y la presencia de bacterias en la pulpa dentaria de dientes tratados con recubrimiento pulpar directo y pulpotomía, a excepción de tres artículos que corresponden a estudios in vitro realizados en células de pulpas dentarias.



**TABLA N° 2: FORMACIÓN PUENTE DE DENTINA.**

AUTOR Y AÑO	FORMACIÓN DE DENTINA		TÉCNICA DE OBSERVACIÓN	N
	NO	SI		
Youssef A. et al 2019		Formación de dentina	Presencia de dentina sialofosfoproteína (DSPP)	Células de la pulpa dental
Bollu IP et al 2016		Áreas focales de puente calcificado en algunas muestras	Histológica	20 premolares
Popovic M. et al 2015		Formación completa e incompleta de dentina	Histológica	10 dientes de un cerdo
Wang Y et al 2014		Los marcadores sugieren la regeneración de dentina	Presencia de dentina sialofosfoproteína (DSPP)	Pulpas dentarias de 30 molares
Karaxha L et al 2013		Incremento de nódulos mineralizados	Presencia de dentina sialofosfoproteína (DSPP) Alizarin Red Staining	Tejido pulpar
Cucco C et al 2013	No formación de dentina		Histológica	6 pulpas dentales
Fransson H. et al 2011		Masas aisladas de dentina y pre dentina	Anticuerpos DSP y Coll	9 dientes
Igarashi R et al 2008		27.3 % de la pulpa mostraron puente de dentina	Microscopia de luz y electrónica	Molares superiores

Algunos autores como Bollu et al, Karaxha et al, Fransson et al, e Igarashi et al señalan en sus investigaciones la formación de nódulos o masas aisladas de material calcificado o de dentina e inclusive predentina. Youssef et al refiere la formación de dentina, Popovic et al encontró formación completa e incompleta de dentina y Wang sugiere la regeneración de dentina por la presencia de Sialofosfoproteína (DSPP), Cucco reporto la no formación de dentina en el total de sus muestras.

**TABLA N° 3: REORGANIZACIÓN MORFOLÓGICA DE LAS CÉLULAS PULPARES.**

AUTOR Y AÑO	REORGANIZACIÓN MORFOLÓGICA DE CÉLULAS PULPARES		TÉCNICA DE OBSERVACIÓN
	PROLIFERACIÓN	DIFERENCIACIÓN	
Youseff A. et al 2019		Diferenciación odontoblástica	Dentina sialoproteína
Popovic M. et al 2015		hiperactividad de Odontoblastos en 7 muestras	Histología
Wang Y et al 2014	Alto crecimiento de las células pulpares -	Diferenciación odontoblástica de DPC	- Niveles de fosfatasa alcalina (ALP) - Alizarin Red Staining - Expresión de RNA mensajero. -CCK-8
Karaxha L et al 2013	Mayor proliferación de células de la pulpa dental.	Diferenciación de células de la pulpa dental. Odontoblastos, osteoblastos.	Estudio molecular a través de marcadores: ALP, Alizarin Red Staining. PCR
Cucco C 2013	Reducida celularidad		Histología
Fransson H. et al 2011	Proliferación de células en 9 muestras	Células alargadas (odontoblastos)	Tinción inmunohistoquímica
Igarashi R. et al, 2008		Odontoblastos	Tinción

Wang et al, Karaxha et al y Fransson et al refieren una gran proliferación de células pulpares; mientras que Cucco señala reducida celularidad. La diferenciación de las células pulpares en Odontoblastos ha sido encontrada por todos los autores referidos en la tabla

**TABLA N° 4: REACCIÓN INFLAMATORIA DE LA PULPA DENTARIA.**

AUTOR Y AÑO	REACCIÓN INFLAMATORIA DE LA PULPA		N
	SIN INFLAMACIÓN	CON INFLAMACIÓN	
Cerem Y. et al 2016	29 molares	3 molares con inflamacion	32 molares
Bollu I et al 2016		20 molares inflamacion moderada a severa Con infiltrado de células inflamatorias crónicas	20 molares
Popovic M et al 2015	1 premolar	9 moderada	10 (incisivos, caninos y premolares)
Sabbarini J et al 2008	14 molares	1 molar con inflamacion	15 molar
Cucco C. et al 2013		6 inflamacion leve	6 molar
Fransson H et al 2011		10 dientes con inflamación moderada a severa	10 dientes

Los investigadores señalan reacción inflamatoria ya sea leve, moderada y/o severa, asimismo manifiestan Ausencia de inflamación Cerem et al, Sabbarini et al en la mayoría de sus casos y sólo en un caso lo señala Popovic et al (Tabla 4).

**TABLA N° 5: CÉLULAS BACTERIANAS EN LA PULPA DENTARIA.**

AUTOR Y AÑO	CÉLULAS BACTERIANAS		MÉTODO	N
	AUSENCIA	PRESENCIA		
Popovic M. et al 2015	6 ausencia de células bacteriana	4 presencia células bacterianas	histología	10 dientes de cerdo
Cucco C 2013		6 Presencia de células bacterianas	Histología	6 dientes
Fransson H et al 2011	9 ausencia de células bacterianas		Técnica de Brown y Brenn	9 dientes

En la tabla 5 se puede observar que los investigadores han señalado en la mayoría de sus muestras ausencia de células bacterianas, y menormente presencia de estas.

## VI. DISCUSIÓN

La formación de puente de dentina completa fue referida por Popovic<sup>6</sup> y en un 27.3% de las pulpas de molares superiores por Igarashi et al<sup>21</sup>, a diferencia de las investigaciones realizadas por Bollu et al<sup>1</sup>, Karanxha et al<sup>22</sup> y Fransson et al<sup>23</sup> quienes señalaron la presencia de nódulos aislados o áreas focales de puentes calcificados, Wang et al<sup>24</sup> y Youssef et al<sup>25</sup> señalaron presencia de marcadores como dentina sialofosfoproteína (DSPP) que sugieren la regeneración de dentina, resultados totalmente opuestos los refirió Cucco et al<sup>26</sup>.

La reorganización morfológica de las células de la pulpa se ha dado por el aumento del crecimiento de dichas células referidas por Wang et al<sup>24</sup>, Karanxha et al<sup>22</sup> y Fransson et al<sup>23</sup>, y por la diferenciación Odontoblástica encontrada por estos mismos autores y por Youssef et al<sup>25</sup>, Popovic et al<sup>6</sup> e Igarashi et al<sup>21</sup>, entonces la mayoría de los estudios refieren la diferenciación Odontoblástica a excepción de Cucco et al<sup>26</sup>, quién señala una reducida celularidad y por lo tanto no diferenciación, ya que no encontró formación de dentina.

Cerem et al<sup>27</sup> y Sabbarini et al<sup>28</sup> refieren mayormente ausencia de reacción inflamatoria de la pulpa, según Girand et al<sup>29</sup>, la inflamación leve a moderada induce a la regeneración de la pulpa, mientras que la inflamación severa y/o crónica la dañan. Bollu et al<sup>1</sup>, Popovic et al<sup>6</sup> y Fransson et al<sup>23</sup> refieren inflamación moderada a severa, sólo Cucco et al<sup>26</sup> la señala como leve.

Las células bacterianas según Popovic et al<sup>6</sup> se hallan ausentes en 6 de 10 muestras, y en la totalidad de sus muestras la refiere Fransson et al<sup>23</sup>, Cucco et al<sup>26</sup> indica presencia de células bacterianas. Se supone que las presencias de células bacterianas actuarían como una injuria que llevaría a una reacción inflamatoria, que induciría a la regeneración de la pulpa<sup>29</sup>, Pero también es importante señalar que el Emdogain está compuesto por una mistura hidrofóbica de proteínas de la matriz del esmalte en un alginato de propilen glicol (PGA), la cual tiene actividad antimicrobial<sup>30</sup>, por lo tanto, las muestras deberían estar exentas de bacterias.

El emdogain, induce a la diferenciación de células mesenquimatosas imitando a la Odontogénesis<sup>31</sup>, y puede ser usado como agente de recubrimiento pulpar al inducir la reparación del tejido pulpar y formación de tejido duro<sup>31</sup>.

La proteína derivada de la matriz del esmalte (Emdogain) inicialmente fue utilizado en investigaciones en la especialidad de Periodoncia, para aumentar la altura ósea, disminución de la profundidad y el proceso de cicatrización.

En Terapia pulpar vital existen tratamientos conservadores como pulpotomía y/o recubrimiento pulpar directo en las piezas dentarias en las cuales el avance de la caries afecta la pulpa de manera reversible. Siendo los dientes fuente natural de células madres con capacidad de auto regeneración y de diferenciación en odontoblastos, osteoclastos, neuronas y células endoteliales, entonces la exposición de una pulpa vital con estas capacidades tratadas con pulpotomía o recubrimiento pulpar directo con materiales inductores que actúen sobre las células madre podría generar la formación de dentina<sup>32</sup>. De ahí las investigaciones sobre el uso del Emdogain en el tratamiento conservador de dientes deciduos.

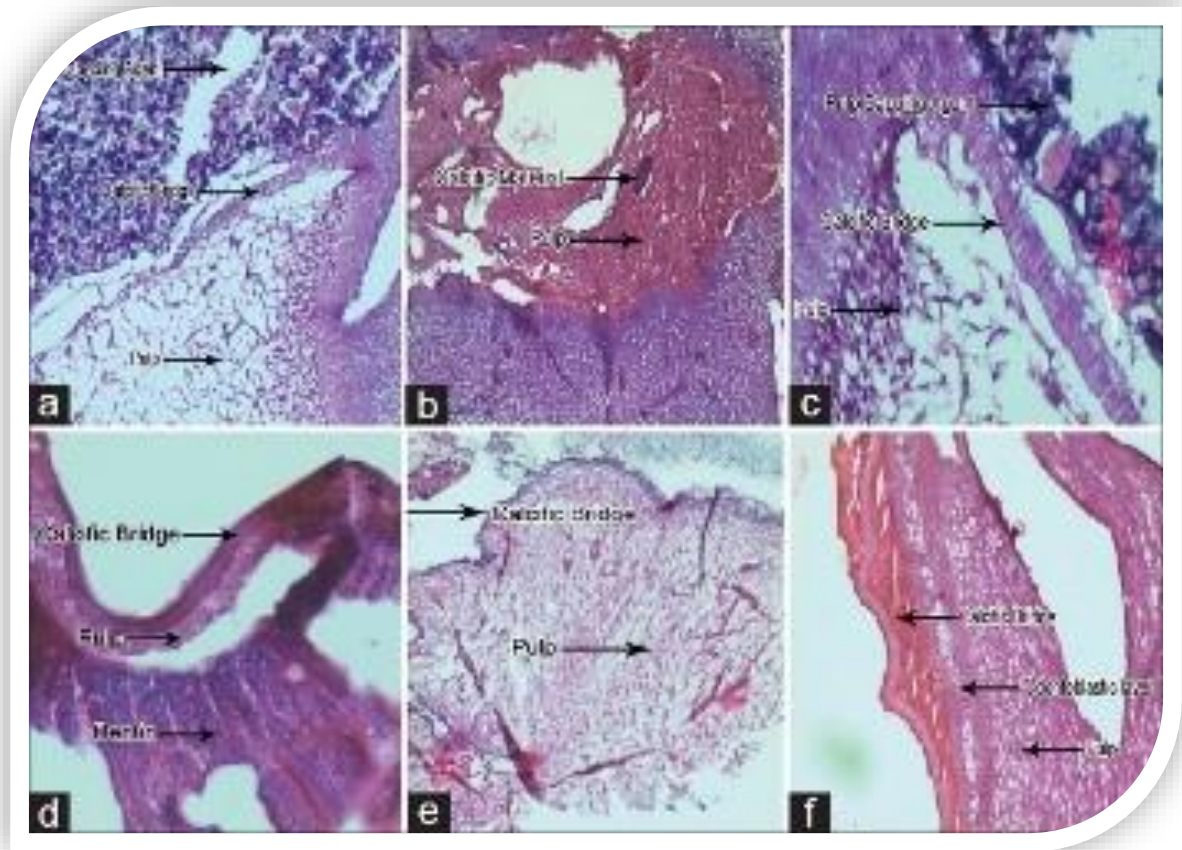
Como se ha podido observar en los artículos de revisión sus resultados son contradictorios en los mismos y entre autores, pues no se ha llegado a formar puente de dentina, la mayoría de investigaciones indican la presencia de masas focales calcificadas, y proliferación celular y diferenciación odontoblástica, también sugieren su presencia a través de la presencia de marcadores de expresión genética, asimismo es importante señalar que todos los investigadores sugieren seguir investigando al respecto para tener mayores evidencias de su efectividad, también se han referido a la comparación con otros materiales de terapia pulpar vital, aseverando que el Emdogain combinado con otros eleva su poder regenerativo.

Algunos autores han señalado como desventaja la presentación física del Emdogain que hace difícil la aplicación y condensación del material sobre la pulpa dentaria expuesta.

## VII. CONCLUSIONES

1. Se encontró respuesta histológica variada del tejido pulpar al Emdogain en dientes con recubrimiento pulpar directo y pulpotomía.
2. La formación de puente de dentina no ha sido completa en dientes con recubrimiento pulpar directo y pulpotomía.
3. La reorganización morfológica de las células pulpares se ha manifestado en la proliferación de células pulpares y diferenciación Odontoblástica.
4. La reacción inflamatoria de la pulpa ha sido leve, moderada y severa.
5. Se halló presencia de células bacterianas en la pulpa de dientes con recubrimiento pulpar y pulpotomía.

VIII. ANEXOS



Año: 2016 | Volumen: 19 | Número: 6 | Páginas: 536-540

Evaluación histológica de combinación de agregado de trióxido mineral y derivado de matriz de esmalte en el recubrimiento pulpar directo: un estudio in vivo

Indira Priyadarshini Bollu<sup>1</sup>, L. Deepa Velagula<sup>2</sup>, Nagesh Bolla<sup>3</sup>, K Kiran Kumar<sup>4</sup>, Archana Hari<sup>5</sup>, Jayaprakash Thumu<sup>1</sup>

Las muestras con una combinación de MTA y EMD mostraron la formación de nuevos odontoblastos, fibras de colágeno y numerosos vasos sanguíneos nuevos con áreas de barrera de calcificación después de 15 días [Figura 1] c. La misma combinación después de 45 días mostró una capa odontoblástica prominente y una cámara pulpar con fibras de colágeno y áreas de calcificación [Figura 1] f.

La respuesta inflamatoria entre los materiales del estudio concluyó que el EMD mostró más respuesta inflamatoria en comparación con otros grupos después de 15 y 45 días, lo cual fue estadísticamente significativo



## IX. REFERENCIAS BIBLIOGRÁFICAS

1. Bollu IP, Velagula LD, Bolla N, Kumar KK, Hari A. Evaluación Thumu J. Histológico de agregado de trióxido mineral y la matriz del esmalte combinación derivado en el recubrimiento pulpar directo: Un estudio in vivo. *J. Conserv Dent.* 2016; 19: 536-40.
2. Abreu, JM; Marban, R. Complejo dentino pulpar. Estructura y diagnóstico. *Revista Emij*, 2011. Volumen 12, Nº 1.
3. Erfanparast L, Iranparvar, Vafaei A. Recubrimiento pulpar directo en molares primarios utilizando un material modificado con resina a base de cemento Portland (TheraCal) en comparación con el MTA con 12 meses de seguimiento: un ensayo clínico aleatorizado. *European Archives of Pediatric Dentistry.* 2018; Published online disponible de: <https://doi.org/10.1007/s40368-018-0348-6>
4. Olatosi, OO, Sote EO, Orenuga OO. Efficacy of mineral trioxide aggregate and formocresol pulpotomy on vital primary teeth: A clinical and radiographic study. *Nigerian Journal of Clinical Practice.* Mar-Apr. 2015. Vol. 18. Issue 2.
5. Asma Qureshi, Soujanya, Nandakumar, PrAtAPkumAr, SAmbAShuvArAo. Avances recientes en materiales para recubrimiento pulpar: Una visión general. *Revista de Investigación Clínica y diagnóstico.* 2014 Ene, Vol-8(1):316-321.
6. Popovic Bajic M., Vesna Danilovic, Branislav Prokic, Bogomir Bolka Prokic. Efectos Histológicos de esmalte derivado de la matriz en la pulpa dental expuesta. *SRP Arh Colok Lok.* 2015 Jul-Aug. 143(7-8) 337-403.
7. Wellington LO da Rosa, Alexandra R. Cocco, Tiago M da Silva, Luana C Mesquita. Las tendencias actuales y perspectiva futuras de los materiales de recubrimiento pulpar dentales: una revisión sistemática. *Society For Biomaterials.* 2017 Wiley Periodicos INC. Vol. 008. Nº 00.
8. Yildirim C., Basak F., Akgun OM, Polat GG. Clinical and Radiographic Evaluation of the Effectiveness of Formocresol, Mineral Trioxide Aggregate, Portland Cement, and Enamel Matrix Derivative in Primary Teeth

- Pulpotomies: A Two Year Follow-Up. *Journal of Clinical Pediatric Dentistry*: Winter 2016, Vol. 40, No. 1, pp. 14-20.
9. Godhi B., Tyagi R.. Success Rate of MTA Pulpotomy on vital pulp of primary molars: A3-year observational study. *JP-Journals. International Journal Of Clinical Pediatric Dentistry*, July-September 2016; 9(3): 222-227.
  10. Stringhini Junior E, Vitcel ME, Oliveira LB. Evidence of pulpotomy in primary teeth comparing MTA, calcium hydroxide, ferric sulphate, and electrosurgery with formocresol. *Eur Arch Paediatr Dent*. 2015 Aug;16(4):303-12. doi: 10.1007/s40368-015-0174-z. Epub 2015 Apr 2.
  11. Shariq Najeeb, zohalb Khurshid, Muhammad Soholl Zafar, Sana Zohaib, Fahad Siddiqui. Eficacia de la matriz del esmalte derivado en terapia pulpa vital: Un repaso de literature. *Irani Endodontic Diario* 2017; 12 (3): 269-275.
  12. Ishizaki NT, Matsumoto K, Kimura Y, Wang X, Yamashita A, Estudio histopatológico de tejido de la pulpa tapado con derivado de la matriz del esmalte. *J Endo*, 29:176-9. 2013
  13. Al-Hezaimi K, Javed F, Al-Fouzan K, Tay F. Eficacia del derivado de la matriz del esmalte en los procedimientos de recubrimiento pulpar directo: una revisión sistemática. *Aust Endo J.*; 39: 171-5. 2013.
  14. Yuanyuan Wang, Yuming Zhao, Lihong Ge. Effects of the enamel matrix derivative on the proliferation and odontogenic differentiation of human dental pulp cells. *Journal of Dentistry* 42. 2014. 53-59.
  15. Gómez GA, Maldonado MA, Lozano MD, Castillo D, Hernandez HI, Quesada JA. Estudio clínico y radiográfico de Emdogain y sulfato férrico en pulpotomías de dientes primarios de perros. *Facultad de Odontología. Universidad Autónoma de Tamaulipas*. 2013. Oral. Año 14 N° 44, Abril,
  16. Bartold. PM, Gronthos S. Ivanoski S. Fisher A. Hutmacher DW. Productos de ingeniería tisular periodontal. 2016. *J Periodontal Res*, 51: 1-15.

17. Esposito M, Grusovin MG, Coulthard P, Worthington HV. Derivado de la matriz del esmalte (Emdogain[r]) para la regeneración de tejido periodontal en defectos intraóseos. The Cochrane Library, 2008 N° 4, disponible en <http://www.bibliotecacochrane.com>
18. Asgary S, Ahmadyar M. Vital pulp therapy using calcium-enriched mixture: An evidence-based review. *J Conserv Dent* 2013;16:92-8.
19. Wygonowska-Swiatkowska M, Urbaniak P, Lipinski D. Efectos de las proteínas de la matriz del esmalte sobre la adherencia, proliferación y migración de células epiteliales: A-tiempo real in vitro estudiar. *Medicina experimental y terapéutico*. 2017. Vol. 13: 160-168.
20. Wellington LO da Rosa, Alexandra R, Cocco, Tiago M da Silva, Luana C. Mesquita. Las tendencias actuales y perspectivas futuras de los materiales de recubrimiento pulpar dentales: una revisión sistemática. *Society For Biomaterials. J Biomed Mater Res Parte B*. 2017: 00B: 000-000.
21. Igarashi R, Sahara T, Shimizu-Ishiura M, Sasaki T. Porcine enamel matrix derivative enhances the formation of reparative dentine and dentine bridges during wound healing of amputated rat molars. *J Electron Microsc (Tokyo)* 2003;52(2):227-36.
22. Karanxha L., Park S.-J., Son W.-J., Nor J.E., Min K.-S. Combined effects of simvastatin and enamel matrix derivative on odontoblastic differentiation of human dental pulp cells. *J Endod*. 2013 Jan; 39(1): pp. 76-82.
23. Fransson H, Petersson K, Davies JR. Dentine sialoprotein and collagen I expression after experimental pulp capping in humans using Emdogain gel. *Int Endod J* 2010. 44. 259-297.
24. Wang Y1, Zhao Y2, Ge L1. Effects of the enamel matrix derivative on the proliferation and odontogenic differentiation of human dental pulp cells. *J Dent*. 2014 Jan;42(1):53-9.
25. Youssef AR, Emara R, Taher MM, et al. Effects of mineral trioxide aggregate, calcium hydroxide, biodentine and Emdogain on osteogenesis, Odontogenesis,

- angiogenesis and cell viability of dental pulp stem cells. *BMC Oral Health*. 2019 Jul;19(1):133. DOI: 10.1186/s12903-019-0827-0.
26. Cucco C., Kochenborger R., Tavares C., Poli de Figueiredo J., Batista E. Histological analysis of the effects of the enamel matrix derivative Emdogain on infected rat pulp tissue. Faculty of Dentistry. University of Manitoba. *Pediatr Dent*. 2013 Nov-Dec;29(6):475-9.
  27. Ceren Yildirim, Feridun Basak, Ozlem Marti Akgun, Günseli Guven Polat, and Ceyhan Altun. Clinical and Radiographic Evaluation of the Effectiveness of Formocresol, Mineral Trioxide Aggregate, Portland Cement, and Enamel Matrix Derivative in Primary Teeth Pulpotomies: A Two Year Follow-Up. *Journal of Clinical Pediatric Dentistry*: Winter 2016, Vol. 40, No. 1, pp. 14-20.
  28. Sabbarini J, Mohamed A, Wahba N, El-Meligy O, Dean J. Comparison of enamel matrix derivative versus formocresol as pulpotomy agents in the primary dentition. *J Endod*. 2008;34(3):284–7.
  29. Giraud T., Jeanneau C., Rombouts C., Bakhtiar H., Laurent P., et al. Pulp capping materials modulate the balance between inflammation and regeneration. *Dental Materials*, Elsevier, 2019, 35 (1), pp. 24-35.
  30. Newman SA, Coscia SA, Jotwani R, Iacono VJ, Cutler CW. Effects of enamel matrix derivative on *Porphyromonas gingivalis*. *J Periodontol*. 2003 Aug; 74(8):1191-5.
  31. Nakamura Y, Hammarström L, Matsumoto K, Lyngstadaas SP. La inducción de la dentina reparadora por proteínas del esmalte. *Int J Endod* 202; 35: 407-17.
  32. Alongi DJ, Yamaza T, Song Y, Fouad AF, Romberg EE, Shi S, Tuan RS, Huang GT. Stem/progenitor cells from inflamed human dental pulp retain tissue regeneration potential. *Regen Med*. 2010 Jul;5(4):617-31. doi: 10.2217/rme.10.30.