



DEPARTAMENTO DE CIENCIAS DE LA SALUD
CARRERA PROFESIONAL DE ESTOMATOLOGIA

“Análisis cuantitativo celular del periodonto en tejido epitelial y tejido conectivo, en chacchadores de hoja de coca, Chongos Bajos, Junín, Perú”

Tesis para optar al grado académico de:

Maestro en Periodoncia e Implantes

Presentado por:

Cesar Alonso Ponce Lozano (0000-0002-6562-9550)

Asesor:

Gerardo Mendoza Azpur (0000-0002-6548-1285)

Lima – Perú

2021

ACTA DE SUSTENTACIÓN DE TESIS

Lima, 7 de Octubre de 2021.

Los integrantes del Jurado de tesis:

Presidente: Mg. Carmen Teresa Castro Ruiz	<input checked="" type="checkbox"/>
Miembro: Mg. Juan Antonio Díaz Suyo	
Miembro: Mg. Carlos Enrique Huapaya Lazo	

Se reúnen para evaluar la tesis titulada:

"Análisis cuantitativo celular del periodonto en tejido epitelial y tejido conectivo, en chacchadores de hoja de coca, Chongos Bajos, Junín, Perú"

Presentada por el estudiante/bachiller:

- César Alonso Ponce Lozano

Para optar el Grado Académico de **Maestro en periodoncia e implantes**

Asesorada por: Mg. Gerardo Mendoza Azpur

Luego de haber evaluado el informe final de tesis y evaluado el desempeño del estudiante de la Carrera de Estomatología en la sustentación, se concluyen de:

Manera unánime ()

Por mayoría ()

Calificar a:

Tesista: César Alonso Ponce Lozano	Nota (en letras): 16
Aprobado (<input type="checkbox"/>)	Aprobado - Muy buena (<input checked="" type="checkbox"/>)
Aprobado - Sobresaliente (<input type="checkbox"/>)	Desaprobado (<input type="checkbox"/>)

Los miembros del jurado firman en señal de conformidad.



Mg. Carmen Castro Ruiz

Presidente(a) del Jurado
DNI. 10803209



Mg. Carlos Enrique Huapaya Lazo
DNI. 08227019



Mg. Juan Antonio Díaz Suyo
Miembro 1
DNI. 43315515



PhD: Mg. Gerardo Mendoza Azpur
Asesor
DNI. 10303123

Dedicatoria

El presente trabajo se lo dedico a mi familia la cual me apoyo en todo momento, en especial a mi esposa Carla Portocarrero y a mi pequeña hija Valeria Ponce Portocarrero, ya que ellas son mi motor para seguir adelante persiguiendo mis sueños.

Agradecimiento

A mi familia por el apoyo incondicional y al de mis amigos que me dio la universidad de igual forma por el apoyo brindado.

Resumen

Objetivos: El objetivo de este trabajo fue de realizar un análisis cuantitativo celular en tejido epitelial y conectivo en chacchadores de hoja de coca a través de la toma de biopsias.

Materiales y métodos: Se trabajo en el pueblo de Chongos Bajos ubicado en la región Junín en Perú, se trabajo con personas del programa social pensión 65, a los cuales cumplieron con las características de inclusión, fueron separas en un grupo expuesto (mastican hoja de coca) y otro de control, se les extrajo una biopsia del periodonto, la cual se coloco en un frasco rotulado en formol, el cual es enviado al laboratorio para ser procesado y realizar un conteo celular en área.

Resultados: Los resultados estadísticamente significativos fueron en el tejido epitelial en el recuento de células claras con un valor $p=0.000$ en el grupo que no mastican hoja de coca, de igual forma se obtuvo ese resultado en células plasmáticas $p= 0.002$ y macrófagos $p=0.000$. Resultados estadísticamente significativos se obtuvieron en el grupo de personas que mastican hoja de coca en el conteo del tejido conectivo en fibroblastos $p=0.001$ y vasos sanguíneos $p=0.000$.

Conclusiones: se encontró mayor presencia de vasos sanguíneos y fibroblastos en el grupo de chacchadores de hoja de coca, pudiendo asociarse a un fenotipo gingival grueso como respuesta a este hábito masticatorio.

Palabras claves: Encía, Biopsia, epitelio, tejido conectivo, hoja de coca

Abstract

Objectives: The objective of this work was to carry out a quantitative cellular analysis in epithelial and connective tissue in coca leaf chacchadores by taking biopsies.

Materials and methods: We worked in the town of Chongos Bajos located in the Junín region in Peru, we worked with people from the social pension program 65, who met the inclusion characteristics, they were separated in an exposed group (they chew sheet of coca) and another control, a biopsy of the periodontium was extracted, which was placed in a bottle labeled in formaldehyde, which is sent to the laboratory to be processed and perform a cell count in the area.

Results: The statistically significant results were in the epithelial tissue in the clear cell count with a value $p = 0.000$ in the group that did not chew coca leaf, in the same way that result was obtained in plasma cells $p = 0.002$ and macrophages $p = 0.000$. Statistically significant results were obtained in the group of people who chew coca leaf in the connective tissue count in fibroblasts $p = 0.001$ and blood vessels $p = 0.000$.

Conclusions: a greater presence of blood vessels and fibroblasts was found in the group of coca leaf chacchadores, which could be associated with a thick gingival phenotype in response to this chewing habit.

Key words: Gingiva, Biopsy, epithelium, connective tissue, coca leaf

CONTENIDO

- 1. CARÁTULA**
- 2. PREGUNTA DE INVESTIGACIÓN**
- 3. INTRODUCCIÓN**
- 4. JUSTIFICACIÓN**
- 5. HIPÓTESIS Y OBJETIVOS**
 - 5.1 OBJETIVO GENERAL**
 - 5.2 OBJETIVOS ESPECÍFICOS**
- 6. MATERIALES Y MÉTODOS**
 - 6.2 DISEÑO DE ESTUDIO**
 - 6.3 GRUPO EXPERIMENTAL**
 - 6.4 CRITERIOS DE SELECCIÓN**
 - 6.5 VARIABLES**
 - 6.6 MÉTODO Y TÉCNICAS**
 - 6.7 ANÁLISIS ESTADÍSTICO**
 - 6.8 CONSIDERACIONES ÉTICAS**
- 7 RESULTADOS**
- 8 DISCUSION**
- 9 CONCLUSIONES**
- 10 REFERENCIAS BIBLIOGRÁFICAS**
- 11 ANEXOS**

I. PREGUNTA DE INVESTIGACIÓN

¿Existirán diferencias en el análisis cuantitativo celular del periodonto en el tejido epitelial y conectivo, en chacchadores de hoja de coca en el poblado de Chongos bajos, Junín, Perú, 2019?

II. INTRODUCCIÓN:

La hoja de coca o *Erythroxyllum*, se encuentra de manera natural en la región de Sudamérica principalmente en Bolivia, Argentina, Chile y Perú.¹ Siendo parte de nuestra cultura andina el consumo tradicional de esta hoja de coca, debido a sus propiedades terapéuticas, anestésicas y aliviadoras del cansancio, sed y problemas de altura². Sin embargo, también puede causar otros efectos como taquicardia, aumento de presión arterial, entre otros.³

Esta acción de “mascar” hoja de coca, en el lenguaje quechua es denominado “chacchar” ó “picchar” que significa hojear y coquear respectivamente.⁴ Si bien se ha considerado un hábito, se trata de un acto que tiene un rito social y un misticismo importante.^{2,3}. El 69% de la población empieza este hábito desde muy temprana edad, 12 a 24 años, ya sea por trabajo, medicina o para batallar con el frío y hambre.⁴

Los efectos de la masticación de esta especie de planta, se deben a los alcaloides de la coca. Si bien, la hoja de coca posee 14 alcaloides naturales⁵; el alcaloide Tropano o cocaína representa el 80% de los alcaloides presentes que corresponde a un 0,4% a un 1,0% en peso; el resto serían alcaloides endógenos como tropinona, higrina, tropacocaína, entre otros.^{4,5}. Además, la hoja de coca es utilizada con sustancias alcalinas como ceniza alcalina o “Ilipta”, lo cual se ha demostrado que puede prevenir el riesgo a caries dental ya que varía el ph salival.^{3,6}

Sin embargo, la masticación excesiva podría ocasionar otros efectos sobre todo en el periodonto⁷, esto se debe a la acción irritante y friccional que tiene la hoja de coca sobre la mucosa oral del chacchador. Él cual tiene el bolo de hoja de coca aproximadamente 6 horas al día, lo cual a largo plazo puede causar alteraciones en la mucosa,⁸ como zonas blanquecinas, rugosas, agrietadas, acantosis, paraqueratosis, hiperqueratosis, leucoplasia y leucoedema.⁹

Además, otros signos clínicos originados por el chacchado de la “hoja de coca”, es el desgaste dentario y mayor progresión de la enfermedad periodontal.¹⁰ Se podría decir que estas lesiones son causadas por efectos físicos y químicos dando lugar a lesiones en el periodonto tanto en la estructura dentaria, debilitándola, como en el aparato de soporte que a causa del trauma oclusal genera que estos tejidos, hueso alveolar y ligamento periodontal, se reabsorban.^{11,12}

Si bien el epitelio de la mucosa del carrillo presenta un epitelio no queratinizado, escamoso estratificado y está compuesto de varias capas de células estrechamente adosadas entre sí y organizadas en forma de estratos.¹⁰ Constituye la barrera primaria entre los tejidos subyacentes y el medio bucal, que puede estar expuestos a diferentes sustancias.¹⁰ Si bien existen muchos estudios de diferentes hábitos y su efecto en la cavidad oral como el alcohol y el tabaco; los estudios sobre la masticación de hoja de coca son muy limitados. La mayoría se basan si existe o no interacción entre la hoja coca con la presencia de leucoedema como Borghelli R, et al.⁹ en 1973 que encontraron lesiones con características clínicas e histológicas de Leucoedema en una población argentina con el hábito de chacchar hoja de coca. Además, en estudios más recientes como Yudy F.¹³ en el 2017, concluyó que la enfermedad periodontal se relaciona con el hábito de masticar hoja de coca en los pobladores mayores de 18 años de la Provincia de Oyón.

Sin embargo, estos cambios celulares no se han analizado de manera cuantitativa. Una forma para analizar estos cambios histopatológicos es a través de un recuento celular en área, que es el método más utilizado por su sencillez y bajo costo¹⁴. Por lo tanto, en este estudio realizamos una toma de biopsias del periodonto y se realizó un **análisis cuantitativo celular en área** y se comparó entre las personas que chacchan hoja de coca y las que no, pudiendo brindar una valiosa información al área epidemiológica, la cual no ha sido muy estudiada hasta la fecha.

II. JUSTIFICACIÓN

Esta investigación tiene una relevancia teórica, porque esta confirmando de manera cuantitativa si la hoja de coca es un factor que aumenta el riesgo a presentar cambios celulares en el epitelio y tejido conectivo gingival. Por otro lado, dentro la importancia teórica, no existen estudios de recuento celular en área de tejido gingival de pacientes masticadores de hoja de coca, contribuyendo con información en esta área. Además, tiene importancia clínica ya que al confirmar de manera cuantitativa los cambios clínicos, se puede instruir mejor a los clínicos y pobladores de esta región.

III. OBJETIVOS:

1. Objetivo general

- Determinar cambios en el análisis celular cuantitativo del tejido epitelial y conectivo en chacchadores de hoja de coca en el poblado de Chongos bajo, Junín, 2019.

2. Objetivos específicos

- Comparar con análisis cuantitativo celular los cambios del periodonto en tejido epitelial (células inflamatorias, polimorfonucleares, linfocitos, células plasmáticas, células claras y células disqueratósicas) en chacchadores de hoja de coca.

- Comparar con análisis cuantitativo celular los cambios del periodonto en tejido conectivo (polimorfonucleares, linfocitos, células plasmáticas, macrófagos, fibroblastos, vasos sanguíneos) en chacchadores de hoja de coca.

V. MATERIALES Y MÉTODOS.

1. Diseño de estudio:

Es un estudio transversal observacional.

2. Población y muestra

El estudio se realizó con los pobladores del área rural del distrito de chongos bajo, provincia de Chupaca, departamento de Junín, Perú.

Se realizó a través de un muestreo aleatorio simple dentro del total de la población de pensión 65 de dicha zona para determinar las muestras y puedan ser evaluadas y realizando una comparación de medias. (ANEXO 4)

3. Criterios de selección

3.1. Criterios de inclusión

- Pobladores de chongos bajos, Junín.
- Pobladores que pertenecen al programa pensión 65.
- Pacientes con dentición mínima de 6 dientes.
- Pacientes sistémicamente sanos.
- Pacientes que necesiten exodoncias

3.2 Criterios de exclusión

- Pacientes fumadores.
- Pacientes que tengan medicación (hormonal)
- Pacientes diabéticos.
- Pacientes edéntulos totales.

4. Definición y operacionalización de variables

Variable	Definición conceptual	Definición operacional	Dimensión	Indicadores	Tipo	Escala medición	valores
Chacchadores de hoja de coca	Persona del ande, que mastica la hoja de coca dentro su actividad diaria	Se determina a través de la anamnesis del paciente	----	Cuestionario del paciente dentro de la historia clínica	Cualitativo	Nominal	Presencia (casos) Ausencia (Control)
Epitelio	Tejido que reviste las superficies intraorales	Se determine a través de un corte histológico	<ul style="list-style-type: none"> • Cel. Inflamatoria • Polimorfonucleares • Linfocito • Cel. Plasmáticas • Cel. Claras • Cel. Disqueratosicas 	Análisis cuantitativo celular a través de microscopio de luz	Cuantitativo	Razón	Numero/mm ²
Tejido conectivo	Tejido que soporta distintas estructuras: es un tejido rico en fibras y de abundante sustancia intracelular	Se determina a través de un corte histológico	<ul style="list-style-type: none"> • Polimorfonucleares • Linfocitos • Cel. Plasmáticas • Macrófagos • Fibroblastos • Vasos sanguíneos 	Análisis cuantitativo celular a través de microscopio de luz	Cuantitativo	Razón	Numero/mm ²

5.0 Métodos y técnicas

La recolección de datos de este proyecto se realizó a través del método observacional y estructurado.

Se convocó a una campaña de salud y de extracciones dentales a los pacientes pertenecientes al programa de Pensión 65 siendo aproximadamente 100 personas, que tengan Historia Clínica en la posta medica del distrito de Chongos Bajos. Primero pasaron por medicina general para determinar que sean pacientes sistémicamente sanos, corroborándolo con su Historia Clínica. Luego pasaron por el servicio de Odontología para un diagnóstico a través de un odontograma, se seleccionaron aquellos pacientes que necesiten exodoncias, ya sea por motivos periodontales o como método de desfocalización de infecciones.

Se realizó la anamnesis del paciente y se determina si chaccha hoja de coca o no. Lo cual nos permite dividirlos en dos grupos: Expuestos (para aquellos pacientes chacchadores) y Control (para pacientes no chacchadores). En ambos casos se explicó el propósito de la investigación, los beneficios para la comunidad y sociedad; la confidencialidad de la información y el derecho a negarse. Si están de acuerdo a participar, firmarán un consentimiento informado. (Anexo 1)

Una vez aceptado el consentimiento en mención, se realizó todos los pasos previos a la extracción dental como la Anestesia infiltrativa y como parte de la técnica de extracción, se realizó un decolado, el cual nos permitirá obtener la biopsia de tejido gingival; la cual será aproximadamente de 3x3 mm de ancho y largo. Posterior a la extracción se les dio el tratamiento farmacológico respectivo e indicaciones post operatorias.

Las biopsias son colocadas en recipientes rotulados con formol al 10% como parte de la preparación de las muestras y serán llevadas a el “Laboratorio de Medicina y Patología oral” dirigido por la especialista en patología oral la CD.ESP. Sonia Sacsquispe; para realizar el recuento celular en área siguiendo el protocolo que manejan en el laboratorio.

Preparación de las muestras(Biopsias).

- a. **Fijación:** Se coloca la muestra en formol al 10% (formaldehído), para así conservar lo más posible el tejido original.
- b. **Deshidratación:** se lava la muestra con abundante agua destilada, luego se realizó dicho procedimiento colocando la muestra en soluciones de alcohol en concentraciones crecientes.
- c. **Aclaramiento:** Se utilizó Xilol®(xileno) este penetrará a lo más profundo de la muestra y esta perderá color y quedará en un tono “acaramelado”.
- d. **Infiltración:** en esta etapa la muestra es colocada en parafina líquida, esta entrará eliminando al Xilol a través de osmosis.
- e. **Inclusión:** Se forman bloques de parafina para luego ser colocadas dentro de un congelador, de esta manera se forman bloques sólidos y luego se pueda realizar los cortes histológicos.
- f. **Microtomía:** Se realizaron cortes histológicos muy delgados de 4 micras de espesor. Los cortes se colocan en un recipiente con agua destilada y luego se “pescara” con el portaobjetos para ser “bañados” en agua destilada y así poder estirar la muestra.
- g. **Tinción:** La tinción que se usó es la de hematoxilina y eosina (H&E).

4.1 Observaciones histológicas:

Los cortes histológicos fueron evaluados mediante microscopio óptico de luz a 40X y 400X. La evaluación histológica se realizó por una cirujana dentista con especialidad en patología oral con años de experiencia en estos tipos de procedimientos, evaluó todas las muestras, una vez finalizados todos los procedimientos, en el “*Laboratorio de medicina y patología oral*” y fueron registrados en una ficha de recolección de datos. (Imagen 1 y 2)

4.2. Análisis histopatológico: recuento celular en área

Los cortes histológicos se observaron colocando en el lente del microscopio un disco micrométrico (24mm x 10mm/1002), se utilizó para hacer el conteo manual por áreas de las células en la zona afectada de la muestra, a este proceso se le llama cuento celular en área.¹²

5. Análisis estadístico.

El procesamiento de datos se realizó en el programa Microsoft Excel 2010 y el análisis de datos en el programa estadístico SPSS versión 22. Los resultados fueron organizados en tablas y gráficos para su interpretación.

El análisis descriptivo se realizó para determinar la media como medida de tendencia central y la desviación estándar, mínimo, máximo rango y varianza como medidas de dispersión. Antes de realizar el análisis inferencial, se evaluó la distribución normal de los grupos mediante la prueba Shapiro-Wilk (**Anexo 3**). Se determinó que los grupos no presentaron distribución normal ($p < 0,05$) por lo que se aplicó una prueba no paramétrica (U de Mann-Whitney) para la contrastación de hipótesis a un nivel de significancia del 5% ($p \leq 0,05$) y nivel de confianza del 95%.

6. Consideraciones éticas

El proyecto se presentó al **comité de investigación y ética de la universidad científica del sur**, la cual fue aprobado y se designó el código **600-2019-PRE8**. Cada paciente leerá y firmará un consentimiento informado. (**ANEXO 1**) (**ANEXO 2**)

7.Resultados

La población de estudio estuvo constituida por pacientes que pertenezcan al programa de Pensión 65 y tengan Historia Clínica en la posta medica del distrito de Chongos Bajos, Junín, 2019. La muestra se obtuvo por criterios de selección y el tamaño de la muestra fue de 16 pacientes que se dividieron en dos grupos de acuerdo al consumo de hoja de coca.

Tabla N.º 1.

Análisis cuantitativo celular en el tejido epitelial periodontal de chacchadores de hoja de coca.

	Media	DE†	Varianza	Mínimo	Máximo	Rango
Células inflamatorias	0	0	0	0	0	0
Polimorfonucleares	1,38	1,30	1,69	0	3	3
Linfocitos	0	0	0	0	0	0
Células plasmáticas	0	0	0	0	0	0
Células claras	1,38	1,06	1,12	0	3	3
Células disqueratósicas	3,25	0,86	0,78	2	4	2
N*	8					

*N: número de chacchadores de hoja de coca

† DE: Desviación estándar

En la tabla 1, se representa el análisis cuantitativo de las células del tejido epitelial periodontal de chacchadores de hoja de coca y se observa que el promedio de células inflamatorias, linfocitos y células plasmáticas es 0, mientras que el promedio de los polimorfonucleares es $1,38 \pm 1,30$ con un valor mínimo de 0 y máximo de 3.

Asimismo, el promedio de las células claras es $1,38 \pm 1,06$ con un valor mínimo de 0 y máximo de 3. Finalmente, se observa que las células disqueratóicas se presentan en mayor cantidad en el tejido epitelial de chacchadores de hoja de coca con un promedio de $3,25 \pm 0,86$ con un valor mínimo de 2 y un valor máximo de 4.

Tabla N.º 2.

Análisis cuantitativo celular en el tejido conectivo periodontal de chacchadores de hoja de coca.

		Media	DE†	Varianza	Mínimo	Máximo	Rango
	Polimorfonucleares	0	0	0	0	0	0
	Linfocitos	24,38	5,04	25,41	20	32	12
Tejido	Células plasmáticas	1,00	1,06	1,14	0	2	2
conectivo	Macrófagos	22,75	1,48	2,21	21	25	4
(número/mm ²)	Fibroblastos	105,50	10,54	111,14	93	120	27
	Vasos sanguíneos	8,00	0,75	0,57	7	9	2
	N*				8		

*N: número de chacchadores de hoja de coca

† DE: Desviación estándar

En la tabla 2, se representa el análisis cuantitativo de las células del tejido conectivo periodontal de chacchadores de hoja de coca y se observa que el promedio de polimorfonucleares es 0, mientras que el promedio de células plasmáticas es $1,00 \pm 1,06$ con un valor mínimo de 0 y máximo de 2 y los vasos sanguíneos se encuentran en promedio de $8 \pm 0,75$ con un valor mínimo de 7 y máximo de 9. Además, el promedio de macrófagos es $22,75 \pm 1,48$ con un valor mínimo de 21 y máximo de 25 y el de linfocitos es de $24,38 \pm 5,04$ con un valor mínimo de 20 y máximo de 32.

Finalmente, se observa que los fibroblastos se presentan en mayor cantidad en el tejido conectivo de chacchadores de hoja de coca con un promedio de $105,50 \pm 10,54$ con un valor mínimo de 93 y un valor máximo de 120.

Tabla N°3.

Análisis cuantitativo celular del tejido epitelial y conectivo en chacchadores y no chacchadores de hoja de coca del poblado de Chongos bajo, Junín, 2019

		Chacchadores de hoja de coca (n=8)		No Chacchadores de hoja de coca (n=8)		p-valor*
		Media	DE‡	Media	DE‡	
Tejido epitelial (número/mm ²)	Células inflamatorias	0	0	0	0	1,000
	Polimorfonucleares	1,38	1,30	0	0	0,380
	Linfocitos	0	0	0	0	1,000
	Células plasmáticas	0	0	0	0	1,000
	Células claras	1,38	1,06	22,75	4,80	0,000
	Células disqueratósicas	3,25	0,86	2,25	1,03	0,830
Tejido conectivo (número/mm ²)	Polimorfonucleares	0	0	0	0	1,000
	Linfocitos	24,38	5,04	39,25	14,89	0,105
	Células plasmáticas	1,00	1,06	3,63	1,30	0,002
	Macrófagos	22,75	1,48	35,25	9,06	0,000
	Fibroblastos	105,50	10,54	80,00	18,87	0,001
	Vasos sanguíneos	8,00	0,75	3,00	1,06	0,000

‡ DE: Desviación estándar

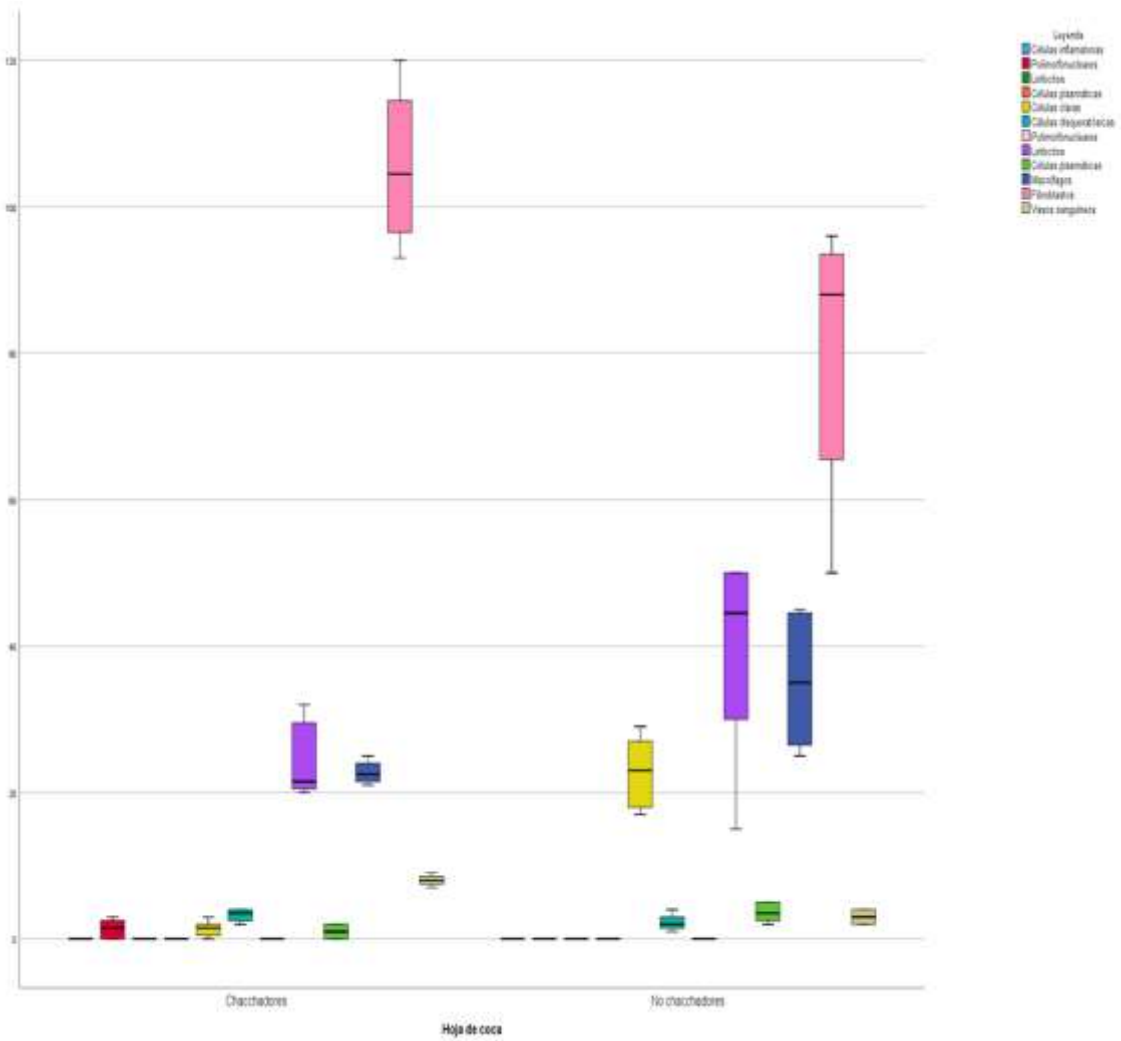
*Prueba de U de Mann-Whitney

En la tabla 3, se compara los promedios de los cambios cuantitativos de las células presentes en el tejido epitelial y periodontal entre chacchadores y no chacchadores de hoja

de coca utilizando la prueba U de Mann-Whitney. Se observa que solo en el caso de los promedios de las células claras, el p-valor asociado al estadístico de contraste ($p=0,000$) es menor que 0,05, entonces, al nivel de significancia 0,05, se acepta que existe diferencia estadísticamente significativa entre estos promedios; siendo el número de células claras mayor en el tejido epitelial de no chacchadores de hoja de coca. Asimismo, se observa que el p-valor asociado al estadístico de contraste es menor que 0,05, cuando se compararon los promedios de las células plasmáticas ($p=0,002$), macrófagos ($p=0,000$), fibroblastos (0,001) y vasos sanguíneos ($p=0,000$) del tejido conectivo de chacchadores y no chacchadores de hoja de coca; por lo que al nivel de significancia 0,05, se acepta que existe diferencias estadísticamente significativas entre éstos promedios; siendo el número de células plasmáticas y macrófagos mayor en el tejido conectivo de los no chacchadores de hoja de coca y el número de fibroblastos y vasos sanguíneos mayor en el tejido conectivo de chacchadores de hoja de coca.

Gráfico N.º 1.

Análisis cuantitativo celular del tejido epitelial y conectivo en chacchadores y no chacchadores de hoja de coca del poblado de Chongos bajo, Junín, 2019



9.0 Discusión:

En el presente artículo se realizó un análisis cuantitativo del periodonto en tejido epitelial y tejido conectivo de poblaciones que tienen como costumbre chacchar hoja de coca y comparar estos resultados con el grupo de no chacchadores. Se tomaron muestras de ambas poblaciones, teniendo en cuentas las consideraciones éticas y se analizó mediante un microscopio óptico de luz a 40X y 400X, realizando un conteo celular por área (número/mm²). Se tuvieron en cuenta las siguientes células para el tejido epitelial: células inflamatorias, polimorfonucleares, linfocitos, células plasmáticas, células claras y células disqueratósicas y para el tejido conectivo: polimorfonucleares, linfocitos, células plasmáticas, macrófagos, fibroblastos y vasos sanguíneos.

Existen pocos estudios previos sobre el efecto del chacchar hoja de coca en la mucosa bucal, estos estudios son difícilmente comparables ya que en su mayoría son clínicos y no existe un método estandarizado, se han utilizado métodos cualitativos que difieren con el presente estudio. Además, este estudio es el primero que realiza un recuento celular por área de estas poblaciones.

Al analizar las células del tejido epitelial se encontró la presencia de células claras en ambos grupos, lo cual coincide con el estudio realizado por Ayón E. en el 2005 ²², que realizó un estudio sobre cambios histopatológicos de la mucosa gingival en masticadores de hoja de coca, donde encontró la presencia de esta célula en ambos grupos. Además, este estudio al ser cuantitativo se encontró diferencia estadísticamente significativa ($p=0,000$) en esta célula al comparar ambos grupos; lo cual nos indicaría que los no chacchadores de hoja de coca tienen mayor número de células claras por área que los chacchadores de hoja de coca; las cuales están presentes en la respuesta inmune, la cual

podría interpretarse que los componentes de la hoja de coca podrían provocar la disminución de estas células al momento que el periodonto es expuesto.

En el tejido conectivo se encontró que existe diferencia estadísticamente significativa en los grupos de células plasmáticas ($p=0,002$) y macrófagos ($p= 0.000$), lo cual se podría interpretar de que estos tipos de células están en mayor número en no chacchadores de hoja de coca, es decir cuando el tejido conectivo no tiene contacto con las sustancias que se genera al momento de masticar la hoja de coca. En el estudio de Bartens G. ¹⁰ en 1998 concluyó que existe una diferencia significativa en la presencia de estas células en el grupo de no chacchadores de hoja de coca. Al igual que las células claras estas células mencionadas tienen mucho que ver en la respuesta inmune del organismo.

Además, sobre los resultados de los fibroblastos $p=0,001$ y vasos sanguíneos $p= 0.000$ hay diferencia estadísticamente significativa a favor del grupo de chacchadores de hoja de coca, lo cual se puede interpretar que la masticación de hoja de coca estimula un agrandamiento en el tejido conectivo. Esto puede corroborar lo descrito por otros autores que quisieron comparar las características clínicas de ambos grupos (Chacchadores de hoja de coca y no chacchadores de hoja de coca) encontrando como característica principal la presencia de Acantosis. ^{10,22} así mismo, Bartens G ¹⁰ y Ayón E ²² concluyeron la presencia de estas células con resultados estadísticamente significativos a favor del grupo de chacchadores de hoja de coca; lo cual coincide con lo encontrado en este artículo.

Además, otro resultado que no se obtuvo una diferencia estadísticamente significativa es en células disqueratósicas siendo $p=0,830$ de la misma manera ocurrió en los resultados de Bartens G. ¹⁰ y Ayón E. ²²

Un estudio anterior demuestra que, si existen diferencias significativas histológicas entre ambos grupos²³, en las distintas capas del tejido epitelial y conectivo donde se encuentran las células mencionadas en el presente trabajo de investigación.

Dentro las limitaciones del estudio, lo principal fue la distancia que se tenía que recorrer desde Chongos Bajos hasta Lima para dejar las muestras en el laboratorio, lamentablemente se perdieron algunas muestras por el motivo ya mencionado ya que la vía más rápida era la terrestre y en este caso la movilidad particular.

10.0 Conclusiones.

Al comparar los promedios de las células en el tejido epitelial, se encontró que existe una diferencia estadísticamente significativa en las células claras. Presentándose en mayor cantidad en el tejido epitelial de los no chacchadores de hojas de coca; las cuales suelen asociarse a la respuesta inmune.

En el tejido conectivo de chacchadores de hoja de coca, se encontró menor presencia de células plasmáticas y macrófagos, que en no chacchadores de hoja de coca, estas células suelen estar presente en la respuesta inmune por lo cual se puede asociar que los componentes de la hoja de coca tienen una interferencia en la proliferación de células pro inflamatorias.

Por último, se encontró mayor presencia de vasos sanguíneos y fibroblastos en el grupo de chacchadores de hoja de coca, pudiendo asociarse a un fenotipo gingival grueso como respuesta a este hábito masticatorio.

IV. REFERENCIAS BIBLIOGRAFICAS:

1. Roderick E, Burchard A. Coca Chewing: A New Perspective. 1975.
2. Goicochea IA. Estudio de la cavidad bucal en los sujetos habituados a la masticación de hojas de coca en la hacienda Collambay-Trujillo. [tesis]. [Lima]: UNMSM; 1954.
3. Cabieses F. Aspectos etnológicos de la coca y la cocaína. Cocaína 1980-Actas del Seminario Interamericano sobre Aspectos Médicos y Sociológicos de la Coca y la Cocaína. Editorial F. R. Jeri. Lima, 1980.
4. Borrovic, F. “Efecto antibacteriano del extracto alcohólico de la hoja de *Erythroxyllum Novogranatense* Var. *Truxillense* (Coca) Sobre Flora Mixta Salival.” [Tesis De Para Título]. Lima-Perú: Universidad Nacional Mayor De San Marcos: 2006. 87p.
5. Hurtado, Y. “ASOCIACION ENTRE LA MASTICACIÓN DE LA HOJA DE COCA Y LA PREVENCIÓN DE LA CARIES DENTAL EN LOS POBLADORES DEL CASERIO DE BUENOS AIRES, JAEN – 2017”. [Tesis De Para Título]. Jaén- Argentina: UNIVERSIDAD NACIONAL TORIBIO RODRIGUEZ DE MENDOZA DE AMAZONAS. 2017:113p.
6. Lavado, E. “Efectividad de la masticación de la hoja de coca en la prevención de la caries dental en el centro poblado de San Juan de la Libertad Huasahuas-Tarma EN 2008”. [Tesis De Para Título]. Lima-Perú: Universidad Federico Villareal. 2008: 24p.
7. Burchard R. Una nueva perspectiva sobre la masticación de la coca. Instituto Indigenista Interamericano. América Indígena, Vol. XXXVIII, N° 4, octubrediciembre. México, 1978.

8. Bernal J. Odontoestomatología y Precancerosis oral. [Tesis] [Lima]: UNMSM; 1962.
9. Borghelli R. Lesiones de la mucosa bucal por el uso de hojas de coca en el grupo etario de varones de 20 años de la provincia de Jujuy (Argentina). Rev Asoc Odontol Argent.1973; 6(7).
10. Bartens G. “Cambios histológicos en el epitelio de la mucosa del carrillo, en sujetos masticadores de hojas de coca, pertenecientes a la comunidad de Quircan, Distrito de San Francisco, Provincia de Ambo, Departamento de Huánuco.”. [Tesis De Para Título]. Lima-Perú: Universidad Peruana Cayetano Heredia. 1998: 71p.
11. Goicochea IA. Estudio de la cavidad bucal en los sujetos habituados a la masticación de hojas de coca en la hacienda Collambay-Trujillo. [tesis]. [Lima]: UNMSM; 1954.
12. Ungaro M. Patología oral en masticadores de hojas de coca. [Tesis Doctoral] [Lima]: UPCH; 1972.
13. Flores, Y. “Enfermedad periodontal relacionado al hábito de chacchar hoja de coca en los pobladores mayores de 18 años del centro Poblado Pachangara de la Provincia De Oyón En el 2017”. [Tesis De Para Título]. Lima-Perú: Universidad Alas Peruanas. 2017.
14. Arredondo-Vega, B, Voltolina, D. Concentración, recuento celular y tasa de crecimiento. Métodos Y Herramientas Analíticas En La Evaluación De La Biomasa. 2007; 2:21-7.
15. Hamner JE, Villegas OL. The effect of coca leaf chewing on the buccal mucosa of Aymara and Quechua Indians in Bolivia. Oral Surg Oral Med Oral Pathol. 1969 Aug;28(2):287-95.

16. Cabieses F. Apuntes de medicina tradicional. A&B S.A. Lima, 1993.
17. Domic Z.: Revisión crítica bibliográfica y consideraciones generales acerca del masticado de coca. Cocaína 1985 Actas del Seminario Interamericano sobre Aspectos Médicos de la Coca y la Cocaína. Editorial F. R. Jeri. Lima, 1985.
18. Zapata OV. El problema de la masticación de la coca en el Perú. Boletín sobre estupefacientes. Naciones unidas. New York. 1952; 4(2)
19. Bernal J. Odontoestomatología y Precancerosis oral. [Tesis] [Lima]: UNMSM; 1962.
20. Rathod S, Raj A, Wanikar I. Quantitative analysis of mast cell count and density in chronic periodontal disease. J Indian Soc Periodontol 2018; 22:107-11.
21. WAGNER, C. A.: Una Nueva Perspectiva Sobre La Masticación De La Coca. América Indígena, Vol. XXXVIII, N° 4, Octubre-Diciembre. Mexico, 1978
22. Avón, E. CHU. MP. CAMBIOS HISTOPATOLÓGICOS DE LA MUCOSA GINGIVAL EN MASTICADORES DE HOJA DE COCA VARONES DEL DISTRITO DE LARAOS, PROVINCIA DE YAUYOS. Kiru, 2005:2(1); 17-26
23. Mendoza-Azpur G, Cruz M, Bahamonde A, Ponce C, Mauricio JM, Shibli JA. Clinical and Histological Manifestations of Chronic Coca Leaf Chewing in a Peruvian Population: A Cross-sectional Study. J Int Acad Periodontol. 2021 Jan 1;23(1):11-16. PMID: 33512338.

ANEXO N° 1

“Consentimiento informado”

Institución: Universidad Científica del Sur

Investigador: Cesar Alonso Ponce Lozano

Por medio del presente documento hago constatar que acepto voluntariamente participar en el trabajo de investigación titulado, “**Análisis cuantitativo celular del periodonto en el tejido epitelial y conectivo, en chacchadores de hoja de coca en el poblado de Chongos bajos, Junín, Perú, 2019**”, a cargo del Cirujano Dentista Cesar Alonso Ponce Lozano egresado de la Universidad Científica del Sur.

Se me ha explicado, que el propósito del estudio es determinar si la hoja de coca es un factor que aumenta el riesgo a presentar cambios en los tejidos alrededor del diente, por eso se tomaran unas muestras de encía (Biopsia).

Comprendo perfectamente el diagnóstico y que para esto es necesario realizarme la exodoncia. Y como parte del procedimiento se tomarán algunos minutos para la toma de muestra de encía (Biopsia). Se me ha explicado y he comprendido la naturaleza y el objetivo de estos procedimientos.

Se me ha manifestado que los procedimientos no comprometen ningún tipo de riesgo para mi persona porque se realizan usando materiales estériles y por personal calificado. Además, se me ha informado que mi participación en la investigación no me ocasionará ningún tipo de gasto y que en caso presente alguna complicación, el investigador se responsabilizará del tratamiento sintomático sin ningún costo.

Firmo este documento como prueba de mi aceptación voluntaria, habiendo sido informado previamente sobre la finalidad y beneficio del trabajo para la comunidad y que puedo retirarme de la investigación cuando yo lo decida. La información obtenida se manejará con confidencialidad y solo con fines científicos, que en ningún caso se publicará mi nombre o identificación.

Para cualquier información adicional sobre el proyecto puedo llamar al investigador Cesar Alonso Ponce Lozano al teléfono 987836445. Si tuviera alguna duda sobre el aspecto ético del estudio, puedo contactar al **Comité de Investigación y Ética de la Universidad Científica del Sur**.

Apellidos y Nombre:

DNI:

Firma:

Fecha

Huella:

Imagen N.º 1

“Corte histológico del periodonto de paciente chacchador de hoja de coca”

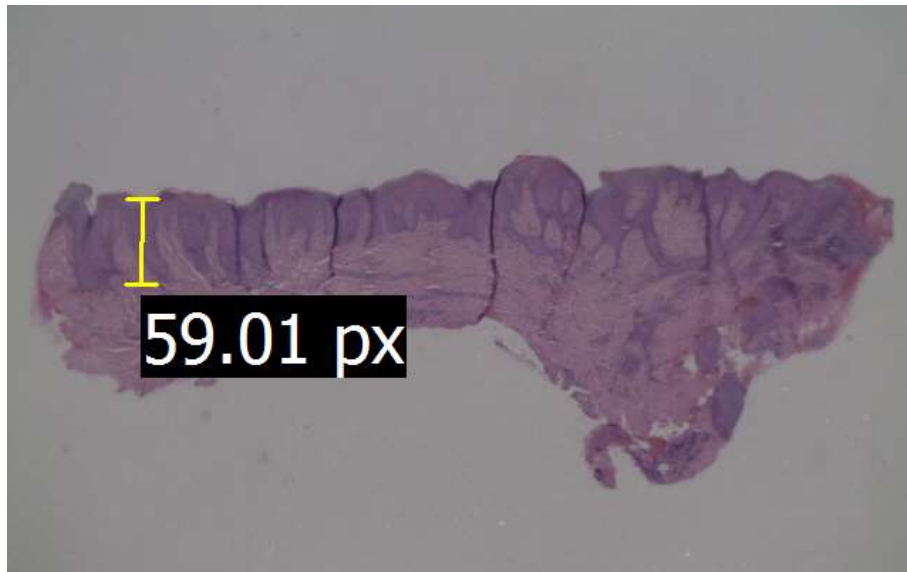
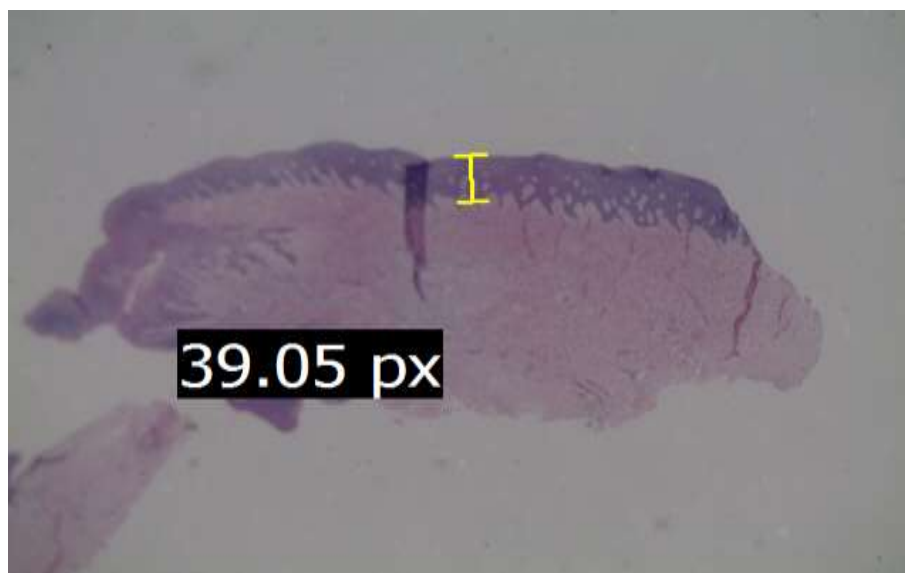


Imagen N.º 2

“Corte histológico del periodonto de paciente no chacchador de hoja de coca”



ANEXO N.º 2

“Constancia de aprobación por el Comité de investigación”

COMITÉ INSTITUCIONAL DE ÉTICA EN INVESTIGACIÓN 

CONSTANCIA N° 082-CIEI-CIENTÍFICA-2020

El presidente del Comité Institucional de Ética en Investigación de la Universidad Científica del Sur (CIEI-CIENTÍFICA) da constancia que el proyecto de investigación, cuyos datos se registran a continuación, ha sido **aprobado** por el CIEI-CIENTÍFICA.

Código de registro: **600-2019-PRE8**
 Título: **Análisis cuantitativo del periodonto en tejido epitelial y tejido conectivo, en chacchadores de hoja de coca, Chongos Bajos, Junin, Perú**
 Investigador(a): **Cesar Alonso Ponce Lozano**

La aprobación del proyecto de investigación implica que el documento presentado a evaluación cumple con los lineamientos de Universidad en materia de investigación y ética, los cuales se sustentan en la normativa internacional vigente.

En tal sentido, esta aprobación carecerá de valor si es que el proyecto de investigación arriba indicado es modificado de cualquier forma. Toda enmienda, añadido, eliminación o eventualidad (eventos adversos, etc.) posterior a la fecha de aprobación debe ser reportado al CIEI-CIENTÍFICA.

La vigencia de la aprobación de este documento es de dieciocho (18) meses (**hasta el 16 de setiembre del 2021**), periodo en el que puede desarrollarse el proyecto. Cualquier trámite para su renovación deberá ser enviado antes del término de la vigencia de este documento, debiendo suspenderse todo desarrollo hasta que la renovación sea aprobada.

Villa El Salvador, 17 de marzo de 2020



 Méd. Fernando M. Runzer Colmenares
 Presidente
 Comité Institucional de Ética en Investigación

ANEXO N.º 3:
“Cuadro de Prueba de Normalidad”
Pruebas de normalidad^{a,c,d,e}

	Kolmogórov-Smirnov ^b			Shapiro-Wilk		
	Estadístico	gl	Sig.	Estadístico	gl	Sig.
Polimorfonucleares	,415	16	,000	,645	16	,000
Células claras	,284	16	,001	,815	16	,004
Células disqueratósicas	,197	16	,098	,870	16	,027
Linfocitos	,209	16	,061	,864	16	,022
Células plasmáticas	,195	16	,107	,878	16	,036
Macrófagos	,275	16	,002	,765	16	,001
Fibroblastos	,218	16	,041	,878	16	,036
Vasos sanguíneos	,208	16	,061	,846	16	,012

a. Células inflamatorias es una constante y se ha desestimado.

b. Corrección de la significación de Lilliefors

c. Linfocitos en el tejido epitelial es una constante y se ha desestimado.

d. Células plasmáticas en el tejido epitelial es una constante y se ha desestimado.

e. Polimorfonucleares en el tejido conectivo es una constante y se ha desestimado.

ANEXO N° 4:

“Cuadro de comparación de dos medias.”

COMPARACIÓN DE DOS MEDIAS
(Se pretende comparar si las medias son diferentes)

		Indique número del tipo de test
Tipo de test (unilateral o bilateral)	1	UNILATERAL
Nivel de confianza o seguridad (1- α)		95%
Poder estadístico		90%
Precisión (d) <small>(Valor mínimo de la diferencia que se desea detectar, datos cuantitativos)</small>		25.00
Varianza (s^2) <small>(De la variable cuantitativa que tiene el grupo control o de referencia)</small>		356.29
TAMAÑO MUESTRAL (n)	10	

EL TAMAÑO MUESTRAL AJUSTADO A PÉRDIDAS

Proporcion esperada de pérdidas (R)		15%
MUESTRA AJUSTADA A LAS PÉRDIDAS	11	

*Beatriz López Calviño
Salvador Pita Fernández
Sonia Pértega Díaz
Teresa Seoane Pillado*