



FACULTAD DE CIENCIAS DE LA SALUD
CARRERA PROFESIONAL DE ESTOMATOLOGÍA

“REPOSICIONAMIENTO LABIAL PARA EL TRATAMIENTO DE LA
SONRISA GINGIVAL. REVISIÓN DE LA LITERATURA.”

Tesis para optar el Título de:

SEGUNDA ESPECIALIDAD EN PERIODONCIA E IMPLANTES

Presentado por:

Natalí Arroyo Carbajal (0000-0002-7593-1833)

Asesor:

Dr. Luis Ernesto Arriola Guillén (0000-0003-0010-5948)

Lima – Perú

2019

CIENTÍFICA	Reglamento de Grados y Títulos	Código: SG-RE-001-V2	Emisión: Junio 2015	Vigencia 25/06/15
-------------------	--------------------------------	-------------------------	---------------------------	----------------------

ACTA DE SUSTENTACIÓN DE TESIS

En la ciudad de Lima, a los **27** días del mes de **AGOSTO** de **2019**, siendo las *11:08* horas, con la asistencia del Jurado de Tesis, Presidido por el **MG. CLAUDIO PEÑA SOTO**, los miembros del jurado **MG. GERARDO MENDOZA AZPUR** y **MG. PEDRO LUIS TINEDO LÓPEZ** y el Asesor de la Tesis **DR. LUIS ARRIOLA GUILLÉN**, Y la **C.D. NATALÍ ARROYO CARBAJAL**, autor de la tesis Titulada: **"REPOSICIONAMIENTO LABIAL PARA EL TRATAMIENTO DE LA SONRISA GINGIVAL. UNA REVISIÓN DE LA LITERATURA"** con el fin de optar el Título de Segunda Especialidad en **PERIODONCIA E IMPLANTES**.

Concluida la exposición, se procedió a la evaluación y deliberación por parte del Jurado correspondiente, habiendo sido *Aprobado* con el calificativo de *Muy Buena Dieciseis (16)*.

Se extiende la presente acta en cinco originales y siendo las *11:25* horas, se da por concluido el Acto Académico de Sustentación.



Presidente
Mg. CLAUDIO PEÑA SOTO
DNI: 40734662



Miembro
Mg. GERARDO MENDOZA AZPUR
DNI: 10303123



Miembro
Mg. PEDRO LUIS TINEDO LÓPEZ
DNI: 45159119



Asesor
Dr. LUIS ARRIOLA GUILLÉN
DNI: 40990364

DEDICATORIA

A mis padres Melitón y Marina, por su amor y apoyo incondicional brindado en todas las etapas de mi vida.

A mis hermanos Jimmy y Kevin, por estar siempre a mi lado apoyándome para salir adelante.

A todas las personas especiales que me acompañaron en esta etapa, aportando a mi formación tanto profesional y como ser humano.

AGRADECIMIENTOS

Agradecer primero a dios por las oportunidades que siempre pone en mi camino.

Segundo a mis padres y hermanos por todo el apoyo incondicional, su comprensión y sus consejos.

A mi asesor, por su apoyo en la elaboración y la presentación de este trabajo.

Al grupo de docentes de la especialidad de Periodoncia e Implantes dentales, quienes me brindaron generosamente sus conocimientos.

Y Finalmente quiero expresar mi más grande y sincero agradecimiento a mi mejor amiga Claudia y su familia, por la confianza brindada y apoyo incondicional.

**TESIS EN FORMATO ARTICULO DE REVISIÓN CON ESTRUCTURA DE LA
REVISTA JOURNAL OF INDIAN SOCIETY OF PERIODONTOLOGY**

RESUMEN

Los pacientes de hoy exigen una sonrisa atractiva o agradable que no sea causa de vergüenza al expresarla, actualmente las personas le dan mucha importancia a la belleza física ya que es el reflejo de la identidad propia. Diferentes factores afectan la sonrisa y la estética, incluido el color, la forma y posición del diente, especialmente los dientes anteriores. La sonrisa gingival excesiva se encuentra dentro de la clasificación de la Academia Americana de Periodoncia (AAP) como una deformidad mucogingival y condición que ocurre alrededor de los dientes, es una condición clínica en la que se expone la encía ($\geq 2\text{mm}$) al momento de sonreír.

La manifestación de la sonrisa gingival tiene diferentes etiologías, entre ellos se encuentran los factores dentales, esqueléticos, de tejidos blandos y la combinación de ellos. Para su manejo se debe establecer un buen diagnóstico y etiología para determinar la mejor opción de tratamiento dentro de las diversas técnicas descritas en la literatura. La técnica de reposicionamiento labial parece ser una buena alternativa como tratamiento demostrado un resultado estable, se logra cuando se retira una tira de mucosa del vestíbulo bucal maxilar y luego se sutura la mucosa labial a la línea mucogingival, es menos traumático, con pocas complicaciones postoperatorias y recuperación rápida, logrando satisfacer los requerimientos estéticos del paciente.

El objetivo principal de este artículo es conocer las consideraciones actuales para la técnica de reposicionamiento labial utilizado como tratamiento de la sonrisa gingival y analizar el resultado que genera en los pacientes los cuales se someten a un cambio para mejorar su estética y autoestima.

PALABRAS CLAVE: SONRISA GINGIVAL, TÉCNICA DE REPOSICIONAMIENTO LABIAL, EXCESO GINGIVAL

ABSTRACT

Patients today demand an attractive or pleasant smile that is not a cause of shame when expressing it, today people give great importance to physical beauty as it is the reflection

of one's identity. Different factors affect smile and aesthetics, including color, shape and position of the tooth, especially the anterior teeth. The excessive gingival smile is within the Classification of the American Academy of Periodontics (AAP) as a clinical condition in which the gum is exposed (or 2mm) when smiling.

The manifestation of the gingival smile has different etiologies, among them are dental factors, skeletal, soft tissue factors and the combination of them. For its management, a good diagnosis and etiology should be established to determine the best treatment option within the various techniques described in the literature. The lip repositioning technique seems to be a good alternative as treatment demonstrated a stable result, it is achieved when a strip of mucosa is removed from the maxillary oral lobe and then the lip mucosa is sutured to the mucogingival line, it is less traumatic, with few postoperative complications and rapid recovery, managing to satisfy the aesthetic requirements of the patient. The main objective of this article is to know the current considerations for the lip repositioning technique used as a treatment of the gingival smile and analyze the result it generates in patients who undergo a change to improve their aesthetics and self-esteem.

Key words: Gummy smile, technique of repositioning labial, excess gingival

INTRODUCCIÓN

La sonrisa es una expresión común en los seres humanos, puede expresar una variedad de emociones de forma voluntaria o involuntaria. (1) Una sonrisa atractiva o agradable

implica la interacción armoniosa de tres componentes principales: la posición de los labios, los dientes y la encía. (2) Actualmente las personas le dan mucha importancia a la belleza física, ya que la cara es la entrada a la vista del ser humano y es el reflejo de la identidad propia. (2,3). Diferentes factores afectan la sonrisa y la estética, incluido el color, la forma y posición del diente, especialmente los dientes anteriores, la percepción individual de la estética de la sonrisa también está influenciada por la cultura social. (3).

Tjan y Miller (1) en un estudio dividieron la línea de la sonrisa en tres tipos, siendo el primero una línea de sonrisa alta, que revela los incisivos del maxilar superior de forma completa, el segundo una sonrisa promedio, que expone el 75% al 100% de los incisivos maxilares; y el tercero una sonrisa baja, que expone menos del 75% de los incisivos maxilares. (1,4) El exceso gingival, también es llamado "sonrisa gingival" (5,6) es un diagnóstico que se encuentra en la clasificación del Periodontograma dentro de las otras alteraciones que afectan al periodonto (deformidades mucogingivales y alteraciones alrededor de dientes) (7-10). También Peck et al. (11) describieron a la sonrisa gingival como la exposición de la encía sobre los incisivos centrales superiores durante una sonrisa amplia. Se considera que hay sonrisa gingival cuando hay exposición de la encía mayor a 2 mm, y se clasifica en 3 grados según su defecto, grado I: 2-4mm, grado II 4-6mm y grado III: 6 o más (12-14). En la etiología de la sonrisa gingival intervienen factores extraorales e intraorales como: dentales, esqueléticos, tejidos blandos y su combinación. (15-18).

Entre todas las técnicas que existe para la disminución de la encía, la técnica de reposicionamiento labial es la más adecuada, ya que tiene resultados satisfactorios para los pacientes. (19,20)

La oclusión ideal debe seguir siendo el objetivo funcional de los odontólogos, pero el resultado estético también es crítico para la satisfacción del paciente (21,22). La sonrisa gingival es un tratamiento difícil de manejar tanto para los periodoncistas como los ortodoncistas, ya que su origen es genético y muchas veces requiere que se haga un tratamiento permanente y no temporal. (18,20)

La técnica de reposicionamiento labial parece ser una buena alternativa como tratamiento demostrado un resultado estable, ya que desciende el labio superior y cubre gran parte del exceso vertical superior (18), si la literatura demuestra que esta técnica es estable a largo plazo y no presenta consecuencias negativas debería ser más aplicada por los

periodoncistas, por lo tanto, esta información es útil para los lectores. En base a lo expuesto, el propósito de la presente investigación es conocer las consideraciones actuales para la técnica de reposicionamiento labial utilizado como tratamiento de la sonrisa gingival, información obtenida mediante una revisión de la literatura contemporánea.

MÉTODOLÓGIA

Se realizó la búsqueda electrónica de información utilizando la base de datos en salud: Medline, Pubmed, SciELO. La búsqueda de información científica utilizó los siguientes descriptores: MeSH: Medical Subject Headings: “*Gummy Smile*” or “*Lip Repositioning Technique*” and “*Excess Gingival Display*”. Se tomaron en cuenta los estudios que trabajen con idioma inglés, que contuvieran fotografías, y que los artículos fueran de preferencia los 5 años anteriores, se valoraron tipos de estudios de artículos de investigación, estudios piloto, estudios controlado aleatorizado y reporte de caso.

Para el número de participantes, se incluyeron artículos con fotografías, sin limitaciones en cuanto a la edad, género y raza. En cuanto al tipo de intervención, la atención fue centrada en estudios que indicaran la técnica de reposicionamiento labial, usando en total 51 artículos.

FACTORES ETIOLÓGICOS DE LA SONRISA GINGIVAL

Se considera que existe sonrisa gingival cuando hay exposición mayor a 2 mm de la encía y se clasifica en 3 grados según la exposición de su defecto. (12-14)

Las causas de la sonrisa gingival, puede ser intraorales como extraorales, está asociada a diferentes etiologías (15-18) el exceso maxilar vertical, la extrusión dentoalveolar anterior, la erupción pasiva alterada, el labio superior corto o hiperactivo, o sus combinaciones, están entre las posibles causas (23).

Exceso maxilar vertical: es el resultado de una displasia esquelética, como un crecimiento hiperplásico de la base esquelética del maxilar, dando como resultado dientes situados más lejos de la base esquelética del maxilar y un exceso gingival por debajo del borde inferior del labio superior. (23) Anexo 1 (tabla 1)

Erupción Pasiva Alterada: Es cuando el tejido gingival no migra apicalmente hasta posicionarse cerca de la unión cemento-esmalte. El concepto de erupción pasiva fue introducido por primera vez por Coslet et al. (24) El proceso de erupción dentaria consta de dos etapas: la erupción activa y la erupción pasiva.

El proceso de ***erupción activa*** es cuando el diente emerge en la cavidad oral, el diente realiza movimientos en dirección oclusal en su camino de emergencia desde la cripta hasta que hace contacto con el diente antagonista, se puede a su vez dividir, en dos fases: erupción activa prefuncional y funcional. (25).

El proceso de ***erupción pasiva***, por el contrario, es la migración apical del tejido blando que cubre la corona del diente.

Esta adaptación se realiza mediante la migración apical de la unión dento-gingival dando lugar a la corona clínica dentaria definitiva, ha sido dividido en cuatro fases dependiendo de la disposición de la unión dento-gingival. (25,26)

Las posibles opciones de tratamiento incluyen la gingivectomía, el colgajo apical más la cirugía ósea respectiva y si se muestra un crecimiento excesivo del proceso maxilar generalmente implica un plan de tratamiento multidisciplinario que incluye prótesis, ortodoncia y cirugía periodontal. (27,28)

Extrusión dentoalveolar anterior: es la erupción compensatoria de los dientes maxilares con la migración coronal, causada por una mordida profunda, se puede corregir ortodónticamente por intrusión y la cirugía de resección también. (23,29)

Labio superior corto o hiperactivo: Es cuando el labio superior se mueve en una dirección apical mayor a 8 mm y expone la dentición y el exceso de encía, se puede utilizar el reposicionamiento quirúrgico del labio para reducir y minimizar la visualización gingival. (29,30)

DESARROLLO DE LA TÉCNICA DEL REPOSICIONAMIENTO LABIAL

Primero es esencial analizar varias características, entre las cuales están la simetría de los labios y la cara durante la sonrisa; la exposición de las encías; el nivel de márgenes

gingivales; la alineación de los márgenes gingivales (tamaño de los dientes y las proporciones) y la línea de sonrisa para determinar qué tipo de tratamiento se va a realizar. (31,32)

Para la corrección de la sonrisa gingival se han utilizado diversos enfoques de tratamiento, con resultados altamente variables. (5) El reposicionamiento labial es una técnica innovadora para la corrección de la sonrisa gingival, (33); Rubinstein y Kostianovsky abordaron por primera vez el procedimiento en 1973 (17,34). Este tratamiento ha tenido numerosas modificaciones, incluida la preservación del frenillo labial maxilar que disminuyó el nivel de morbilidad. (35)

El desprendimiento de los músculos de los labios Litton & Fournier 1979 (36), la miotomía y extirpación parcial Miskinyar 1983 (37), Ishida et al. 2010 (38) encontraron que se podía ganar mayor longitud del labio superior con la miotomía y la frenectomía.

El uso de la toxina botulínica, (Polo 2005, Mazzuco & Hexsel 2010), (39) la elongación de los labios asociada con la rinoplastia (Ezquerro et al. 1999) (40) y Rosenblatt & Simon 2006, Simon et al. 2007 (23) son los enfoques de tratamiento informados.

La cirugía de reposicionamiento labial consiste en extraer una tira de mucosa del vestíbulo maxilar y suturar la mucosa del labio a la línea mucogingival con un colgajo a espesor parcial. (5, 23).

INSTRUCCIONES PRE CIRUGIA

a. Se medirá la longitud del labio superior (de la base nasal hasta el borde superior del bermellón del labio superior), b. La longitud superior bermellón labial, c. el exceso gingival (desde el borde inferior del bermellón del labio superior con el margen gingival del incisivo central). Anexo 2 – Figura n.1

PROCEDIMIENTO QUIRURGICO

Se realiza una desinfección bucal extra oral e intraoral seguida de infiltración con anestesia local. Posteriormente, el área quirúrgica a operar se marca con la ayuda de un lápiz indeleble. (41,42)

El área quirúrgica empieza en la unión mucogingival que se extiende 10–12 mm por encima del vestíbulo. Las incisiones y el colgajo de grosor parcial se realizan de la

primera molar superior derecho a la primera molar superior izquierdo, se unen las incisiones y luego se elimina el epitelio. (43,44)

Las líneas de incisión paralelas se aproximaron con suturas de estabilización interrumpidas en la línea media y a lo largo de los bordes de la incisión para asegurar una alineación correcta de la línea media del labio con la línea media de los dientes. (42,41)

Anexo 3 – Figura n.2, n.3 y n. 4

INSTRUCCIONES POST CIRUGIA

Se administra una receta de analgésico (ibuprofeno 400 mg cada 8 horas según sea necesario) y gluconato de clorhexidina al 0,12% (enjuague suave en el área quirúrgica dos veces al día durante 2 semanas).

Se debe instruir al paciente que se aplique compresas de hielo a intervalos de 20 minutos durante 24 horas y tenga una dieta blanda durante la primera semana postoperatoria. La higiene bucal puede ser reincorporada después de 48 horas. Las instrucciones adicionales incluyen evitar cualquier manipulación o trauma mecánico de la cirugía y minimizar los movimientos de los labios al sonreír o hablar durante las primeras 2 semanas después de la operación. (44-45)

RECIDIVA Y RESULTADOS DE LA CIRUGÍA DE REPOSICIONAMIENTO LABIAL

La cirugía de reposicionamiento labial se presenta como un procedimiento menos invasivo como alternativa a la cirugía ortognática. Es importante determinar la etiología de la sonrisa gingival. Los siguientes factores deben ser evaluados: La longitud y ancho de los dientes, la hipermovilidad del labio superior, la cantidad de exceso gingival y si el paciente rechaza la cirugía ortognática. (46)

La demanda de estética ha aumentado significativamente en la búsqueda de una sonrisa ideal. Crear la sonrisa perfecta es un proceso complejo que requiere un enfoque multidisciplinario, el reposicionamiento labial ofrece una solución comparativamente simple para este problema. (47)

Silva et al. (5) presentaron los resultados a los 6 meses de una técnica modificada de reposicionamiento labial que preserva el frenillo labial en comparación con la línea de base, hubo una reducción de 4,7 mm en el tercer mes y 4,5 mm a los seis meses.

Ishida et al. (38) demostraron una técnica quirúrgica que incluía la miotomía, dando como resultado la reducción gingival media de 3,31 mm, a los seis meses, y concluyeron que esta técnica era eficaz para reducir la cantidad de encía expuesta durante la sonrisa.

En ambos estudios, hubo un criterio de inclusión que el paciente no debe presentar exceso maxilar vertical/erupción pasiva alterada, a pesar de que estos estudios presentaron un seguimiento a corto plazo (6 meses) hubo una significativa reducción (48) También Omnia et al. 2017 (49), presentaron un ensayo clínico aleatorizado (ECA) para evaluar la técnica de reposicionamiento labial para determinar la eficacia y la estabilidad resultante, dando resultado al reposicionamiento labial un método eficaz, sin embargo, la separación muscular proporciona un resultado más estable a los 12 meses en comparación con la técnica clásica. No obstante, se necesitan más estudios para evaluar completamente este procedimiento.

El reposicionamiento labial se puede emplear como una modalidad de tratamiento alternativo con un riesgo mínimo o efectos secundarios, actualmente hay una serie de tres casos de reporte donde mejoran la estética de la sonrisa en los pacientes con tratamientos multidisciplinarios (ortodoncia y periodoncia) mostrando la predictibilidad de la técnica con un seguimiento de 2 años. (50)

Puede usarse en ciertos casos como una alternativa más fácil y menos complicada a los principales métodos quirúrgicos que proporciona un efecto satisfactorio y agradable con menor morbilidad, se presenta un informe de un caso para mostrar los pasos preparatorios y quirúrgicos con resultados satisfactorios que se han mantenido estables durante 4 años. (51)

Si bien la literatura de calidad sobre este tema es limitada, el análisis estadístico de los estudios recopilados muestra que se puede lograr una mejora media estimada de 3,4 mm. (47,49) Anexo 4 – paciente n.1, n.2 y n.3.

Existen múltiples tratamientos para mejorar una sonrisa gingival, siendo el más común la reposición labial, este tratamiento mejora la exposición gingival generando un intervalo de confianza con controles.

Finalmente, la reposición labial reduce efectivamente la sonrisa gingival, sin embargo, la estabilidad a largo plazo necesita ser evaluada con estudios de mayor control durante el tiempo.

CONCLUSIONES

- Reposicionamiento Labial es un procedimiento eficaz para reducir la muestra de encía gingival, colocando el labio superior en una ubicación más coronal.
- Es una buena alternativa de tratamiento para mejorar la sonrisa gingival, siempre y cuando se haga una buena evaluación. Este procedimiento es menos traumático, con pocas complicaciones postoperatorias y recuperación rápida, logrando satisfacer los requerimientos estéticos del paciente.
- La estabilidad a largo plazo de los resultados aún está por verse, pero es una promesa como una modalidad alternativa de tratamiento en la rehabilitación estética.
- Si bien la literatura de calidad sobre este tema es limitada, el análisis estadístico de los estudios recopilados muestra que se puede lograr una mejora media estimada de 3,4 mm.

REFERENCIAS BIBLIOGRÁFICAS

1. Tjan AH, Miller GD. The JG. Some esthetic factors in a smile, J Prosthet Dent. 1984; 51:24-8.
2. E. Balsells Ghiglione, D. Camps Surroca, J. M. Ustrell Torrent. Evaluación de la sonrisa, Anales de Odontología. 1996;1:36-39
3. Khalid HZawawi, Ghadah AMalki, Mohammad SAI-Zahrani, Yaser M Alkhiary. Effect of lip position and gingival display on smile and esthetics as perceived by college students with different educational backgrounds, Clinical Cosmetic and Investigational Dentistry. 2013;5:77-80
4. Catherine McLeod, H.W Fields, Frank Hechter, William Wiltshire, Wellington Rody, Jr, James Christensen. Esthetics and smile characteristics evaluated by laypersons, Angle Orthodontist. 2011;81(2):198-205

5. Silva CO,Ribeiro-Junior NV,Campos TVS,Rodrigues JG,Tatakis DN. Excessive gingival display: treatment by a modified lip repositioning technique, J Clin Periodontol.2013;40:260–265.
6. Garber DA,Salama MA.The aesthetic smile:Diagnosis and treatment, Periodontol 2000.1996;11:18-28.
7. Gary C.Armitage.Development of a Classification System for Periodontal Diseases and Conditions,Ann Periodontol.1999;4(1):1-6
8. Jepsen S, Caton JG,Albandar JM,Bissada NF,Bouchard P,Cortellini P,Demirel K,de Sanctis M,Ercoli C,Fan J, Geurs NC, Hughes FJ, Jin L,Kantarci A,Lalla E,Madianos PN,Matthews D,McGuire MK,Mills MP,Preshaw PM,Reynolds MA,Sculean A,Susin C,West NX,Yamazaki K.Periodontal manifestations of systemic diseases and developmental and acquired conditions:Consensus report of workgroup 3 of the 2017 World Workshop on the Classification of Periodontal and Peri-Implant Diseases and Conditions, J Periodontol.2018;89 (1):237-248.
9. David herrera,elena figuero,lior shapira,lijian jin,mariano sanz.La nueva clasificación De las enfermedades periodontales Y periimplantarias,Revista científica de la Sociedad Española de Periodoncia.2018;11:7-24
10. Jepsen S,Caton JG,Albandar JM,Bissada NF,Bouchard P,Cortellini P,Demirel K,de Sanctis M,Ercoli C,Fan J,Geurs NC,Hughes FJ,Jin L,Kantarci A,Lalla E,Madianos PN,Matthews D,McGuire MK,Mills MP,Preshaw PM,Reynolds MA,Sculean A,Susin C,West NX,Yamazaki K.Periodontal manifestations of systemic diseases and developmental and acquired conditions: Consensus report of workgroup 3 of the 2017 World Workshop on the Classification of Periodontal and Peri-Implant Diseases and Conditions,J Clin Periodontol. 2018;45(20):219-229.
11. Peck S,Peck L,Kataja M.The gingival smile line,Angle Orthod.1992;62(2):91-100

12. Chacón Martínez, Castro Govea, Pérez Porras, Vázquez Costilla, González Cárdenas, Mendoza Adam. Simplifying the surgical treatment of the gummy smile, *Cir. plást iberolatinoam*. 2011;37(1):43-49
13. Monaco A, Streni O, Marci MC, Marzo G. "Gummy smile: clinical parameters useful for diagnosis and therapeutical approach", *J Clin Pediatr Dent*. 2004;29: 19.
14. Miguel Angel Londoño bolívar, Paola Botero Mariaca. La sonrisa y sus dimensiones. *Rev Fac Odontol Univ Antioq*. 2012;23(2):353-365.
15. Reetika Gaddale, Shrikar R. Desai, Jayashree A. Mudda, I. Karthikeyan. Lip repositioning, *Journal of Indian Society of Periodontology*. 2014;18(2):254-258
16. Harpreet Singh Grover, Anil Gupta¹, Shailly Luthra. Lip repositioning surgery: A pioneering technique for perio-esthetics, *Contemporary Clinical Dentistry*. 2014;5(1):142-145
17. Tejal Sheth, Shilpi Shah, Mihir Shah, Ekta Shah. Lip reposition surgery: A new call in periodontics, *Contemporary Clinical Dentistry*. 2013;4(3):378-381
18. Nomahn Humayun, Shilpa Kolhatkar, Jason Souiyas and Monish Bhola. Mucosal Coronally Positioned Flap for the Management of Excessive Gingival Display in the Presence of Hypermobility of the Upper Lip and Vertical Maxillary Excess: A Case Report, *J Periodontol*. 2010;81:1858-1863.
19. Ari Rosenblatt, Ziv Simon. Lip Repositioning for Reduction of Excessive Gingival Display: A Clinical Report, *Int J Periodontics Restorative Dent*. 2006;26(5):433-437
20. Mudnoor Manjunath Dayakar, Sachin Gupta, Hiranya Shivananda. Lip repositioning: An alternative cosmetic treatment for gummy smile, *Journal of Indian Society of Periodontology*. 2014;18(4):520-523
21. Silvia Geron, Wasserstein Atalia. Influence of Sex on the Perception of Oral and Smile Esthetics with Different Gingival Display and Incisal Plane Inclination, *Angle Orthod*. 2005;75:778-784

22. Patil Chetan, Pradeep Tandon, Gulshan K.Singh,Amit Nagar,Veerendra Prasad,Vinay K.Chugh.Dynamics of a smile in different age groups,Angle Orthod.2013;83:90–96
23. Ziv Simon,Ari Rosenblatt,William Dorfman. Eliminating a Gummy Smile with Surgical Lip Repositioning,The Journal of Cosmetic Dentistry.2007;23(1):102-109
24. J.G.Coslet,R.Vanarsdall,and A.Weisgold.“Diagnosis and classification of delayed passive eruption of the dentogingival junction in the adult,” The Alpha Omegan.1977;70(3):24–28
25. Roberto Rossi,Giorgio Brunelli,Vincenzo Piras and Andrea Pilloni.Alterd Passive Eruption and Familial Trait:A Preliminary Investigation,International Journal of Dentistry.2014;1:1-5
26. Francesco Cairo,Filippo Graziani,Lorenzo Franchi,Efisio Defraia,and Giovan Paolo Pini Prato.Periodontal Plastic Surgery to Improve Aesthetics in Patients with Altered Passive Eruption/Gummy Smile:A Case Series Study, International Journal of Dentistry.2012;1:1-6
27. Monica Mele,Pietro Felice,Praveen Sharma,Claudio Mazzotti,Pietro Bellone & Giovanni Zucchelli,Esthetic treatment of altered Passive eruption, periodontology 2000.2018;77:65–83
28. Stephen J.Chu,Susan Karabin,Saiesha Mistry.Short Tooth Syndrome:Diagnosis,Etiology,and Treatment Management, CDA.JOURNAL.2004;32(2):144-152
29. Joanna Bek Ser Yun,Mengqi Luo,YiJia Yin,Victoria Lee Zhi Hui,Bing Fang and Xiang Long Han.Etiology-Based Treatment Strategy for Excessive Gingival Display:Literature Review,World Journal of Surgery and Surgical Research.2019;2:1-5

30. Monish Bhola, Peter Fairbairn, Shilpa Kolkatkar, Stephen chu, Tamaara Mprris, Marinele de campos. LipStat: The Lip Stabilization Technique-Idications and guidelines for case selection and Classification of Excessive Gingival Display, The International Journal of Periodontics & Restorative Dentistry. 2015;35(4): 550-559
31. M. Jananni, M. Sivaramakrishnan, Thomas J. Libby. Surgical correction of excessive gingival display in class I vertical maxillary excess: Mucosal strip Technique, Journal of Natural Science, Biology and Medicine. 2014;5(2):494-498
32. J. William Robbins. Differential Diagnosis and Treatment Of Excess Gingival Display, Pract Periodont Aesthet Dent. 1999;11(2):265-272
33. Asmaa Alammar, Omar Heshmeh, Radek Mounajjed, Michaela Goodson, Omar Hamadah. A comparison between modified and conventional surgical techniques for surgical lip repositioning in the management of the gummy smile, J Esthet Restor Dent. 2018;30(5):23-53
34. Rubinstein AM, Kostianovsky AS. Cosmetic surgery for the malformation of the laugh: Original technique (in Spanish), Prensa Med Argent. 1973;60:952.
35. Cimi Iqbal L, K. Nandakumar, T. P. Padmakumar. Laser assisted treatment of excessive gingival display along with modified lip re-positioning, Journal of Dental and Medical Sciences. 2015;4(7):28-33
36. Miskinyar, S. A. A new method for correcting a gummy smile, Plastic and Reconstructive Surgery. 1983;72:397-400.
37. Litton, C. & Fournier, P. Simple surgical correction of the gummy smile, Plastic and Reconstructive Surgery. 1979; 63:372-373.
38. Ishida, L. H., Ishida, L. C., Ishida, J., Grynglas, J., Alonso, N. & Ferreira, M. C. Myotomy of the levator labii superioris muscle and lip repositioning: a combined approach for the correction of gummy smile, Plastic and Reconstructive Surgery. 2010;126:1014-1019.

39. Polo, M. Botulinum toxin type A (Botox) for the neuromuscular correction of excessive gingival display on smiling (gummy smile), *American Journal of Orthodontics and Dentofacial Orthopedics*. 2008; 133:195–203.
40. Ezquerro, F., Berrazueta, M. J., Ruiz-Capillas, A. & Arregui, J. S. New approach to the gummy smile, *Plastic and Reconstructive Surgery*. 1999; 104:1143–1150.
41. Aarathi S. Balasubramaniam, Sruthi R. Reddy, Libby J. Thomas, T. Ramakrishnan and N. Ambalavanan. Surgical Lip Repositioning in Two Patients Undergoing Orthodontic Treatment, With Degree I Vertical Maxillary Excess and Short Hypermobility Upper Lip, *Clinical Advances in Periodontics*. 2014; 4(1):19-24
42. Krishna Kumar Gupta, Amitabh Srivastava, Rameshwari Singhal, Sumedha Srivastava. An innovative cosmetic technique called lip repositioning, *Journal of Indian Society of Periodontology*. 2010; 14(4):266-269
43. Aarathi S. Balasubramaniam, Sruthi R. Reddy, Libby J. Thomas, T. Ramakrishnan and N. Ambalavanan. Surgical Lip Repositioning in Two Patients Undergoing Orthodontic Treatment, With Degree I Vertical Maxillary Excess and Short Hypermobility Upper Lip, *Clinical Advances in Periodontics*. 2014; 4(1):19-24
44. Vicente Faus-Matoses, Ignacio Faus-Matoses, Ana Jorques-Zafrilla, Vicente J. Faus-Llácer. Lip repositioning technique. A simple surgical procedure to improve the smile harmony, *J Clin Exp Dent*. 2018; 10(4):408-412.
45. B. Assenza, F. Carinci, Di cristinzi, B. Sinjari. G. Murmura, A. Scarano. A cosmetic technique called lip repositioning in patient of excessive Gingival display, *European Journal of Inflammation*. 2011; 9(3):115-119
46. Filip Ambrosio, Hana Gadalla, Natasha Kapoor, Anthony L. Neely and Bassam M. Kinaia. Surgical Lip Repositioning Procedure to Correct Excessive Gingival Display: A Case Report of Identical Twins, *Clinical Advances in Periodontics*. 2018; 8(2):48-53

47. Omnia K Tawfik, Hani E. El-Nahass, Peter Shipman, Stephen W. Looney, Christopher W. Cutler, Mark Brunner. Lip repositioning for the treatment of excess gingival display. A systematic review, *J Esthet Restor Dent*. 2018; 30:101–112.

48. Maria Fernanda S. Peres, Ricardo Peres, Ed Gilson B. Lopes, Sandra P. Ramos Monica G. Correa, Fernanda V. Ribeiro. Does the Lip Repositioning Surgery Improve the Long-term Smile Outcome and Dental Esthetic in Patients With Excessive Gingival Display? A Review of Current Literature, *Clinical Advances in Periodontics*. 2014; 1-17

49. Omnia K. Tawfik¹, Suzi N. Naiem, Lobna K. Tawfik, Nermin Yussif, Mohamed M. Meghil, Christopher W. Cutler, Mona Darhous, Hani E. El-Nahass. Lip repositioning with or without myotomy: A randomized, clinical trial, *J Periodontol*. 2018; 89:815–823.

50. Asha Ramesh, Radha Vellayappan, Sheethalan Ravi, Kaarthikeyan Gurumoorthy. Esthetic lip repositioning: A cosmetic approach for correction of gummy smile – A case series, *Journal of Indian Society of Periodontology*. 2019; 23(3):290-294

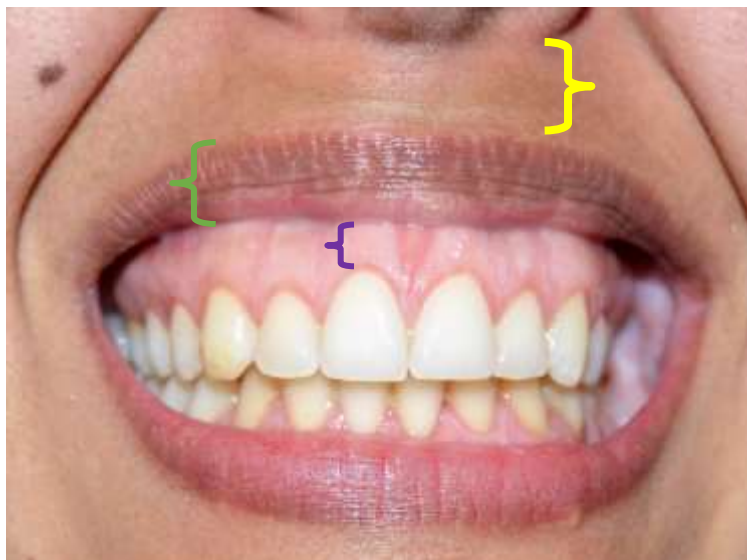
51. Mashael A. Foudah. Lip repositioning: An alternative to invasive surgery a 4 year follow up case report, *Saudi Dental Journal*. 2019; 31:78-84

ANEXOS

Anexo 1 Clasificación del exceso maxilar vertical (tabla 1).

GRADO	EXCESO DE CANTIDAD GINGIVAL	TRATAMIENTO
I	2-4mm	Intrusión ortodóntica Periodoncia Terapia restauradora
II	4-8mm	Periodoncia Terapia restauradora
III	>8mm	Cirugía ortognática con o sin terapia periodontal

Anexo 2 Instrucciones pre cirugía. Figura n. 1



Anexo 3 Procedimiento quirúrgico – figura n.2, n.3 y n.4

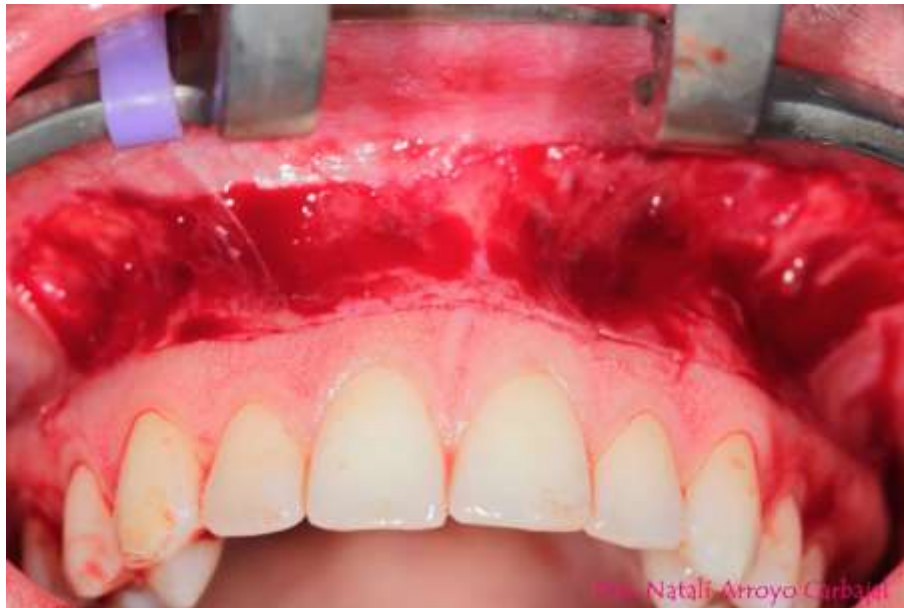

Figura n. 2: Se realiza las incisiones con el colgajo de espesor parcial y se unen las incisiones.

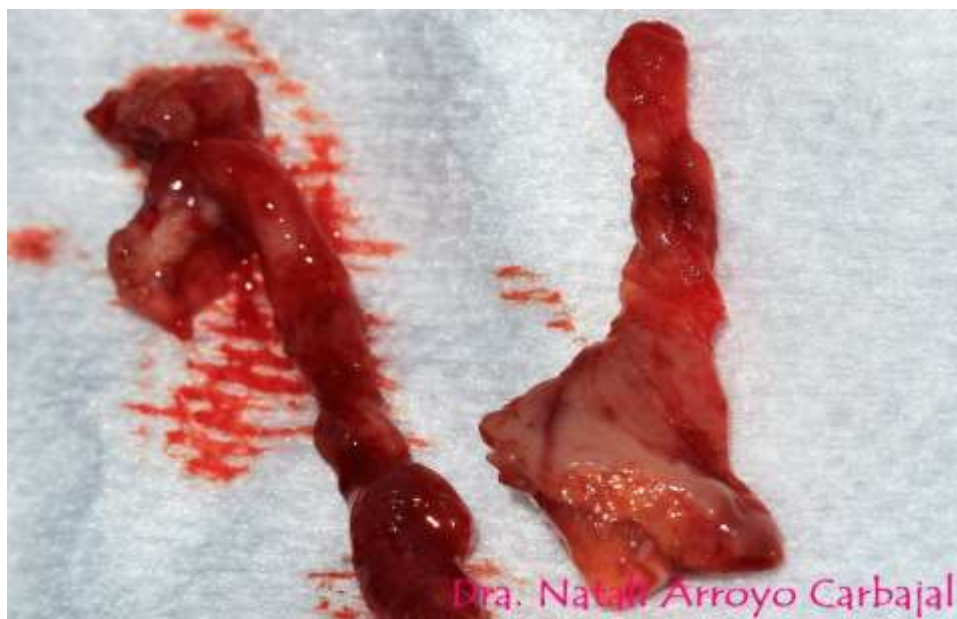

Figura n.3 Capa epitelial extraída

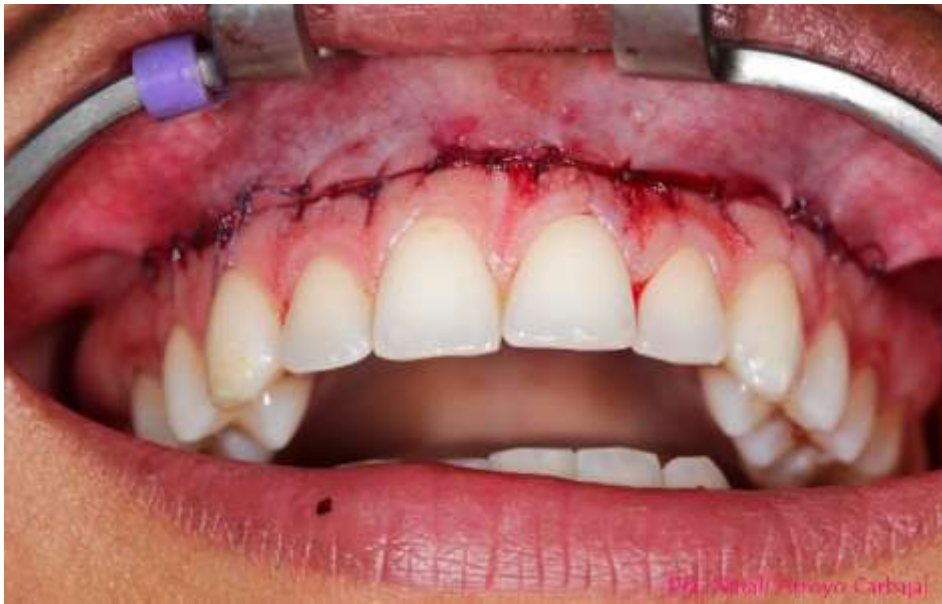
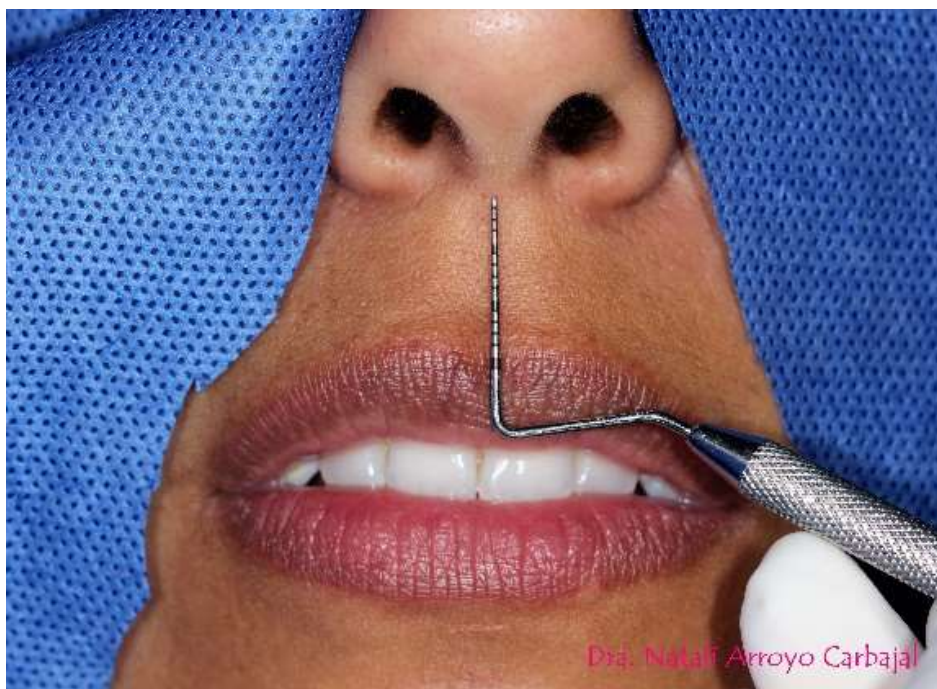
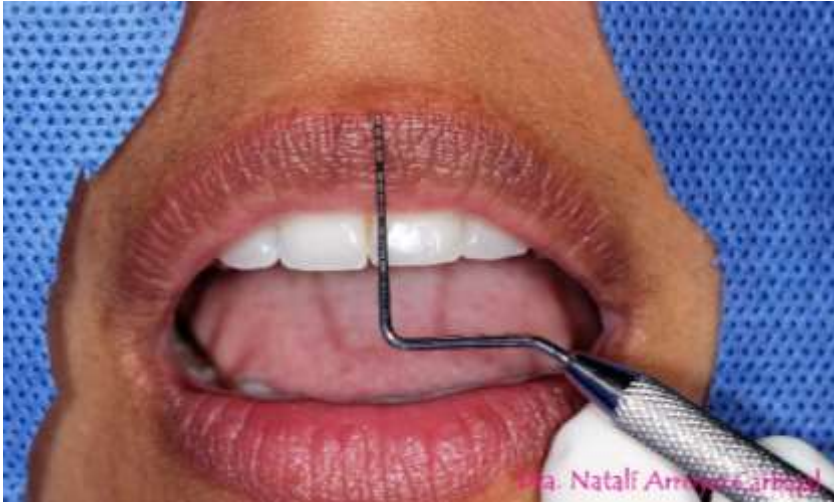Figura n. 4 Sutura del colgajo con puntos continuos.

Anexo 4 Resultados de la cirugía de reposicionamiento labial

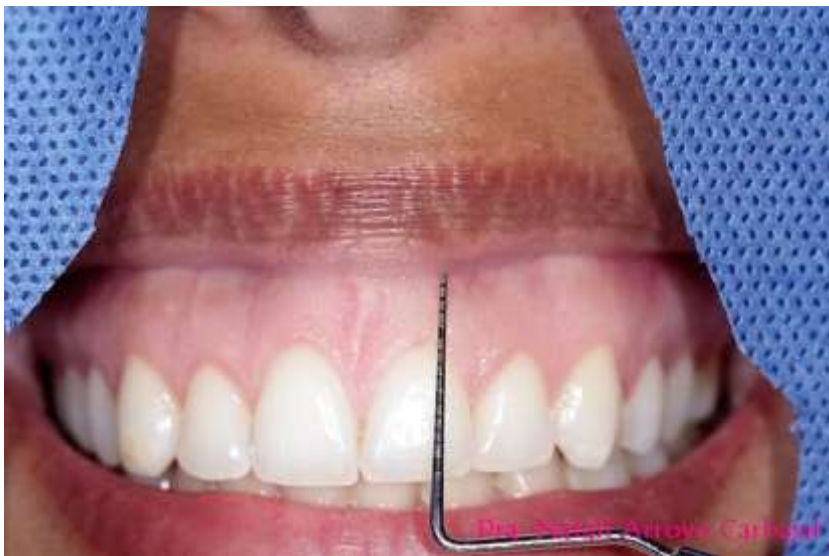PACIENTE N. 1



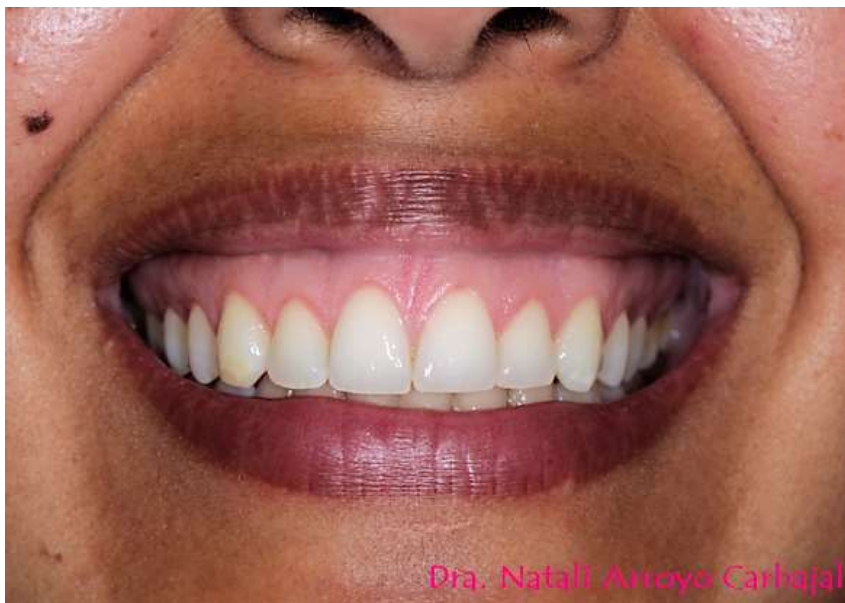a. Se mide la longitud del labio superior (de la base nasal hasta el borde superior del bermellón del labio superior)



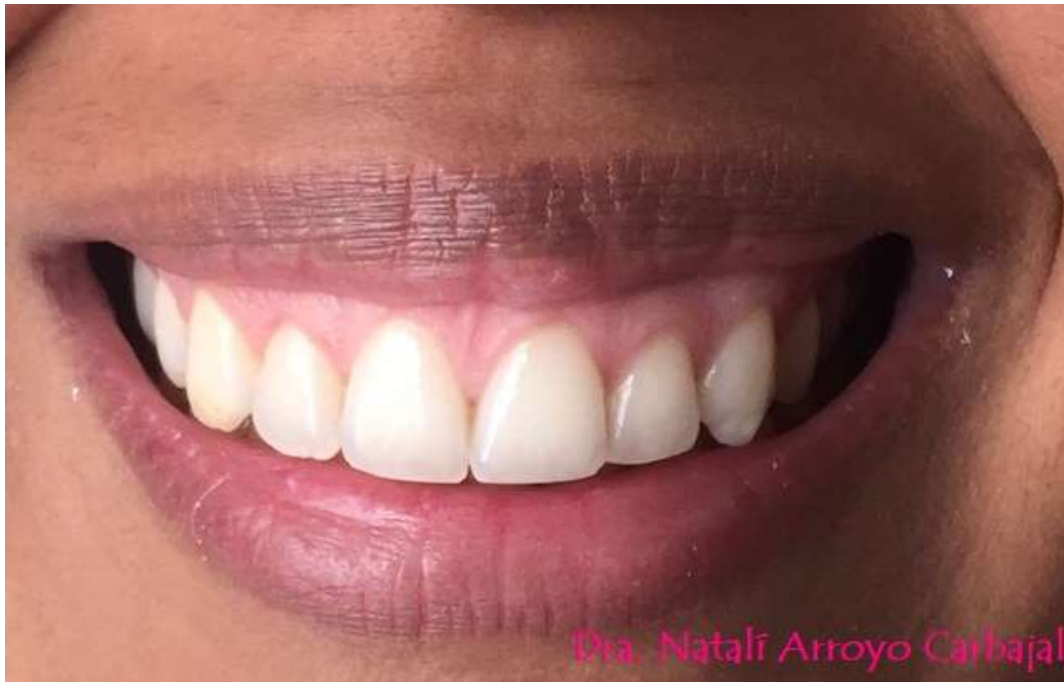b. La longitud superior bermellón labial



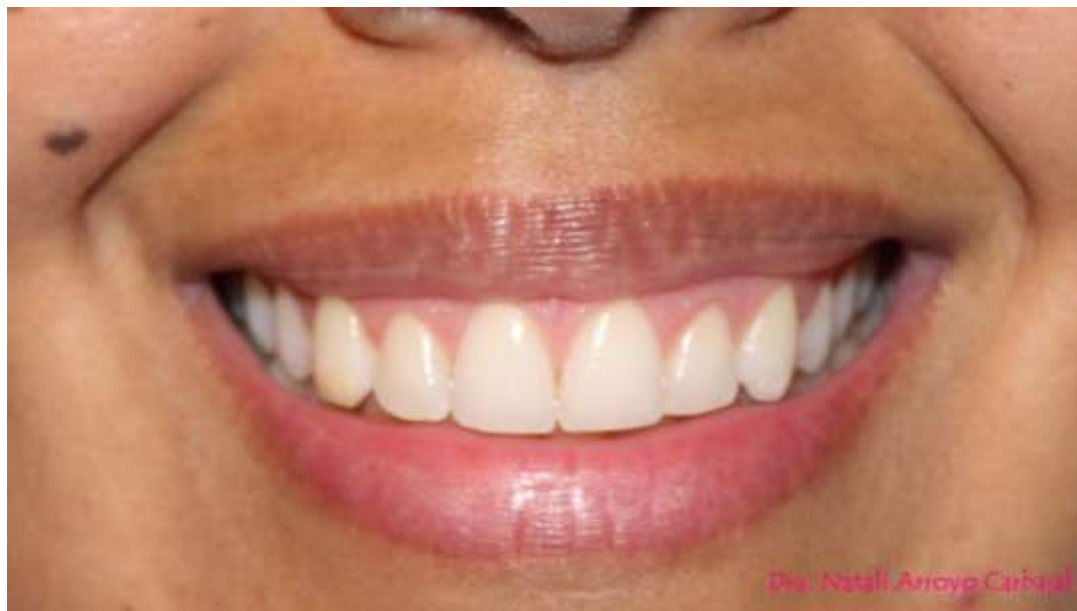c. El exceso gingival (desde el borde inferior del bermellón del labio superior con el margen gingival del incisivo central).



Sonrisa preoperatoria antes de la cirugía.

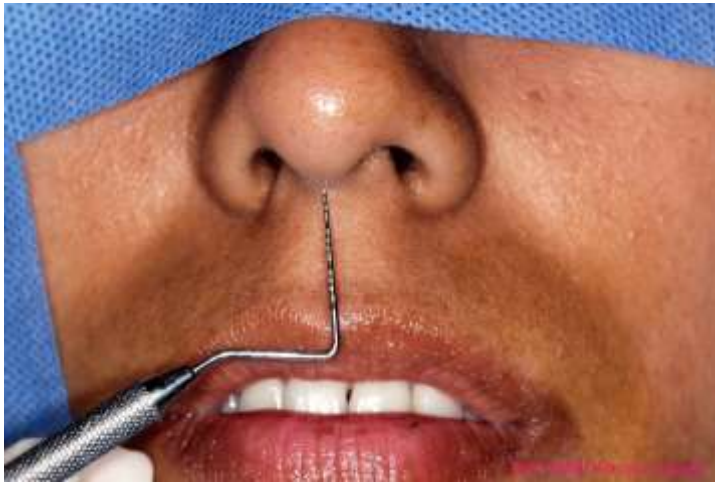

Sonrisa post cirugía (control 01 mes)

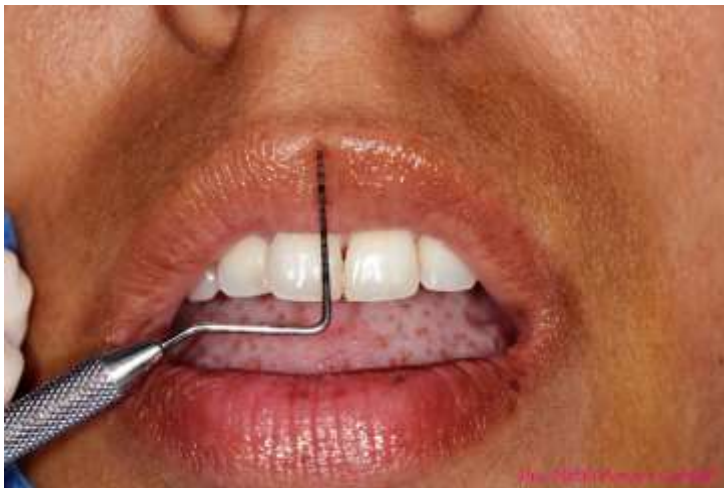


Sonrisa post cirugía (control 05 años)

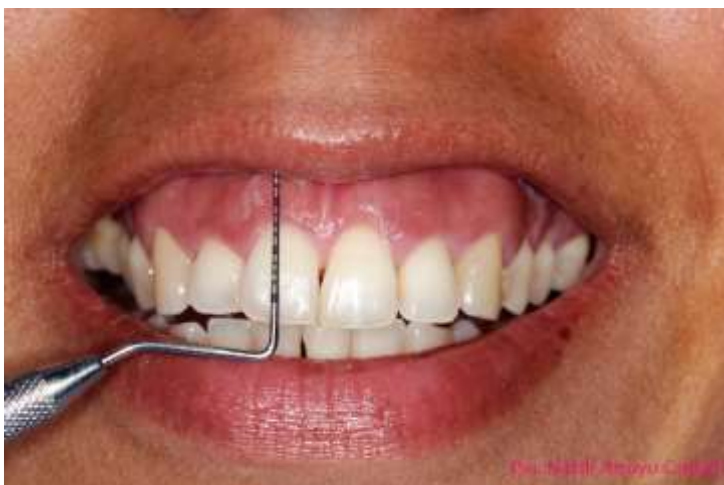PACIENTE N. 2



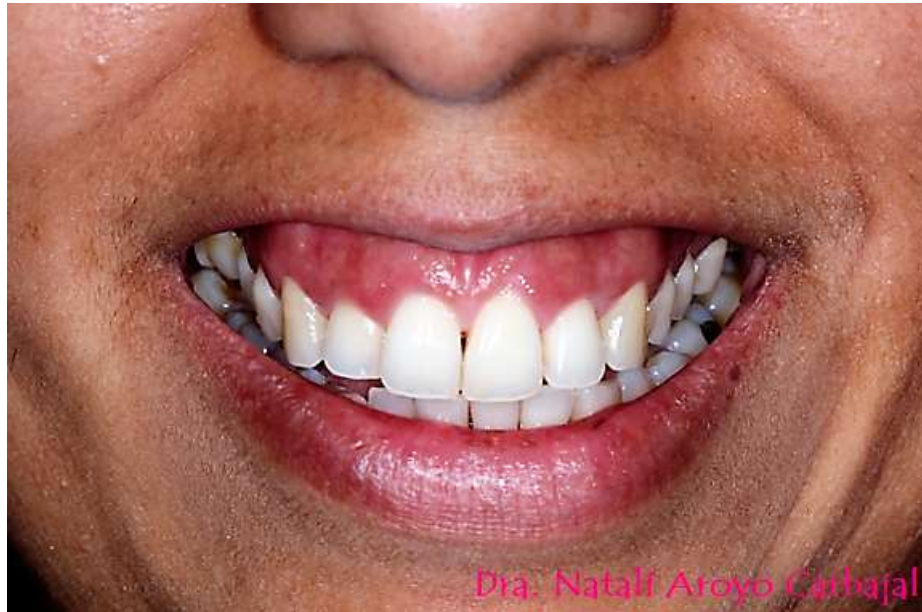a. Se mide la longitud del labio superior (de la base nasal hasta el borde superior del bermellón del labio superior)



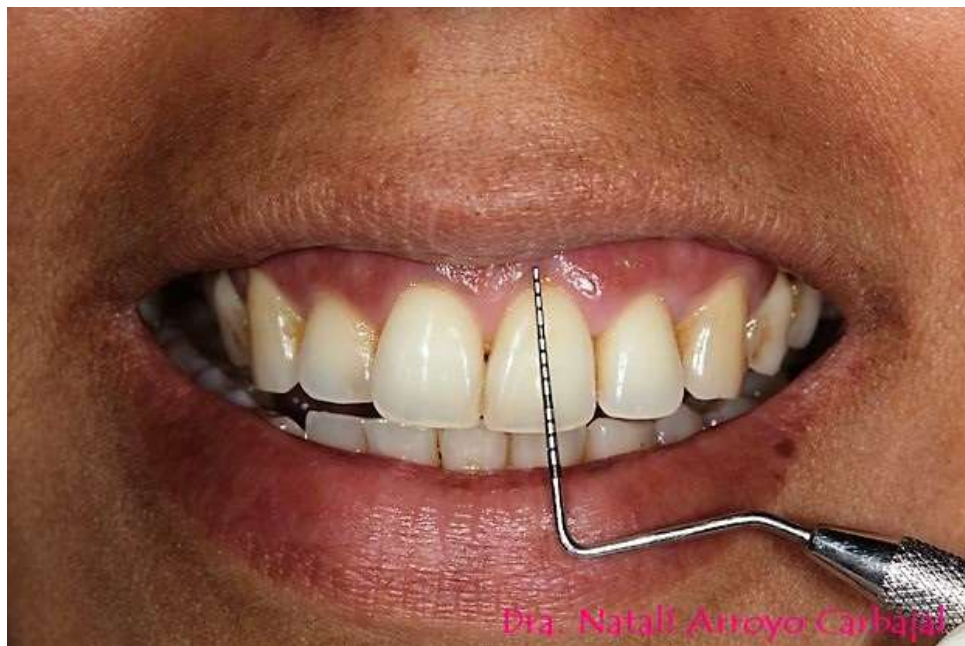
b. La longitud superior bermellón labial



c. El exceso gingival (desde el borde inferior del bermellón del labio superior con el margen gingival del incisivo central).

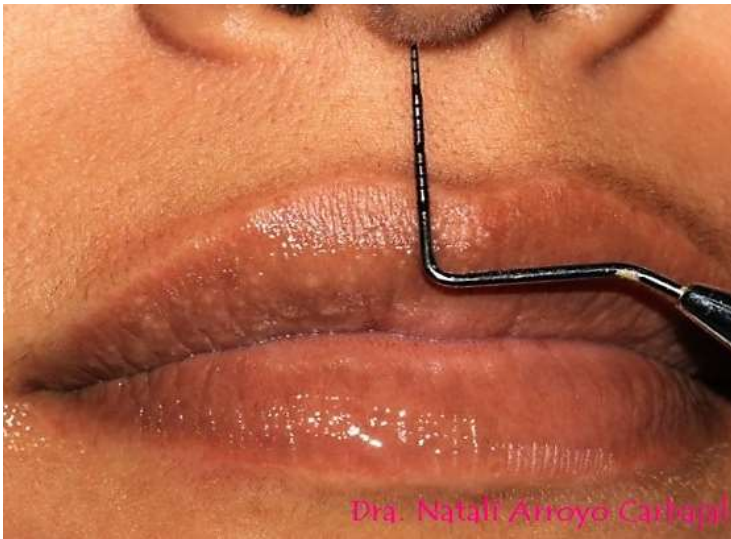

Sonrisa preoperatoria antes de la cirugía.

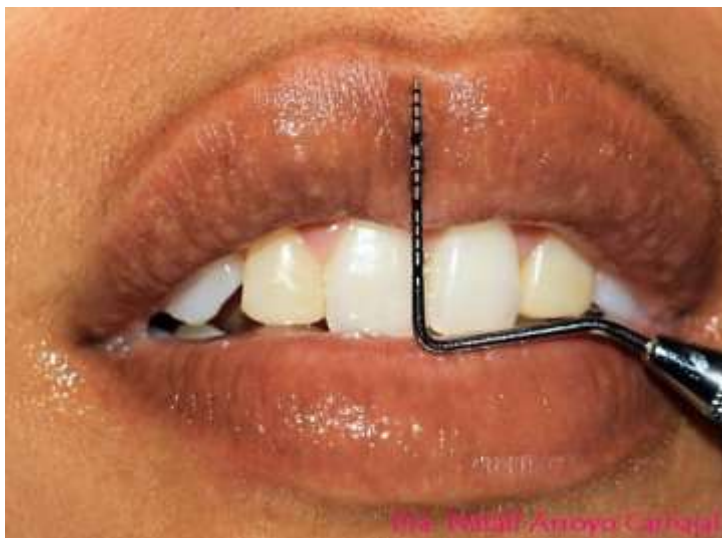


Sonrisa post operatoria (control 01 mes)

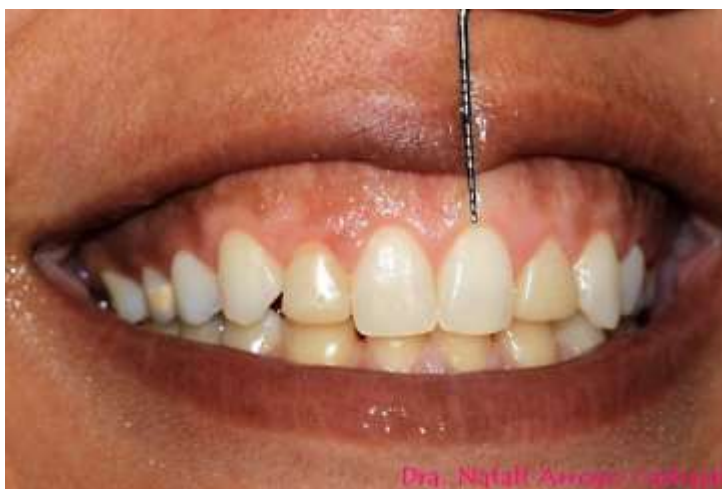PACIENTE N. 3



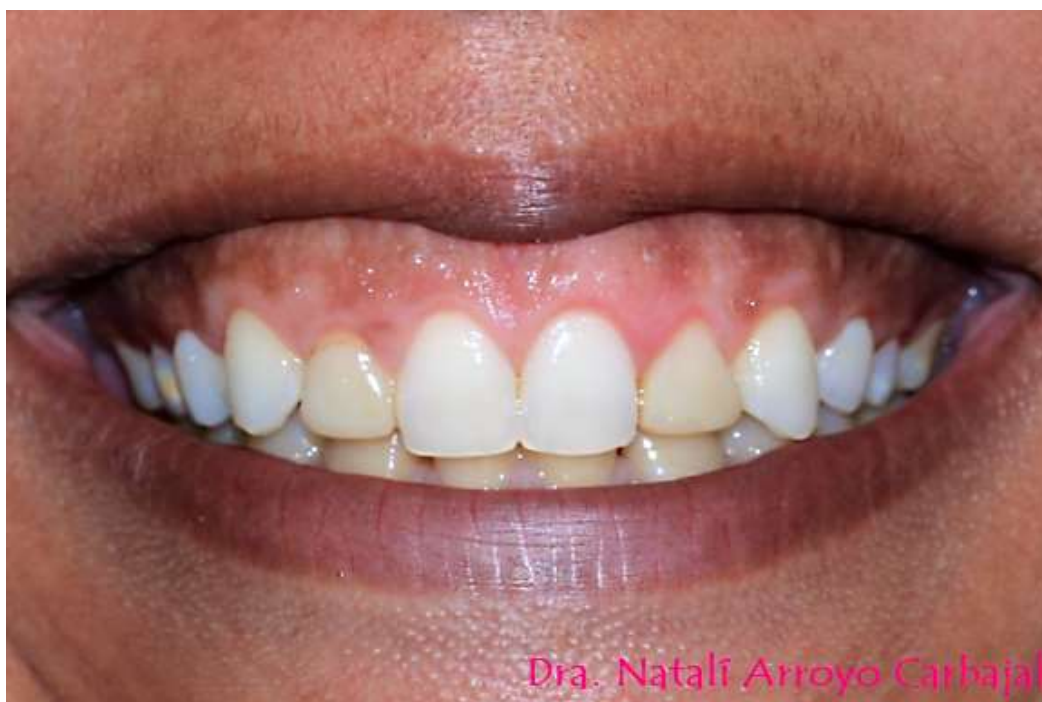a. Se mide la longitud del labio superior (de la base nasal hasta el borde superior del bermellón del labio superior)



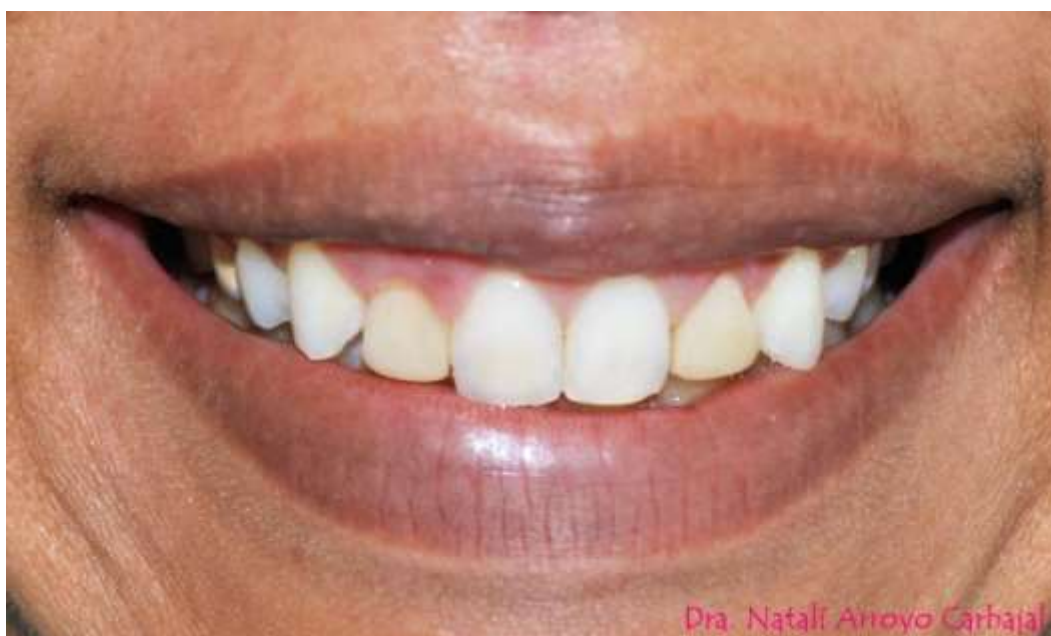b. La longitud superior bermellón labial



c. El exceso gingival (desde el borde inferior del bermellón del labio superior con el margen gingival del incisivo central).



Sonrisa preoperatoria antes de la cirugía.



Sonrisa post operatoria (control 01 mes)