



FACULTAD DE CIENCIAS DE LA SALUD
CARRERA DE ESTOMATOLOGÍA

**“ASOCIACIÓN ENTRE LA RESORCIÓN RADICULAR DE LOS
INCISIVOS SUPERIORES Y EL SECTOR DE IMPACTACIÓN DE
CANINOS SUPERIORES. UN ESTUDIO EN TCHC”**

Tesis para Optar el Título de Cirujano Dentista

Bach. Galo Aroldo Salazar Miranda

Lima – Perú

2017

DEDICATORIA

Por la paciencia y dedicación con la que cada día se preocupaban mis padres por mi avance y desarrollo de esta tesis, es realmente motivable y único.

Gracias a mis padres por ser los principales motores de mis objetivos, gracias a ellos por cada día confiar y creer en mí y en mis expectativas, gracias a mi madre por ser mi empuje, fuerza, orgullo y estar dispuesta a acompañarme en este trabajo, gracias a mi padre por siempre desear y alentar siempre lo mejor para mi vida, gracias por cada consejo y por cada una de sus palabras que me guiaron durante mi vida.

Gracias a Benito mi gato, por la compañía en los largos días y noches de lectura y tipeo de este trabajo.

Gracias a la vida por este nuevo triunfo, gracias a todas las personas que me apoyaron y creyeron en la realización de esta tesis.

AGRADECIMIENTO

Agradezco a la Universidad Científica del Sur, por su apoyo a la realización de este trabajo de investigación, al Mg. Esp. Luis E. Arriola Guillen y a la Mg. Esp. Romy Janet Angeles Maslucan, por el asesoramiento para el desarrollo y ejecución de la tesis.

ÍNDICE

	Pág.
I. INTRODUCCIÓN	09
II. PLANTEAMIENTO DEL PROBLEMA	10
III. MARCO TEÓRICO	11
IV. JUSTIFICACIÓN	29
V. HIPÓTESIS	30
VI. OBJETIVOS	31
VI.1. OBJETIVO GENERAL	31
VI.2. OBJETIVOS ESPECÍFICOS	31
VII. MATERIALES Y MÉTODO	32
VII. 1. TIPO DE ESTUDIO	32
VII.2. POBLACIÓN Y MUESTRA	32
VII.2.1 CRITERIOS DE SELECCIÓN	32
VII. 3. DEFINICIÓN Y OPERACIONALIZACIÓN DE VARIABLES	33
VII.4. MÉTODO Y TÉCNICAS	34
VII.4.1. MÉTODO	34
VII.4.2. TÉCNICAS Y PROCEDIMIENTOS	34
VII.5. CONSIDERACIONES ÉTICAS	35
VII.6. PROCESAMIENTO Y ANÁLISIS DE DATOS	35
VIII. RESULTADOS	36
IX. DISCUSIÓN	43
X. CONCLUSIONES	47
XI. RECOMENDACIONES	48
XII. REFERENCIAS BIBLIOGRÁFICAS	49
XIII. ANEXOS	53

ÍNDICE DE FIGURAS

	Pág.
FIGURA 1: Impactación canina	51
FIGURA 2: Retención secundaria	52
FIGURA 3: Inclusión heterotópica	52
FIGURA 4: Análisis de Ericson y Kuroi	52
FIGURA 5: Análisis de Ericson y Kuroi (modificación de Lindauer y colaboradores)	54
FIGURA 6: Aparato I-CAT (Sistema de imagen dental cone-beam 3D)	54

ÍNDICE DE CUADROS

	Pág.
TABLA 1: Características iniciales de la muestra evaluada.	37
TABLA 2: Asociación entre el sexo y el tipo de impactación	38
TABLA 3: Comparación de la resorción radicular del incisivo lateral izquierdo según del impactación de ambos lados	39
TABLA 4: Comparación de la resorción radicular del incisivo lateral derecho según del impactación de ambos lados	40
TABLA 5: Comparación de la resorción radicular del incisivo central izquierdo según del impactación de ambos lados	41
TABLA 6: Comparación de la resorción radicular del incisivo central derecho según el sector impactación de ambos lados	42

ÍNDICE DE ANEXOS

	PÁG.
ANEXO 1: Permiso al director del centro radiológico.	53
ANEXO 2: Imágenes de impactación canina, de retención secundaria, inclusión heterotópica, análisis de Ericson y Kuroi, análisis de Ericson y Kuroi (modificación de Lindauer y aparato I-CAT (Sistema de imagen dental cone-beam 3D).	54

LISTA DE ABREVIATURAS

2D: Dos dimensiones

3D: Tres dimensiones

CT: Computed tomography

kVp: Peak kilovoltage

LCD: Liquid crystal display

LED: Light-emitting diode

mA: Mili amperaje

mm: Milímetros

mSv: Mili siver

TC: Tomografía computarizada

TCHC: Tomografía computarizada por haz de cono

RESUMEN

Objetivo: El objetivo de este estudio fue determinar la asociación entre la resorción radicular de incisivos superiores y el sector de impactación de caninos mediante tomografías computarizadas de haz cónico de una muestra de sujetos peruanos que acudieron a una consulta de ortodoncia privada.

Materiales y Método: Se revisaron 30 tomografías (11 varones y 19 mujeres) de sujetos que acudieron a una consulta privada de ortodoncia en Lima – Perú. Para medir el sector de impactación se utilizó el método de Ericsson y Kurol. Se utilizaron criterios de exclusión como sujetos que han recibido tratamiento de ortopedia u ortodoncia, sujetos que han recibido cirugía bucal o maxilofacial previa, sujetos con ausencia de piezas dentales, sujetos con alteraciones óseas y dentales. Las tomografías de cada paciente fueron obtenidas con un equipo iCAT scanner las cuales fueron analizadas con el software Dolphin - 3D software. Además, se pidió a un ortodoncista experimentado que inspeccionara visualmente las tomografías. La información se procesó con la aplicación del programa estadístico SSPS para Windows 8. El análisis estadístico se realizó con ayuda del programa SPSS versión 21.0 (Chicago Inc.). Los datos fueron evaluados por medio del análisis estadístico utilizando la prueba de T student y chi – cuadrado.

Resultados: Los resultados numéricos de este estudio mostraron resultados similares a los estudios ya realizados por diferentes autores. Por lo tanto, podemos interpretar que si existe una asociación entre la resorción de las raíces de los incisivos laterales y centrales superiores y el sector de impactación canina informada en este y otros estudios. Sin embargo, en este estudio estadísticamente no hay gran influencia de impactación canina en los sectores excepto en el sector izquierdo de la tabla V. Finalmente podemos concluir que se rechaza la hipótesis debido a que desde el punto de vista estadístico no hay gran influencia de impactación canina en los sectores. Los resultados estadísticos de impactación debieron de haber sido constante para poder decir que hubo diferencia significativa en la muestra de sujetos peruanos que acudieron a una consulta de ortodoncia privada.

Conclusiones: No existe asociación entre la resorción radicular de incisivos superiores y el sector de impactación de caninos mediante tomografías computarizadas de haz cónico de una muestra de sujetos peruanos que acudieron a una consulta de ortodoncia privada.

Palabras clave: Tomografía computarizada de haz cónico; Impactación canina; Alteración de erupción

SUMMARY

Objective: The objective of this study was to determine the association between root resorption of maxillary incisors and the canine impaction sector using conical beam CT scans of a sample of Peruvian subjects who attended a private orthodontic consultation.

Materials and method: Thirty scans (11 males and 19 females) were reviewed for subjects who attended a private orthodontic clinic in Lima, Peru. The method of Ericsson and Kuroi was used to measure the impaction sector. Exclusion criteria were used as subjects who had undergone orthopedic or orthodontic treatment, subjects who had undergone previous oral or maxillofacial surgery, subjects with absence of dental pieces, subjects with bone and dental alterations. Each patient's CT scans were obtained with an iCAT scanner which were analyzed with Dolphin - 3D software. In addition, experienced orthodontists were asked to visually inspect the CT scans. The information was processed using the statistical software program SSPS for Windows 8. Statistical analysis was performed using SPSS software version 21.0 (Chicago Inc.). The data were evaluated by statistical analysis using the student T and chi - square test.

Results: The results of this study showed similar results to the studies already performed by different authors. Therefore, we can interpret that if there is an association between root resorption of the lateral and upper central incisors and the canine impaction sector reported in this and other studies. However, in this study statistically there is no great influence canine impaction in the sectors except in the left sector of table 5. Finally, we can conclude that the hypothesis is rejected because from the statistical point of view there is no great influence canine impaction in the Sectors. The statistical results of impaction should have been constant to be able to say that there was a significant difference in the sample of Peruvian subjects who attended a private orthodontic consultation.

Conclusions: There is no association between root resorption of maxillary incisors and the canine impaction sector using concomitant CT scans of a sample of Peruvian subjects who attended a private orthodontic consultation.

Key words: Cone beam computed tomography; Canine Impact; Alteration of eruption

I. INTRODUCCIÓN

Los caninos de la maxila cumplen un papel muy importante en el aparato estomatognatico, tienen repercusión en la apariencia facial, estética, en la oclusión, el desarrollo de arco dentario y las erupciones dentarias.¹ El cual es un proceso en que los dientes se desplazan desde su posición inicial en los maxilares hasta su posición en boca pero en esta secuencia pueden ocurrir ciertas alteraciones, provocando su impactación.

Si no se evalúan correctamente estas alteraciones pueden producir anomalías en las raíces de piezas adyacentes, y un grado de resorción producto del canino impactado ocasionaría consecuencias graves e irreversibles.² Es por eso que se ha encontrado en la literatura un método de evaluación radiográfico para poder determinar el posible daño que se podría dar, el cual evalúa según el sector donde se encuentre la cúspide del canino impactado las probabilidades de resorción de las raíces cercanas. Es recomendable realizar estas mediciones en tomografías de haz cónico debido a que actualmente, es la técnica más útil para visualizar la trayectoria tridimensional del canino impactado y los hallazgos de resorción.²

En los últimos años los registros han determinado que los caninos impactados son los más prevalentes después de los terceros molares. Adicionalmente en el Perú no existe información epidemiológica a profundidad de esta entidad clínica. Por lo tanto en este estudio se busca encontrar la asociación de la resorción de incisivos según el sector en que se encuentre el canino impactado en tomografías computarizadas de haz cónico y aplicaremos el método de predicción hallados en la literatura, para comprobar su relación predictiva a la hora de valorar el pronóstico de dicho fenómeno.^{3, 4}

II. PLANTEAMIENTO DEL PROBLEMA

La impactación canina es una anomalía en la que el diente queda impedido de erupcionar, ya sea por los dientes adyacentes, hueso u otras estructuras.⁵ Las causas pueden ser locales, generales o genéticas.² Estos trastornos de erupción pueden causar ciertas anomalías en la formación de piezas vecinas, como la resorción de raíces dentales. En la literatura se ha reportado que la prevalencia de caninos impactados es de 1 a 3%.⁶

La impactación de caninos maxilares es un problema frecuente en la clínica, pero se puede prevenir en algunas situaciones si se diagnostica a una temprana edad. Actualmente tenemos a la mano la tecnología de tomografía computarizada por haz de cono (CBCT) con la cual podemos obtener mejores imágenes de una radiografía 2D, debido a que éstas presentan distorsiones que podrían dar una falsa referencia en cambio la TCHC proporciona una resolución precisa para una evaluación detallada y exacta de los puntos de referencia ósea en la región maxilofacial la cual nos proporcionará para localizar una mejor identificación de la resorción de raíces en dientes adyacentes.⁷ Una posible desventaja sería el costo de la tomografía pero viendo el costo – beneficio de la TCHC es recomendable realizarla debido a su superioridad visual.

Según la literatura reportada hay pocos estudios que se han realizado en latino américa y estos han demostrado que el 78% de las impactaciones ocurren en los sectores II, III y IV. Y que es muy frecuente que el pronóstico sea más desfavorable y con mayor probabilidad de resorción cuando el canino se encuentra entre los sectores III y IV.⁴ Sin embargo esto no está de todo demostrado, en nuestro país, no existe información epidemiológica sobre este tema, por eso este estudio busca encontrar una relación entre la asociación de la resorción radicular de los incisivos superiores y el sector de impactación canina e identificar ¿Cuál es el sector de impactación de caninos superiores que produce mayor resorción radicular en una muestra de sujetos peruanos que acudieron a una consulta privada de ortodoncia?.

III. MARCO TEÓRICO

III.1 IMPACTACION, RETENCION, INCLUSIÓN Y ENCLAVAMIENTO

En la literatura es habitual encontrar como estos términos son confundidos, si bien los tres hacen referencia a una alteración de erupción no son sinónimos y son utilizados indistintamente y de forma errónea. Un diente incluido es aquel que persiste dentro del hueso por lo tanto este término incluye los conceptos de retención e impactación.^{8,9}

En la inclusión el diente se encuentra rodeado del saco pericoronario y su lecho óseo intacto. Dentro del término inclusión tenemos, la inclusión ectópica, cuando el diente incluido está en una posición anormal, pero está cerca a su posición habitual y la inclusión heterotópica, cuando la pieza dentaria se encuentra en una posición anómala pero más alejada de su posición ordinaria.^{9 10}

La impactación es cuando se paraliza la erupción de un diente debido a una barrera física en el trayecto de erupción o también por una posición anormal de la pieza dentaria. Por otro lado, se entiende como retención a todo diente que llegada su época normal de erupción se encuentra parcial o totalmente detenido.¹⁰ Tenemos dos tipos de retención, la primaria ocurre cuando no se puede identificar una barrera física o una posición anormal como motivo para la detención de la erupción del germen dentario que todavía no ha aparecido en cavidad oral. Y la segunda es cuando hay una interrupción de la erupción después de su aparición en boca, sin que exista una barrera física en su trayecto de erupción, ni una posición anormal.⁸

Según Donado¹¹ la retención implica que el diente pueda estar incluido o enclavado, la inclusión sería aquel diente retenido que está envuelto por el saco pericoronario y su lecho óseo está intacto. Y enclavamiento es lo opuesto, es todo aquel diente retenido y que ha traspasado el techo óseo, y puede que haya abierto el saco pericoronario como no, y puede realizar su aparición en boca o permanecer en la submucosa.

Esta distribución es muy beneficiosa, fundamentalmente desde el punto de vista quirúrgico, ya que nos da la posibilidad de valorar el grado de dificultad y la técnica de abordaje con tan sólo saber la definición. Sin embargo, desde el punto de vista ortodóntica no es muy ilustrativa, pues no nos refiere el origen o motivo de retención y no nos deja diferenciar entre las alteraciones que desde el punto de vista de su etiopatogenia son totalmente distintas. Más importante para el ortodoncista resulta la clasificación que hacen Raghoobar y et al.¹¹ en la que diferencian 3 condiciones:

* Impactación. Fin de la erupción de la pieza dentaria causada por una barrera física en su trayecto de erupción, o debido a una posición anormal del diente puede ser detectado clínica o radiográficamente.

* Retención primaria. Fin en la erupción de un diente que se encuentra en su posición y se ha desarrollado normalmente antes de su erupción en la cavidad bucal, sin ninguna obstrucción física reconocible que lo limite y cuando se ha retardado más de 2 años del momento en el que debería haber erupcionado. Y la retención secundaria. Cese de la erupción de un diente después de emerger a la cavidad bucal, sin ninguna barrera que lo limite y sin una posición ectópica de la pieza dentaria. Esta clasificación nos da más información de la problemática y nos habla de alteraciones diferentes en su origen y evolución.¹¹

III.2 ALTERACIONES DE ERUPCIÓN CANINA

La erupción dentaria en el sentido más estricto dura toda la vida, abarca diversas fases, desde el proceso embriológico, los movimientos y posicionamiento en la arcada.¹² La formación del canino superior empieza a los 4 o 5 meses de edad y erupciona a los 11 o 12 años de edad y su raíz queda totalmente formada a los 13 años.⁴

Este es un proceso fisiológico que puede ser alterado por diversas causas congénitas o ambientales. La erupción dentaria se dividen en tres fases: preeruptiva, eruptiva prefuncional y eruptiva funcional.¹³ Las alteraciones pueden producirse en cualquier parte del proceso de erupción. La anomalía de erupción puede ir desde una erupción ectópica, erupción en otro lugar, hasta la inclusión en el propio hueso.¹⁴ Después de las molares, los caninos del maxilar son los dientes que presentan mayor probabilidad de quedar impactados dentro del hueso.¹⁴

La etiología de los caninos retenidos es multifactorial y aún se debaten las causas de su origen. Según Djurisc A et al ¹⁵ consideran que existen diversos factores que predisponen a las alteraciones de erupción, por ejemplo: factores genéticos hereditarios, el desarrollo esquelético, el estado nutricional, extracciones de dientes temporales prematuramente, el tamaño de los dientes con respecto al maxilar, todos estos elementos pueden ocasionar alteraciones de erupción del canino.

Otros autores como Moyers o Jacoby ¹⁵ dividen las causas de las retenciones en 2 grupos: Primarias: relacionadas con alteraciones sobre el germen o el diente decíduo o la secuencia de erupción. Secundarias: relacionadas con alteraciones endocrinas, falta de espacio o presencia de obstáculos entre otros.

Por otra parte, hay autores que hacen referencia a factores sistémicos y locales como causa de esta alteración:

* Factores Sistémicos:

Alteraciones endocrinas: Se ha demostrado que estas alteraciones inducen a un marcado retraso en la erupción dentaria como el hipopituitarismo, hipotiroidismo, hipoparatiroidismo. Carácter genético: Se ha determinado que los retrasos de erupción superior están relacionados con un carácter autosómico dominante. Las enfermedades que comprometen catabolismo óseo y actividad

osteoclástica como la osteopetrosis y la displasia cleidocraneal están determinadas por defectos en el proceso de erupción y graves retrasos.¹⁴

* Factores locales:

Extracciones de dientes deciduos: Si la extracción se da mucho antes de la fecha de erupción del diente permanente, esto puede ocasionar una disminución del espacio en la arcada dentaria para el diente en erupción, ya que las piezas dentarias en boca podrían mesializarse.¹⁴

Secuelas de caries en los dientes deciduos: Si una pieza temporal tiene un proceso carioso sin inflamación periapical, ocurre un retraso de exfoliación y si existe una lesión periapical este retrasará un 75% de los casos de exfoliación.^{9, 10}
Malposición del germen dentario: A veces la orientación y la posición del germen son desde el inicio diferentes con la trayectoria de erupción.

Otro factor es la falta de espacio para la correcta erupción, la inclusión de caninos está muy vinculada a la arcada dentaria y la discrepancia de los maxilares. Es un hecho que con la evolución los maxilares se han ido contrayendo y se ha disminuyendo la cantidad de piezas dentarias. En específico la evolución de los maxilares parece estar más avanzada por lo que es usual que ocasioné apiñamientos e inclusiones.^{9, 10}

Obstáculos en el trayecto eruptivo: Los obstáculos pueden ser una barrera ósea formada por la exodoncia prematura de un diente deciduo o por un supernumerario. La anquilosis es otra alteración puede ocasionar la inclusión del correspondiente elemento dentario permanente y del deciduo. Y también las alteraciones del folículo, el defecto en el folículo está relacionado a las inclusiones dentarias.⁹

Otros factores de la impactación dentaria son la división precoz inadecuada del germen dentario, proliferación anómala de la capa epitelial externa del esmalte o excesiva de la lámina dental degenerativa. Dentarias como la discrepancia alveolo dentarias, dificultad del diente permanente, pérdida prematura del diente deciduo, dilaceraciones radiculares fallo de reabsorción radicular de la pieza temporal.^{9, 16}

III.3 CANINO IMPACTADO

Inicialmente, los estudios que se realizaron de los caninos se debieron por su etiología no bien determinada y la necesidad de tratar las patologías que generaban. Es decir, los procesos infecciosos, procesos tumorales ocasionados por la ubicación atípica del canino. El efecto de ello fue el desarrollo de las técnicas de exodoncia quirúrgica como necesidad para realizar tratamientos adecuados para cada caso. Actualmente, el creciente estudio de su importancia estética y de su función clave en la oclusión generó una modificación progresiva de los conceptos terapéuticos. Acogieron una actitud más conservadora, orientada a dirigir el diente a la cavidad bucal e integrarlo a las funciones propias.⁹

El canino impactado se define como un diente que en su momento de erupción, se encuentra detenido y permanece en el hueso sin erupcionar, sin que se pueda reconocer una obstrucción física que pueda aclarar la interrupción de la erupción.¹⁶ El canino del maxilar tiene un periodo más largo de desarrollo, el área de erupción es más profunda, y su camino para posicionarse a nivel oclusal es más complejo, por eso la impactación del canino es muy frecuente en el maxilar superior del 0.2 % al 3.6%.²

Parten de una posición alta de la pared anterior del antro nasal, lateral a la fosa piriforme y por debajo de la órbita. Desde esa posición su corona está orientada hacia mesial y un poco palatinamente en el proceso de erupción va descendiendo apareciendo próximamente a la superficie distal de la raíz del incisivo lateral hasta que la corona se va verticalizando y se endereza y aparece en oclusión con una ligera inclinación mesial.^{4, 12} Si alguno de los factores llega a influir en todo este proceso la dirección de erupción se modificará y se ocasionará la impactación.

Algunas de sus causas de impactación descritas en la literatura es la involución de los maxilares: el hueso de la maxila ha sufrido una regresión filogenética con disminución de su volumen total, lo que produciría un problema de espacio para la posición de los dientes.⁹

Otra causa sería el trayecto de erupción, como se sabe el camino que sigue el canino hasta posicionarse en boca es largo y complejo y con una orientación la mayoría de veces desfavorables, está claro que la probabilidad de desorientar su trayecto de erupción normal incrementa en proporción directa a la distancia que debe recorrer. Además el premolar superior y el incisivo lateral erupcionan antes, creando la posibilidad de reducir su espacio en la arcada dentaria.⁹

Las anomalías del gubernaculum dentis esto se explica por acción antagónica de dos fuerzas: la posteroanterior de la premaxila y el crecimiento anteroposterior del seno maxilar. Y otros factores de importancia secundaria como patología tumoral, traumatismos, alteración de los incisivos laterales.⁹

La agenesia del incisivo lateral y su vínculo con la inclusión canina, ya fue explicada por autores clásicos como Miller en 1963 y Bass en 1967. Estos autores, determinaron la importancia del incisivo lateral en la erupción del canino, ya mencionada previamente por Broadbent¹⁵ en 1941. Ambos observaron casos frecuentes en los que se asociaba agenesia de incisivos laterales y caninos incluidos.¹¹

Los exámenes radiográficos de control son muy importantes, pueden prevenir futuras alteraciones y el proceso de erupción del canino debe ser vigilado debido a que la impactación podría ocasionar migración de dientes vecinos, pérdida de longitud de arco, la impactación de dientes. Así mismo la impactación de dientes aumenta el riesgo de desarrollar lesiones quísticas, ponen en riesgo su longevidad y a posibles reabsorciones.¹⁷

Algunos autores plantean que el 15 al 38% de caninos retenidos se localizan en vestibular y que el 70 al 85% por palatino y en el 10% en posición intermedia.^{5,10} Según los autores mientras la impactación canina hacia vestibular se asocia a la presencia de apiñamiento en el maxilar y las retenciones palatinas son ocasionadas por ausencia de espacio.⁶

Con respecto a la posición palatina del canino retenido existen dos teorías que explican su posición: la teoría de la guía radicular y la teoría genética. La teoría de la guía explica que la raíz del incisivo lateral, con una longitud adecuada y formada en el periodo adecuado, determina un patrón para guiar la erupción del canino de forma apropiada. La impactación del canino por palatino puede ser ocasionada por la presencia de un incisivo lateral microdontico, conoide o ausente.⁶

La teoría genética describe que los factores genéticos son los principales causantes de la impactación palatina y mencionan anomalías dentales como posiblemente relacionadas como aplasia de los premolares, transposición de los dientes, la agenesia o microdoncia de incisivos laterales.^{6, 16}

Hay una incidencia de 0.9-2% hasta un 7% en niños mayores de 11 años. Además, la impactación de caninos es más frecuente en mujeres (1.17%) que en los hombres (0.51%) con una proporción de 2:1, y su ocurrencia es bilateral en 19% a 45% de todos los casos.^{6, 14}

Y aunque no exista un acuerdo de la causa exacta de los caninos retenidos, es muy probable que el incisivo lateral adyacente tenga un rol importante en la posición del canino, debido a que su erupción y dimensiones están gobernadas por los mismos genes que controlan la erupción del canino (teoría genética) o porque su ubicación en el arco dentario contribuye en el recorrido de la erupción canina.⁶

III.4 CLASIFICACIÓN DE CANINOS IMPACTADOS:

La siguiente clasificación se propuso usando radiografías posteroanterior y laterales de cráneo, que consta en describir si la retención se haya en el maxilar superior o en el inferior, si es bilateral o unilateral derecho o izquierdo, la profundidad de la impactación (superficial, moderada o profunda) , la angulación (vertical, oblicua y horizontal), la presentación (vestibular, central o palatino), el estado radicular (en formación, formación completa, dilacerada) y mencionar si podría causar daño a los dientes aledaños (Sin daños).¹⁸

III.5 RESORCIÓN RADICULAR:

La resorción radicular es una alteración en la que hay una actividad fisiológica o patológica de las células en donde los dientes son reabsorbidos. El tratamiento de una resorción es muy complicado, por lo general los dientes con gran resorción terminan extrayéndose.^{17,19} La resorción radicular que está asociada a incisivos permanentes ocurre en el 48% de niños entre 9 y 15 años. Y es muy difícil de diagnosticar clínicamente debido a la ausencia de síntomas.¹⁵

En su erupción el canino maxilar va descendiendo apareciendo próximamente a la superficie distal de la raíz del incisivo lateral y la corona se va inclinando hacia mesial, luego se endereza y se coloca en posición vertical y aparece en oclusión con una ligera inclinación mesial, si el canino no sigue tal trayectoria influenciado por los diversos factores ya mencionados es donde contacta con la parte distal de la raíz del incisivo lateral, causando las reabsorciones.¹⁹ La resorción está asociado con aproximadamente el 48% de los caninos maxilares impactados.¹⁹

La raíz del incisivo lateral superior es el área más afectada de un canino impactado, existen varias razones que lo asocian: La raíz tiene una forma cónica, demuestra la tasa más alta de raíces anormales, tiene anomalías de desarrollo como dens invaginatus, las raíces son más susceptibles a la resorción durante su etapa de desarrollo, el ápice está profundamente localizado en el paladar donde los caninos impactados a menudo se desarrollan y es el tercer diente más común después de los terceros molares y los segundos premolares inferiores.¹⁹

Muchos estudios han demostrado que la resorción de incisivos es más común en las mujeres que en varones que oscilan entre: 2: 1, 3: 1, 4: 1 y la más elevada siendo 10:1.¹⁸ Otra característica encontrada en la literatura es que la mayoría de reabsorciones de raíces son con un acortamiento horizontal, el patrón de resorción asociado con canino impactados la resorción es mayormente oblicua que horizontal.¹⁹

El incisivo lateral es el diente más afectado en la mayoría de los casos (80,5% a 85,5%), seguido por incisivo central (9% a 12%).²⁰ La resorción puede ser unilateral o bilateral. Sasakura¹⁹ tuvo sólo un paciente con tres incisivos reabsorbidos de un grupo de 11 pacientes. Ericson y Kurol¹⁹ sólo tres niños tuvieron resorción bilateral de los incisivos lateral de 41 pacientes. Rimes et al.¹⁹ Estudiaron 26 pacientes los cuales 9 tuvieron reabsorciones y 8 de esas fueron bilaterales. Sin embargo, Szarmach et al.¹⁹ Encontraron en 82 pacientes sólo cinco con resorción de incisivo lateral, cuatro bilateralmente y un paciente unilateralmente.¹⁹

Los resultados hallados proponen que la presión puede ser un desencadenante a la etiología de la resorción. La cercanía del canino y el incisivo lateral puede ser la causa de la resorción, la alta presión debida al contacto entre la corona y la raíz podría ocasionar la activación del proceso de resorción.²¹ Según los casos consecutivos de la literatura no se encontraron resorción en paciente menores de 10 años, por eso se recomienda que a partir de los 10 a 11 años se le realice un examen radiográfico de control.²⁰

Según Ericson²² sugiere que la posible causa de resorción radicular se debe a la presión constante ejercida por la punta del canino activa el proceso de resorción. Se ha determinado que la resorción de raíces reside en la pérdida de tejido dentario y cementario de las raíces, empieza en por el ligamento periodontal producidas por presiones prolongadas sobre la raíz.

La resorción de las raíces no es habitual ya que están protegidos por tejidos mineralizados rodeándolo, el precemento y los cementoblastos protegen la raíz, cuando el precemento se calcifica o sufre algún daño mecánico, es cuando las células multinucleadas invaden la superficie mineralizadas para dar inicio a la resorción. En el instante que la membrana del ligamento periodontal es dañada por el contacto del canino impactado, el tejido de granulación que deriva del hueso desencadena el proceso de resorción.²²

En un estudio Kuroi¹⁹ detalló una incidencia de foliculo aumentado en el 23% a parte hicieron una comparación con dos grupos uno control y otro grupo de resorción y los resultados fueron de que no había significancia diferencial entre los dos grupos y llegaron a la conclusión de que el agrandamiento folicular no era un factor etiológico. Y que hasta era posible que foliculo del canino impactado previene el contacto entre la cúspide de este mismo con el cemento de la raíz dentaria.²⁰

Histológica y morfológicamente se ha demostrado que el foliculo dental del canino cuando está en erupción expone la raíz del incisivo sin reabsorber ningún de sus tejidos, pero esto se da siempre y cuando la trayectoria de erupción del canino sea normal. En otro estudio tomográfico se determinó que el foliculo dental del canino no parece estar relacionado con la resorción de las raíces pero en el mismo estudio se evidenciaba la resorción de raíces, entonces llegaron a la conclusión de que una vez que existe el contacto del foliculo del canino con las piezas adyacentes, se incrementa el riesgo de resorción de las raíces.¹⁹

III.6 MÉTODO DE PREDICCIÓN

El canino impactado es una alteración que por falta de monitoreo puede causar complicaciones como desplazamientos, resorciones y otras patologías en las piezas adyacentes a él, es por eso que existen diferentes análisis radiográficos para poder evaluar y determinar su pronóstico.

A tanta incidencia de resorciones de raíces y alteraciones dentales debido a los caninos impactados, Ericson y Kuroi desarrollaron un diagrama para evaluar la posición del canino impactado y el pronóstico de su erupción en este método también nos permitía realizar un análisis de la cercanía a piezas adyacentes. Este método en un plano oclusal dividía en 5 sectores la zona de impactación canina, que iba desde la parte mesial del primer premolar del maxilar superior hasta la línea media del maxilar esta, definida por los siguientes puntos de referencia: La sutura palatina media, la espina nasal anterior y el tabique nasal.¹

Los sectores son divididos en sector I que va desde la cara mesial del primer premolar hasta la cara distal del lateral superior, el sector II va desde la parte distal del lateral hasta su eje medio, el sector III va desde el eje medial hasta la cara distal del central superior. El sector IV va desde la cara distal del superior hasta el eje medial del central superior y el sector V va desde el eje medial del central superior hasta la línea media del maxilar. Para determinar el sector de impactación se ubica la cúspide del canino y se evalúa el pronóstico del tratamiento y las posibles alteraciones que podría ocasionar.¹²

Algunos estudios determinaron que la localización por método sectorial tiene un valor más de pronóstico que de diagnóstico. El sector I va desde la cara mesial del primer premolar hasta la cara distal del lateral superior, el sector II va desde la parte distal del lateral hasta su eje medio, el sector III va desde el eje medial hasta la cara distal del central superior. El sector IV va desde la cara distal del superior hasta el eje medial del central superior y el sector V va desde el eje medial del central superior hasta la línea media del maxilar. Para ubicar al canino se localiza la cúspide del mismo. Y concluyeron que el riesgo de resorción de la raíz del incisivo lateral aumenta si la cúspide está en el sector III y IV, que la duración del tratamiento es más larga si el canino se encuentra en el sector V y más corto si se encuentra en el sector III.¹²

Otros estudios en el cual se estudiaron 35 caninos impactados, de los cuales en el sector I se encontraron 6 caninos impactados, en el sector II se encontró 12 impactados, en el sector III hubo 10 impactados y en el sector IV encontraron 7. Los resultados demostraron que hay una predicción estadísticamente significativa cuando se utiliza este método de estudio por sectores y que el mayor sector de impactación se dio en el III y IV.^{19,23}

Otro tipo de análisis es el de Power y Short, en el que usan el ángulo formado por la línea media de referencia perpendicular al borde de la radiografía que pasa por la espina nasal anterior y el eje longitudinal del canino. Los ángulos determinarán el pronóstico del canino por ejemplo si el ángulo está entre 0° y 15° es favorable el pronóstico, si se encuentra entre 15° y 30° es regular y cuando sobrepasa los 31° las posibilidades disminuyen de que el canino reanude su trayectoria de erupción y con un pronóstico desfavorable.²³

Casi similar es el análisis de Warford y colaboradores que precisaron el pronóstico de erupción basado en la angulación formada entre el eje longitudinal del canino y una línea bicondilar trazada en una radiografía panorámica. La conclusión es que el pronóstico es desfavorable si el ángulo es menor a 59° y favorable cuando el ángulo es mayor a 75°.⁴

Otro tipo de método de estudio es la técnica de Clark en el cual se debe obtener 2 o 3 radiografías periapicales del canino, variando la angulación a 20° aproximadamente hacía mesial o distal en la segunda o tercera placa radiográfica. Si el canino impactado se desplaza hacia la misma dirección a donde se anguló el cono la pieza se encuentra en palatino, si la imagen se aleja del cono la pieza estará en vestibular.^{4, 24}

III. 7 MÉTODOS DE DIAGNÓSTICO

La impactación del canino superior es una alteración que requiere de un estudio minucioso debido a su alta probabilidad de causar lesiones en áreas adyacentes. El diagnóstico de caninos impactados es muy necesario con el objetivo de evitar futuras complicaciones que comprometan la integridad de piezas adyacentes y del maxilar.²⁵

Ante cualquier examen de diagnóstico este debe brindarnos ciertos detalles indispensables como:

- Relación con los dientes y estructuras adyacentes
- Proyección corona-ápice, forma y tamaño de la raíz
- Estado de estructuras periodontales.
- Tipo de tejido ósea que rodea a las piezas involucradas.
- Posición de la pieza y arcada en los tres planos. ²⁶

El odontólogo debe de tener conocimiento de la utilidad y las limitaciones de cada técnica radiográfica para así poder dar la indicación adecuada de lo que desea evaluar. ⁹ La localización puede ser dificultosa con métodos convencionales, por las superposiciones, distorsiones y artefactos. Debido a que el análisis de esta alteración es tan meticuloso existen diferentes técnicas propuestas en la literatura para la observación de estas estructuras. El examen clínico debe ir acompañado de exámenes radiográficos, especialmente cuando existe una impactación, la localización del canino puede mejorarse con la combinación de algunas radiografías bidimensionales. ²⁷

III.7.1 RADIOGRAFÍA PANORÁMICA DE MAXILARES

Las radiografías de dos dimensiones son el método de diagnóstico sobre la secuencia de erupción, número de dientes, la edad dental y variaciones al respecto, etc. ¹ Sin embargo las superposiciones y otras desventajas limitan sus beneficios. Pero ante la sospecha de cualquier alteración es la primera exploración que debemos solicitar.

La ortopantomografía te permite visualizar la presencia de las estructuras adyacentes, la impactación dentaria y la dirección del canino aparte de patologías asociadas. ¹⁴ Es una radiografía fundamental para el diagnóstico y planificación de tratamientos. La mayoría de estudios realizados en la literatura han sido en base a radiografías panorámicas. ¹⁵

Alguna de sus ventajas clínicas es que nos permite observar todas las estructuras dentarias de los dos maxilares, la ATM, senos paranasales y estructuras adyacentes. En una sola radiografía nos permite obtener información considerable del estado general de los maxilares y piezas dentarias. La dosis de radiación es baja y la técnica es sencilla y poco incómoda para el paciente. Y socialmente hablando su costo es accesible. Pero generalmente estas radiografías no exponen las variaciones anatómicas maxilofaciales con precisión. ^{25, 27}

A lo largo del tiempo la radiografía panorámica se consideró el método estándar para el diagnóstico y planificación del tratamiento de caninos impactados, pero actualmente las limitaciones de la panorámica son bien conocidas, entre estas la distorsión de estructuras, imágenes borrosas, impresiones de estructuras 3D complejas proyectadas en un plano 2D, errores de proyección y superposiciones. Todo esto puede incrementar el riesgo de una mala interpretación. ²⁵

La radiografía panorámica nos brinda información sobre la relación vertical y mesio-distal del canino impactado con los dientes y estructuras adyacentes. La radiografía panorámica se ve afectada en el plano horizontal por un cierto grado de distorsión.²⁷

Jacoby²⁸ explica porque la radiografía panorámica nos da información equivocada del espacio disponible para el canino impactado. Detalla que presenta una gran distorsión que las raíces del maxilar suelen converger y el hueso maxilar en la zona apical da la impresión de apiñamiento.

Chausshu y col.²⁷ demostraron una diferencia significativa con respecto a la localización del ápice en una dirección mesio-distal con una tendencia a posicionarse en el sector I en radiografías panorámicas, esto podría explicarse por la distorsión horizontal que afecta la imagen de los objetos situados detrás o enfrente del punto focal de una radiografía panorámica. Las estructuras situadas en el punto focal de una radiografía panorámica no parecen distorsionadas, pero los objetos situados detrás o delante de este punto estarán borrosas, ampliadas o apiñadas y a veces no son claramente visibles.

Clínicamente el uso de los dos métodos tiene repercusión en el tratamiento debido a que el canino se localizó en una posición más craneal en una evaluación 2D con respecto a una 3D, esto es debido a que el rayo se dirige desde una ligera angulación negativa de -7° .²⁷

Otra desventaja es que cuando el canino está vestibularizado o palatinizado respecto a la raíz de los incisivos las lesiones pueden ser opacadas.¹⁹ La radiografía panorámica obscureció en un 45% la anatomía de la raíz en los casos analizados.¹⁵

Las imágenes de dos dimensiones también pueden dar una subestimación de los problemas, debido a que la resorción de la raíz se hace visible únicamente cuando todo el grosor de la raíz desde la superficie palatina a la vestibular está comprometido o cuando está lo suficientemente dañada para modificar las superficies mesio distales de la raíz. A parte es difícil diagnosticar resorciones en las ortopantomografía ya que hay una superposición entre el incisivo y el canino.²¹

En otro estudio de resorción de raíces por canino impactados con radiografías bidimensionales se indicó que hubo aproximadamente 12% de resorción, pero los autores recalcaron que no era posible, estar seguros de estas cifras debido a que no era posible evaluar correctamente los aspectos bucolineales del incisivo.²⁸

En las imágenes bidimensionales tenemos otras radiografías que se utilizan para la visualización de piezas dentarias y estructuras como las radiografías laterales, radiografías oclusales estas pueden ayudarnos en la evaluación de la posición del canino, en la mayoría de casos las radiografías periapicales son las más fiables.²³

III.7.2 RADIOGRAFÍA PERIAPICAL

La radiografía periapical es un componente fundamental en el momento de diagnosticar y para la planificación de tratamientos. En este sentido la radiografía periapical es una técnica que se utiliza demasiado en los diversos procedimientos odontológicos debido a que brindan datos valiosos de las estructuras dentales.²⁹

Es una técnica convencional que indica en el plano frontal en sentido mesio distal. Gracias a la técnica de paralelismo se puede diferenciar si el canino se encuentra en bucal o palatino. Esta radiografía no es fiable para localizar la posición espacial del canino ya que solo se visualiza la relación en el plano frontal sin embargo es una radiografía importante que nos brinda cierta información como: la morfología corona-raíz, dirección del canino, dientes supernumerarios, etc.^{1, 30}

En esta técnica procuramos colocar el eje mayor de la placa radiográfica en posición vertical Si bien no es confianza para determinar la posición espacial del canino ya que sólo nos brindará un imagen en plano frontal, esta imagen nos ofrece otros datos como la morfología de la pieza dentaria, distancia entre el diente impactado, el proceso alveolar y de las raíces de los otros dientes, dirección del canino, patologías asociadas a los dientes adyacentes, estructuras en hueso alveolar, presencia de anquilosis.⁹

La técnica por la cual se puede visualizar la localización del canino es la técnica de Clark su fundamento es un principio básico de la perspectiva, si un observador moviéndose proyecta la mirada entre 2 objetos cercanos entre sí, a media que se desplace cambiará la relación de la perspectiva entre los objetos.⁹ Esta técnica se utiliza para determinar si la pieza dentaria se encuentra en vestibular o palatino en relación a los dientes adyacentes. La técnica consiste en tomar dos o tres radiografías periapicales, primero se realiza una toma en una posición ortoradial el tubo de radiografías directo hacia la pieza, la segunda, se expone otra película en sentido mesial o distal.³⁰ Se visualizan las dos radiografías, si la pieza impactada se desplaza en la misma angulación del tubo de rayos X, significa que se encuentra en posición palatina o lingual en relación a las piezas erupcionadas, pero si la imagen se desplaza en dirección opuesta al tubo, indicará que la pieza se encuentra en vestibular.¹

Al realizar la radiografía panorámica en conjunto con 2 placas periapicales utilizando la técnica de Clark, Ericsson y Kuroi encontraron que en las radiografías periapicales se pudo realizar una localización exacta en el 92% de los casos que se presentaron.³²

Sin embargo éstas radiografías tienen cierto límite como la distorsión geométrica, ruido anatómico, la visión de 2 dimensiones de estructuras de 3D. Estudios in vitro e in vivo han demostrado que se han encontrado lesiones de cierto tamaño que son detectables cuando están cubiertos con una cortical delgada, pero cuando están por debajo de una cortical gruesa no son detectables.²⁹ Algunos inconvenientes son que si el paciente presenta impactación bilateral serán necesarias cuatro radiografías periapicales, que puede ser injustificadas por la radiación.³³

III.7.2.1 LIMITACIONES DE LA RADIOGRAFÍAS PERIAPICALES

RUIDO ANATÓMICO: Ciertas estructuras anatómicas pueden opacar las áreas de interés y dificultar la interpretación. Estas estructuras se conocen como ruido anatómico o de fondo, si incrementa la complejidad del ruido, disminuye el contraste en el área de interés. El ruido anatómico se debe a varios factores como la relación de los ápices con el hueso cortical, el espesor del hueso esponjoso y cortical y finalmente la anatomía del hueso cortical.²⁹

En estudios realizados por Brynolf²⁹ observó el ruido anatómico por primera vez y visualizaron una proyección del conducto nasopalatino sobre los ápices de los incisivos superiores que pueden favorecer a una mala interpretación. Y él y varios autores concluyeron que las lesiones dentro del hueso esponjoso no se visualizan con facilidad en las radiografías periapicales.

DISTORSIÓN GEOMÉTRICA: Las imágenes que se obtienen con las radiografías periapicales a menudo no interpretan con exactitud las estructuras anatómicas, esto debido a la difícil anatomía de la estructura maxilofacial. Para obtener una imagen que reproduzca con precisión las estructuras dentales, la técnica que debería usarse es la del paralelismo sin embargo la mayoría de tomas se realizan con la técnica de la bisectriz. En una serie de estudios Forsberg²⁹ determinó que la técnica paralela es más exacta que la técnica de la bisectriz, tiene una reproducción más fiel. En la mandíbula la toma es generalmente es más fácil de realizarla ya que el piso de boca ayuda a acomodar la placa, pero en el maxilar superior, un paladar estrecho puede ocasionar errores o impedimento para colocar la placa radiográfica. Esta diferencia de orientación puede generar una distorsión de la imagen. Incluso los sensores digitales al ser más rígidos se hacen más incómodos para los pacientes y una mala angulación puede aumentar o disminuir la longitud y el tamaño de la raíz.

COMPRESIÓN DE LA ANATOMÍA TRIDIMENSIONAL: Las radiografías periapicales reducen las 3 dimensiones en imágenes 2D. La información que se deja en esta tercera dimensión es de vital interés para la planificación de tratamientos dentales. Una manera de poder solucionar esto, es obtener varias placas radiográficas adicionales con 10-15° de angulación en el plano horizontal.²⁹ Pero en este proceso podemos tener márgenes de errores que ya hemos mencionado como la colaboración del paciente, la movilidad de la placa, el manejo del operador, que todas las angulaciones en las tomas sean iguales, todo esto errores pueden incrementar el margen de error y el exceso de radiación.

III.7.3 RADIOGRAFÍA POSTERO-ANTERIOR Y LATERAL

La radiografía postero-anterior es fundamental para evaluar la posición medio-lateral de los caninos con respecto a una línea que conecta los bordes inferiores de las órbitas. Sin embargo, esta técnica es más útil para llevar a cabo una evaluación pronóstica en lugar de proporcionar un diagnóstico de posición.³⁴

Normalmente los pacientes con caninos impactados serán evaluados por ortodoncistas que solicitarán estas placas que nos brindarán información valiosa. La radiografía cefalométrica nos informará si la corona del canino impactado se ubica delante de la raíz del incisivo central, esta información nos da una vía de abordaje.²⁶

En un estudio Sambataro.³⁵ observó dos variables predictivas que indican posibles impactaciones del canino apoyándose en cefalometrias trazadas sobre una radiografía anteroposterior estas son la distancia entre el centro de la corona del canino y el plano sagital y la distancia entre el proceso yugal y el plano medio sagital. Cuanto más próximo esté el canino a la línea media y cuanto más sea la porción posterior de la hemimaxila, existirá mayor probabilidad de impactación.³⁵

III.7.4 RADIOGRAFÍA OCLUSAL:

Este tipo de radiografía establece un amplio examen adicional al diagnóstico en las alteraciones dentales, como por ejemplo las alteraciones de forma, posiciones de piezas dentarias, impactaciones y mesiodens.³⁶

Cuando se realiza esta toma radiográfica se coloca el tubo de rayos X en 65° de manera que los rayos pasen a lo largo de los ejes longitudinales de los incisivos, de este obtendremos una placa imagen con información valiosa, pero con poca determinación en la posición debido a la distorsión que presenta.¹ Esta placa nos permite visualizar la localización del canino en relación con la arcada en el plano horizontal en su ubicación antero-posterior sin embargo no te permite precisar a qué altura se encuentra la pieza dentaria.³⁰

Existe gran diversidad de proyecciones oclusales que se pueden utilizar y es importante tener el conocimiento de la utilidad y limitación de cada una. Cuando realizamos la radiografía oclusal anterior posicionamos el tubo de rayos X en el punto nasió con una angulación de 65°, la imagen que obtengamos será una placa rica en detalles, pero no nos brindará una posición relativa de los dientes debido a la distorsión. Pero cuando realizamos la radiografía oclusal de "vertex" se coloca el tubo de rayos X de modo que el rayo central atraviese a lo largo del eje longitudinal de los incisivos centrales, esta imagen se verá como un corte transversal y tiene mucho valor ya que nos da una precisión para determinar la posición real de piezas dentarias.⁹

Como podemos concluir la localización de caninos puede llegar a ser difícil con las radiografías convencionales debido a los diversos errores implícitos en la técnica que se pueden cometer, superposición, artefacto, opacidades, etc. Es por eso que se ha sugerido la aplicación del uso de tomografías en la odontología.

III.7.5 LA TOMOGRAFÍA AXIAL COMPUTARIZADA

La radiología es una especialidad que está en constante proceso de avance y evolución, abarca variadas técnicas de imágenes y cada una de estas ha aportado activamente en el estudio de las patologías, permitiendo ayudar a esclarecer o confirmar diagnósticos. Y sin duda uno de los avances que se ha instalado como opción de método de diagnóstico es la tomografía.³⁷

La palabra tomografía está formada por dos términos griegos “tomos” y “graphos” que significan, partes y registro respectivamente. De esta manera la tomografía se basa en la obtención de imágenes del cuerpo en cortes que se registran de manera clara dentro de un determinado plano no brinda la visualización de un área con poca o ninguna superposición.³⁷

De manera general se pueden clasificar a las tomografías en dos tipos: tomografías convencionales y computarizadas. Esta última se puede subdividir en tomografía computarizada haz de abanico y tomografía haz de cono. El avance de tecnología está permitiendo a la odontología obtener imágenes tridimensionales sin distorsión y con menor dosis de radiación a comparación de la tomografía computarizada tradicional.³⁷

Es de conocimiento que, al respirar, el paciente genera un movimiento que originará una distorsión en la reconstrucción de la imagen. El empleo de la TCHC repara esta distorsión ya que la TCHC tiene como principio, una función algorítmica que fue desarrollado en 2D (geometría paralela) y fue ampliada en 3D (geometría cónica). Se determinó que el algoritmo puede disminuir el movimiento de artefactos, restaurando el tamaño y forma del tumor, así también proporcionar con precisión y localización. TSIKLAKIS et al.³⁸ analizaron la cantidad de dosis de radiación absorbida en mandíbulas entre la espina cervical y la tiroides con y sin protección del chaleco. Utilizaron el aparato QR-DVT 9000 de la Newton. Concluyeron que el uso del sistema TCHC para imágenes maxilofaciales resultó en menor absorción y mejor efecto de la dosis utilizada.

Hashimoto et al.³⁸ afirmaron en estudios, la reducción considerable de la dosis de radiación en zonas dentales. El promedio evaluado por los investigadores en tomografías convencionales fue de 458 mSv (mili Sievert), mientras que en el uso de la tomografía de haz cónico fue de apenas 1,19 mSv. MOZZO et al.³⁸ estudiaron el sistema cone-beam en relación a la tomografía convencional para el tratamiento con implantes en el complejo maxilomandibular. En las reconstrucciones de las imágenes, las mediciones del ancho cambiaron apenas 0,8% a 1% y en altura se modificaron cerca del 2,2%. El nuevo sistema nos brinda una visualización muy eficaz de las áreas maxilofaciales. También concluyeron que, en el área central estudiada, la dosis de radiación era 1/6 menor cuando comparada con la TC convencional.

III.7.5.1 TOMOGRAFÍA DE HAZ DE CONO

La introducción de la tecnología tomográfica en la odontología ha significado un cambio sustancial y determinante. Esta novedad tridimensional ofrece al ambiente odontológico una primordial mejora para el diagnóstico y el análisis del plan del tratamiento.³ Actualmente es el método provechoso para generar imágenes de mayor resolución.

La tomografía nos brinda ciertas ventajas ya establecidas como permite la reconstrucción de todos los planos de las estructuras escaneadas, la eliminación de superposición de imágenes, menor distorsión, manejo del traumatismo del esqueleto maxilofacial, reconstrucción facial quirúrgica, cirugía ortognática, implantes dentales, extracciones complicadas, tratamientos endodónticos.^{39, 40}

Sin embargo, su utilidad no era aprovechada en el área odontológica debido a las altas dosis de radiación, alto costo, mala resolución y falta de disponibilidad. Todos estos inconvenientes fueron solucionados cuando se introdujo la tomografía de haz de cono en la odontología.⁴⁰ La TCHC ha mostrado grandes beneficios tanto como para el diagnóstico, pronóstico y plan de tratamiento. La principal ventaja de la TCHC frente a la TC es la reducción de la dosis de radiación. A parte se podía obtener las imágenes con un tiempo de escaneo reducido, a un menor costo y como ya mencionado a una dosis de irradiación más baja.^{21, 27}

Varios estudios han demostrado los beneficios de la TCHC sobre las radiografías convencionales. Estos demostraron que el conjunto de imágenes 3D obtenidas con TCHC proporciona información importante y complementaria con respecto a las radiografías convencionales.²⁷

En un estudio Ericson y Kurol¹⁸ encontraron que en una población se había dado el 12% de resorción radicular de incisivos laterales, posteriormente con una tomografía de maxilar se identificó que hubo 38% de resorción de raíces de incisivos laterales superiores y el 9% de las raíces de incisivos centrales. Ericson y Kurol encontraron una elevada correlación la tomografía y el diagnóstico de resorción radicular.

La utilización de la tomografía computarizada previene las limitaciones de las imágenes 2D, debido a que esta técnica detecta un 50% más de casos de resorción que las radiografías intraorales y panorámicas. Un estudio realizó una comparación de planes de tratamiento de exámenes que se realizaron en paciente con y sin del tomógrafo, los resultados obtenidas en la investigación produjo cambios en los planes de tratamiento en el 43% de los casos tratados.²⁰

Utilizando tomografías de haz de cono para la evaluación de la localización de caninos impactados han revelado mejores beneficios para el diagnóstico como para el plan de tratamiento, respecto a los casos quirúrgicos hubo diferencias significativas para el tratamiento a seguir como para la técnica quirúrgica, y predecir las posibles complicaciones. Con toda esta información la TCHC estuvo relacionado con menos exodoncias de caninos frente a la evaluación panorámica con 13% vs 18%.⁴¹

Otros estudios confrontan el diagnóstico y la planificación del tratamiento en base a las imágenes tomográficas frente a las imágenes 2D en conjunto con radiografías periapicales y una cefalometría lateral y un modelo de yeso dental. Llegaron a la conclusión que la TCHC fue superior a las imágenes obtenidas con 2D convencionales, esto es importante ya que una mala interpretación puede alterar el plan de tratamiento.³³

La técnica 3D es mucho más sensible a las imágenes 2D. Puede facilitar la localización y proximidad a estructuras adyacentes, su introducción al área odontológica ha permitido obtener información tridimensional muy importante que nos puede conducir a porcentaje elevados de mejorías, como un 66,7% de resorciones radiculares^{3,42} Esta tecnología ha permitido avances sustanciales en la práctica odontológica, en el caso de canino impactados las imágenes que se obtienen de TCHC son fundamentales para determinar la angulación bucal – palatina y su localización. A parte nos permite determinar la proximidad de los caninos impactados a las raíces adyacentes, también si existe o no resorción y el grado en que se encuentra. Estos datos son fundamentales para la planificación del tratamiento. Diversos tipos de software permite la reconstrucción de múltiples planos, brindándonos una mejor visión de la ubicación del canino.^{39, 43}

La tomografía de haz cónico, actualmente es el método más conveniente para la visualización de la trayectoria tridimensional de caninos impactados, ha mejorado con creces el diagnóstico y hallazgos de resorciones. Nos brinda información sobre la presencia, ausencia, cantidad de hueso que rodea a las piezas comprometidas, consideraciones locales, tamaño del folículo, inclinación del eje axial, posición vestibular o palatina y situación y resorción de las piezas adyacentes.¹⁴

III.8 ANTECEDENTES

En el 2003 Warford.⁴⁴ comprobó la eficacia del método de predicción de impactación canina en los maxilares en relación a la raíz de los incisivos adyacentes. Fueron 82 pacientes, todos provenían de la misma clínica ortodóntica. Los criterios de selección fueron incisivos y primeros molares totalmente erupcionado, edad cronológica de pacientes menores de 12 años, estado de impactación de los caninos no erupcionado. Los resultados fueron cuatros de los caninos estudiados tenían una incuestionable erupción por lo que fueron descartados, se estudiaron 160 caninos, 35 resultaron impactados, 6 de las impactaciones pertenecieron al sector I, 12 al sector II, 10 al sector III, 7 al sector IV. Los autores llegaron a la conclusión de que el estudio por sectores proporciona una predicción de impactación estadísticamente significativa.

En el 2006 Guarnieri R. y col.²¹ evaluaron mediante un estudio observacional retrospectivo, la posibilidad de realizar un análisis predictivo de reabsorción radicular adyacente a los caninos impactados por medio de panorámicas. Se evaluaron a 120 sujetos de los cuales solo 50 fueron seleccionados (22 varones y 28 mujeres) que cumplieron con los criterios de inclusión para el estudio. Los resultados que hallaron fueron que en el análisis sectorial de Lindauer, el canino maxilar impactado se ubicó en el sector I en el 22% de los casos, en el sector II en el 22% de los casos, en el sector III en 19% IV en el 37% de los casos y que en el 92% de los casos de reabsorción los incisivos laterales fueron reabsorbidos, mientras que los incisivos centrales fueron reabsorbidos en el 4% de los casos. Los autores llegaron a la conclusión de que existe una fuerte correlación entre la impactación del canino superior y la reabsorción radicular y que la radiografía panorámica

En el 2009 Upegui y col.⁴ determinó el pronóstico en pacientes que presentaban caninos impactados en el maxilar superior. Realizó un análisis en dieciocho pacientes de la Facultad de Odontología de la Universidad de Antioquia en Medellín, Colombia, recolectando información epidemiológica y aplicando análisis radiográficos de impactación de caninos maxilares para verificar su asociación predictiva. Hizo una valoración clínica de los pacientes con impactación de caninos maxilares y se tomó, escaneó y trazó digitalmente una radiografía panorámica y tres periapicales de cada diente objeto de estudio, en las cuales se aplicó los análisis de Lindauer, Warford, Power y Short, y Clark. Los resultados fueron que se encontraron 24 caninos impactados en mujeres y 12 en varones, el 41,7% fueron unilaterales y 30.6% fueron bilaterales, se observó que más del 50% de los caninos presentaron pronóstico regular y que el 15% pronóstico malo luego de las mediciones de Warford, y Power y Short, mientras que para Lindauer este mismo pronóstico osciló entre el 30 y el 40%. Los autores llegaron a la conclusión de que para predecir el pronóstico de caninos maxilares impactados es válido realizar tanto el análisis angular como el sectorial en radiografías panorámicas y que esta placa nos puede ayudar como pre visualización de alteraciones para poder solicitar un examen tomográfico para un análisis mejor.

En el 2015 Bizcar y col.²³ determinaron la prevalencia de caninos maxilares impactados y analizar variables asociadas a su retención en radiografías panorámicas. Obtuvieron una muestra de 1.353 radiografías panorámicas. Las variables que midieron fueron: ángulo canino, distancia entre el ápice canino y el plano oclusal, ubicación canina vertical y horizontal. Para la medición fiable utilizaron un coeficiente de correlación Fleiss y Cohen de clase intra. La prevalencia fue del 2,3%. 31 sujetos tenían uno o ambos caninos retenidos. La edad media de $10,77 \pm 2,45$, 61,3% eran mujeres. El 64,5% presentó retención unilateral. Observaron un total de 41 caninos retenidos. En relación con la localización vertical, el mayor porcentaje se encontró en el tercio apical. Para la localización horizontal, el mayor porcentaje se encontró en los sectores I, II y III. Se observó reabsorción radicular en 2 incisivos laterales. Los autores llegaron a la conclusión de que la prevalencia encontrada es similar a la reportada en la literatura internacional y que ocurrió más frecuentemente en mujeres y en el lado izquierdo unilateral.

En el 2015 Chaushu y et al.²⁸ buscaron identificar los factores predisponentes para la reabsorción severa de la raíz de los incisivos asociados a caninos impactados. El grupo de estudio pertenecían al Departamento de Ortodoncia de la Universidad Hebrea de Jerusalén, Israel y la Universidad Médica de Varsovia en Polonia Y de las prácticas privadas de 2 autores y fueron 55 pacientes con caninos maxilares impactados con reabsorción severa de la raíz de los incisivos y el grupo control incluyó 57 pacientes con caninos impactados sin reabsorción severa de raíces de incisivos. Ellos evaluaron las siguientes variables edad, sexo, posición del canino impactado, tamaño del folículo dental e incidencia de incisivos laterales anómalos. Los resultados cuando evaluaron el tamaño del folículo dental y la incidencia en incisivos laterales el 64.9% de caninos maxilares impactados que muestran superposición completa de la raíz adyacente o más allá (grado 4) en comparación con 26.4% en el grupo control. Sólo el 14,3% de los caninos mostró una superposición horizontal de raíz media (grado 1) en el grupo de estudio, en comparación con el 45,8% en el grupo control, y las diferencias fueron altamente estadísticamente significativas y con respecto a los sectores la mayoría de caninos se encontraron cerca de la línea media principalmente en el sector V (35%) y el sector IV (29,9%). Y en el grupo control se observó un pequeño porcentaje de caninos en el sector V (13,9%), con mayores porcentajes en los sectores III (33,3%) y II (20,8%). Y cuando se estudió por separado, el riesgo de la reabsorción severa de raíces de incisivos en asociación con caninos impactados, estos estaban posicionados en el sector V fue 5,5 y 3,5 veces mayor que para caninos posicionados en los sectores II y III. Los autores llegaron a la conclusión de la reabsorción severa de raíces en incisivos debe ser examinada cuidadosamente en mujeres con folículos dentales agrandados e incisivos laterales normales. Un mayor grado de desplazamiento canino también podría estar asociado con la reabsorción severa de raíces de los incisivos.

IV. JUSTIFICACIÓN

El presente estudio tiene importancia teórica ya que añade información a la literatura con respecto a la probabilidad de resorción de raíces según el sector de impactación del canino en una muestra de sujetos peruanos. No existen datos para esta población en específico ni trabajos que utilicen esta metodología en TCHC. Muchos autores han investigado la impactación del canino en otras poblaciones. Y generalmente relacionan la resorción de las raíces con la impactación del canino en el sector 4. Así mismo, los resultados servirán como un dato epidemiológico para la población peruana.

Clínicamente, los resultados obtenidos son un parámetro más para el esclarecimiento de las posibles causas que podría ocasionar a impactación canina en las raíces adyacentes. Así, como otras alteraciones patológicas ya descritas que podrían desarrollar si no se realiza los exámenes de diagnósticos previos. El conocimiento que obtengamos de esta asociación podrá brindarle al odontólogo una visión de las posibles complicaciones que se podrían presentar en los diversos casos y así poder planificar el tratamiento adecuado a seguir para el éxito del tratamiento

Y tiene relevancia social, ya que lo investigado beneficiará a los pacientes a que tengan conocimiento de realizarse exámenes radiográficos previos de una determinada edad como control de la erupción canina y recibir un mejor diagnóstico y tratamiento.

V. HIPÓTESIS

Existe asociación entre la resorción de las raíces de los incisivos laterales y centrales superiores y el sector de impactación de caninos superiores en una muestra de tomografías de haz cónico de sujetos peruanos que acuden a una clínica privada de ortodoncia.

VI. OBJETIVOS

V.1. OBJETIVO GENERAL

Determinar la asociación entre la resorción radicular de los incisivos laterales y centrales superiores y el sector de impactación de caninos superiores mediante tomografías computarizadas de haz cónico de una muestra de sujetos peruanos que acudieron a una consulta de ortodoncia privada.

V.2. OBJETIVOS ESPECÍFICOS

1. Describir las características iniciales de la muestra.
2. Determinar la asociación entre sexo y el tipo de impactación
3. Comparar la resorción radicular del incisivo lateral izquierdo según el sector impactación de ambos lados
4. Comparar la resorción radicular del incisivo lateral derecho según el sector de impactación de ambos lados.
5. Comparar la resorción radicular del incisivo central izquierdo según el sector de impactación de ambos lados.
6. Comparar la resorción radicular del incisivo central derecho según el sector impactación de ambos lados.

VII. MATERIALES Y MÉTODO

VII.1. TIPO DE ESTUDIO

El estudio fue de tipo descriptivo, transversal y retrospectivo

VII.2. POBLACIÓN Y MUESTRA

La población estuvo conformada por TCHC de sujetos que presentaban caninos impactados superiores que acudieron a una consulta privada (L.E.A.G) durante el periodo de enero a diciembre del 2010 al 2015. La muestra estuvo conformada por 30 TCHC de cráneo con caninos impactados superiores.

Se debe precisar que la muestra incluyó todas las tomografías con caninos impactados superiores que cumplieron con los criterios de selección.

VII.2.1 CRITERIOS DE SELECCIÓN

VII.2.1.1 CRITERIOS DE INCLUSIÓN

- TCHC con caninos impactados superiores de 10 a 40 años de ambos sexos
- TCHC con presencia caninos impactados bilaterales o unilateral.
- TCHC de cráneo tomada en el periodo prescrito
- Sujetos que firmaron el consentimiento informado

VII 2.1.2 CRITERIOS DE EXCLUSIÓN

- TCHC de sujetos que han recibido tratamiento de ortopedia u ortodoncia
- TCHC de sujetos que han recibido cirugía bucal o maxilofacial previa
- TCHC de sujetos con ausencia de piezas dentales
- TCHC de sujetos con alteraciones óseas y dentales

VII.3. OPERACIONALIZACIÓN DE VARIABLES

VARIABLE	DEFINICION OPERACIONAL	INDICADORES	TIPO	ESCALA	VALORES
Sector de impactación	Es el lugar de impactación canina según Ericson y Kuroi	Inspección tomográfica	Cualitativa	Ordinal	Sector 1 Sector 2 Sector 3 Sector 4 Sector 5
Tipo de impactación	Es la cantidad de caninos impactados en un paciente	Inspección tomográfica	Cualitativa	Nominal	Unilateral Bilateral
Resorción radicular	Es la destrucción de la estructura del diente donde los osteoclastos eliminan tejido óseo.	Inspección tomográfica	Cualitativa	Nominal	Presente Ausente
Sexo	Es el registro del rubro sexo en la tomografía	Registro tomográfico	Cualitativo	Nominal	Masculino Femenino
Edad	Es el registro del rubro edad en la tomografía	Registro tomográfico	Cuantitativa	Razón	Años

VII. 4. MÉTODO Y TÉCNICAS

VII.4.1. MÉTODO

El método de la investigación fue la observación estructurada

VII.4.2. TÉCNICAS Y PROCEDIMIENTOS

AUTORIZACIÓN

La selección de pacientes para este estudio que fue aprobado por el comité de ética de la Universidad Científica del Sur en Lima, Perú.

PRUEBA PILOTO

Se realizó un estudio piloto para capacitar y calibrar a un ortodoncista que realizó todas las mediciones, hasta obtener valores superiores a 0.9 mediante el índice de concordancia de kappa por ser variables cualitativas.

RECOLECCIÓN DE BASE DE DATOS

Se obtuvieron THCH de cada paciente con un equipo iCAT scanner (Xoran Technologies, Ann Arbor, Mich/Imaging Sciences International, Hatfield, Pa), operado a 90 kVp y 8 mA, con un tiempo de exposición de 20 segundos y un tamaño de voxel de 0.4 mm. Todas las imágenes fueron tomadas siguiendo el protocolo recomendado. De acuerdo a los requerimientos, se usó un campo de visión de 20 x 19 cm. Estas fueron analizadas con el software Dolphin - 3D software (versión 11.7 Dolphin imagin, Chtsworth, Calif) mediante reconstrucción multiplanar en vistas axiales, coronales y sagitales, así como la evaluación mediante reconstrucciones 3D en volumen renderizado, en una estación de trabajo Samsung Intel Core i7-4770, visualizadas en un monitor S19C150 Samsung LCD con retroiluminación LED de 18.5 pulgadas, pantalla panorámica, con una resolución de 1366 x 768 pixeles en un ambiente con luz tenue. El contraste y brillo de las imágenes fueron ajustados usando la herramienta procesadora de imágenes en el software para asegurar una visualización óptima.

Se realizó el análisis el diagnóstico del sector de impactación de Ericson & Kuroi (1987) el cual diagrama 5 sectores que toman como referencia desde la parte mesial del primer premolar hasta la parte central del maxilar. El sector I va desde la cara mesial del primer premolar hasta la cara distal del lateral superior, el sector II va desde la parte distal del lateral hasta su eje medio, el sector III va desde el eje medial hasta la cara distal del central superior. El sector IV va desde la cara distal del superior hasta el eje medial del central superior y el sector V va desde el eje medial del central superior hasta la línea media del maxilar. Para ubicar al canino se localiza la cúspide del mismo.

La resorción radicular fue medida a través de una inspección visual en software Dolphin de cada una de las imágenes en los tres cortes del espacio (cortes axiales, coronales, sagitales) para determinar si había o no una relación directa de la punta del canino o cualquier parte con las raíces de los dientes y determinar si la resorción radicular era producto de la trayectoria de impactación canina; eso se hizo en dos momentos de medición hasta obtener un valor reproducible exacto.

VII.5. CONSIDERACIONES ÉTICAS

El trabajo de investigación fue enviado a la Comisión Institucional de Ética e Investigación de la Escuela de Estomatología de la Universidad Científica del Sur para su revisión completa.

Es importante señalar, que por tratarse de un estudio realizado sobre TCHC adquiridas en una consulta privada (L.E.A.G) Lima Perú, de sujetos que asistieron por razones ajenas al estudio, no existe un nuevo riesgo para el paciente. Así mismo, que la privacidad de cada paciente con respecto a sus datos personales, fue mantenida, y no se conocieron los nombres, apellidos, ni datos de ninguna TCHC utilizada que podrían llevar a identificar a alguno de los sujetos en mención, asegurando la estricta confidencialidad de la muestra de este estudio.

Finalmente, se obtuvo el código de ética fue el número 000042.

VII.6. PROCESAMIENTO Y ANÁLISIS DE DATOS

- ✓ La recolección de datos se realizó mediante el llenado de una ficha en el cual se registró los datos del paciente, sectores y resorciones de los caninos impactados; para lo cual se usó el procesador de texto Microsoft Word 2013, Microsoft Excel 2013.
- ✓ Luego se procesó la información en una base de datos con la aplicación del programa estadístico SSPS para Windows 8.
- ✓ El análisis estadístico se realizó con ayuda del programa SPSS versión 21.0 (Chicago Inc.). Se realizó estadística descriptiva para evaluar los sectores y resorciones de caninos impactados.
- ✓ Se evaluaron los datos por medio del análisis estadístico utilizando la prueba de T student debido a que había normalidad en los datos, esta prueba se usó para comparar la edad de acuerdo al sexo. También se utilizó la prueba de chi – cuadrado para la asociar la condición de impactación de caninos según el sexo, para asociar la comparación de la resorción radicular del incisivo lateral izquierdo, lateral derecho, central izquierdo, central derecho según el sector de impactación de ambos lados. Todo se trabajó a un nivel de significancia de 0.05.

VIII. RESULTADOS

Los resultados de este estudio son productos de la información de 30 TCHC obtenidas en una consulta privada (L.E.A.G) en Lima - Perú.

En la tabla 1 podemos visualizar la distribución de la muestra según sexo y edad siendo la muestra conformada por 19 mujeres con una edad media de 18.50 ± 7.02 y 11 varones, con una edad media de $19, 55 \pm 9,44$ donde no existe diferencia significativa en la muestra.

En la tabla 2 de asociación de sexo y tipo de impactación observamos 5 varones y 10 mujeres que representan el 45.45% y 52.53% respectivamente de la impactación unilateral mientras que 6 varones y 9 mujeres que representan el 54, 55% y 47,37% respectivamente de la impactación bilateral, conformando la muestra total de 45 caninos.

En la tabla 3 se observa la comparación de la resorción radicular del incisivo lateral izquierdo según el sector de impactación de ambos lados en la cual podemos ver que en el sector derecho, el sector 4 y 5 se ve aumentada la frecuencia de reabsorción radicular pero no alcanza a ser significativa. En el sector izquierdo igual el sector V la frecuencia de reabsorción aumentó, pero tampoco llega a ser significativamente estadística

En la tabla 4 se observa la comparación de la resorción radicular del incisivo lateral derecho según el sector de impactación de ambos lados donde se puede ver que en el sector derecho, el sector 4 y 5 también se vio aumentado la frecuencia de reabsorción radicular pero estadísticamente no alcanza a ser significativa. En el sector izquierdo igual existe un aumento de frecuencia de reabsorción en el sector 3 y 5 pero no alcanza a ser significativo.

En la tabla 5 se observa la comparación de la resorción radicular del incisivo central izquierdo según el sector de impactación de ambos lados, donde se pudo visualizar que en el sector derecho, el sector 4 y 5 se ven aumentados, pero no alcanzan para ser significantes y en el sector izquierdo el sector 5 hay un aumento considerable de reabsorción radicular y si hay una asociación estadísticamente significativa.

En la tabla 6 se observa la comparación de la resorción radicular del incisivo central derecho según el sector de impactación de ambos lados, donde se observó que en el sector derecho el sector 4 y 5 aumentan su frecuencia de reabsorción radicular pero no alcanzan a ser significantes y en el sector izquierdo los mismos sectores aumentan, pero no hay significancia estadística.

TABLA 1
Características iniciales de la muestra evaluada

SEXO	Edad en Años				
	N	Media	D.E.	Mínimo	Máximo
VARON	11	19,55	9,44	12	39
MUJER	19	18,50	7,02	13	36

p>0.05 prueba T student para muestras independientes

TABLA 2
Asociación entre el sexo y el tipo de impactación

SEXO	TIPO DE IMPACTACION		Total
	UNILATERAL	BILATERAL	
VARON	5(45.45%)	6 (54.55%)	11 (100.00%)
MUJER	10(52.63%)	9(47.37%)	19 (100.00%)
TOTAL	15 (50.00%)	15 (50.00%)	30 (100.00%)

P>0.05 prueba de chi cuadrado

TABLA 3

Comparación de la resorción radicular del incisivo lateral izquierdo según el sector de impactación de ambos lados

	RESORCIÓN RADICULAR		TOTAL
	NO	SI	
SECTOR DERECHO			
SECTOR 1	7 (100.00 %)	0 (0.00 %)	7 (100.00 %)
SECTOR 2	4 (80.00 %)	1 (20.00 %)	5 (100.00 %)
SECTOR 3	5 (83.33 %)	1 (16.66 %)	6 (100.00 %)
SECTOR 4	2 (40.00 %)	3 (60.00 %)	5 (100.00 %)
SECTOR 5	1 (50.00 %)	1 (50.00 %)	2 (100.00 %)
SECTOR IZQUIERDO			
SECTOR 1	3 (100.00 %)	0 (0.00 %)	3 (100.00 %)
SECTOR 2	3 (75.00 %)	1 (25.00 %)	4 (100.00 %)
SECTOR 3	4 (80.00 %)	1 (20.00 %)	5 (100.00 %)
SECTOR 4	3 (75.00 %)	1 (25.00 %)	4 (100.00 %)
SECTOR 5	1 (25.00 %)	3 (75.00 %)	4 (100.00 %)

P = 0.103 Prueba de chi cuadrado para el sector derecho

P = 0.053 Prueba de chi cuadrado para el sector izquierdo

TABLA 4

Comparación de la resorción radicular del incisivo lateral derecho según el sector de impactación de ambos lados

	RESORCIÓN RADICULAR		TOTAL
	NO	SI	
SECTOR DERECHO			
SECTOR 1	7 (100.00 %)	0 (0.00 %)	7 (100.00 %)
SECTOR 2	5 (100.00 %)	0 (0.00 %)	5 (100.00 %)
SECTOR 3	4 (66.66 %)	2 (33.34 %)	6 (100.00 %)
SECTOR 4	2 (40.00 %)	3 (60.00 %)	5 (100.00 %)
SECTOR 5	1 (50.00 %)	1 (50.00 %)	2 (100.00 %)
SECTOR IZQUIERDO			
SECTOR 1	3 (100.00 %)	0 (0.00 %)	3 (100.00 %)
SECTOR 2	3 (75.00 %)	1 (25.00 %)	4 (100.00 %)
SECTOR 3	3 (60.00 %)	2 (40.00 %)	5 (100.00 %)
SECTOR 4	3 (75.00 %)	1 (25.00 %)	4 (100.00 %)
SECTOR 5	2 (50.00 %)	2 (50.00 %)	4 (100.00 %)

P = 0, 127 Prueba de chi cuadrado para el sector derecho

P = 0, 509 Prueba de chi cuadrado para el sector izquierdo

TABLA 5

Comparación de la resorción radicular del incisivo central izquierdo según el sector de impactación de ambos lados

	RESORCIÓN RADICULAR		TOTAL
	NO	SI	
SECTOR DERECHO			
SECTOR 1	7 (100.00 %)	0 (0.00 %)	7 (100.00 %)
SECTOR 2	4 (80.00 %)	1 (20.00 %)	5 (100.00 %)
SECTOR 3	6 (100.00 %)	0 (0.00 %)	6 (100.00 %)
SECTOR 4	3 (60.00 %)	2 (40.00 %)	5 (100.00 %)
SECTOR 5	1 (50.00 %)	1 (50.00 %)	2 (100.00 %)
SECTOR IZQUIERDO			
SECTOR 1	3 (100.00 %)	0 (0.00 %)	3 (100.00 %)
SECTOR 2	4 (100.00 %)	0 (0.00 %)	4 (100.00 %)
SECTOR 3	4 (80.00 %)	1 (20.00 %)	5 (100.00 %)
SECTOR 4	3 (75.00 %)	1 (25.00 %)	4 (100.00 %)
SECTOR 5	1 (25.00 %)	3 (75.00 %)	4 (100.00 %)

P = 0, 284 Prueba de chi cuadrado para el sector derecho

P = 0, 020 Prueba de chi cuadrado para el sector izquierdo

TABLA 6

Comparación de la resorción radicular del incisivo central derecho según el sector de impactación de ambos lados

	RESORCIÓN RADICULAR		TOTAL
	NO	SI	
SECTOR DERECHO			
SECTOR 1	7 (100.00 %)	0 (0.00 %)	7 (100.00 %)
SECTOR 2	5 (100.00 %)	0 (0.00 %)	5 (100.00 %)
SECTOR 3	5 (83.33 %)	1 (16.67 %)	6 (100.00 %)
SECTOR 4	3 (60.00 %)	2 (40.00 %)	5 (100.00 %)
SECTOR 5	1 (50.00 %)	1 (50.00 %)	2 (100.00 %)
SECTOR IZQUIERDO			
SECTOR 1	3 (100.00 %)	0 (0.00 %)	3 (100.00 %)
SECTOR 2	3 (75.00 %)	1 (25.00 %)	4 (100.00 %)
SECTOR 3	4 (80.00 %)	1 (20.00 %)	5 (100.00 %)
SECTOR 4	2 (66.66 %)	1 (33.34 %)	3 (100.00 %)
SECTOR 5	2 (50.00 %)	2 (50.00 %)	4 (100.00 %)

P = 0, 307 Prueba de chi cuadrado para el sector derecho

P = 0, 264 Prueba de chi cuadrado para el sector izquierdo

IX. DISCUSIÓN

La impactación canina es considerada una alteración dentaria que debe ser diagnosticada y pronosticada a tiempo para prevenir futuras complicaciones. Su etiología es multifactorial y hay varios factores que predisponen la impactación. Su diagnóstico y adecuado tratamiento depende de la correcta interpretación de las imágenes. El propósito de esta investigación fue determinar la asociación entre la resorción radicular de incisivos superiores y el sector de impactación de caninos mediante tomografías computarizadas de haz cónico de una muestra de sujetos peruanos que acudieron a una consulta de ortodoncia privada. Debido a que en nuestra población no existe un estudio que se haya realizado sobre la asociación y prevalencia de resorción radicular producida por caninos impactados, se realizó esta investigación ya que esta información se hace necesaria porque la resorción de raíces y complejidad de los casos está muy relacionada con el sector de impactación canina

Esta investigación tiene como fortaleza que incluyó una prueba piloto para evitar algún sesgo de medición y una calibración respectiva. El investigador se calibró y capacitó para realizar de manera eficaz las medidas de las variables de estudio. La persona que realizó las mediciones es un especialista que está en continua medición de estas variables. El estudio se realizó en tomografías que nos elimina las superposiciones y magnificaciones de las imágenes 2D y así poder tener la mejor visualización y se realice las mejores interpretaciones posibles, Además se usó el programa dolphin-3d (versión 11.7) (dolphin chtsworth calif) que es ideal para hacer las mediciones tomografías. La investigación también tiene como fortaleza haber involucrado 30 paciente con caninos impactados debido a que no es fácil encontrar este tipo de muestras por la poca prevalencia que existe 3% se ha conseguido 30 casos de una búsqueda de 1000 casos para realizar este estudio.

A pesar de que tuvimos varias fortalezas se presentó una limitación en la ejecución de la investigación, la cual fue que no existe distribución semejante en todas las variables con respecto al sexo, como para realizar un análisis comparativo parejo, por lo tanto, no se pudo obtener una distribución semejante entre varones y mujeres.

En los resultados encontrados la edad media de los pacientes que presentan impactación fue de $18,5 \pm 1.05$. Huapaya D.⁹ (2011) Un total de 36 pacientes caninos superiores impactados, la media edad fue de 18.3 años, esto coincide con el estudio realizado en Perú.⁹

Cuando se observa la frecuencia de impactación de caninos se evidencia que hay más canino impactados en mujeres que en varones, esto concuerda con los artículos publicados previamente, la explicación para esta diferencia sexual es que el cráneo de la mujer es más pequeño y por lo tanto la maxila es más chica, por esta razón las mujeres presentan más retenciones que los hombres, según Güere y Silva Meza.⁹

En la mayoría de casos los caninos que se encuentran en el sector IV y V están altamente relacionado a la resorción de raíces de incisivos del maxilar superior esto se debe a que se encuentran la mayoría de veces en contacto con las raíces de estas piezas dentarias por lo tanto la probabilidad de que aumente la resorción es alta, en cambio los casos de caninos impactados que se encuentran en el sector I y II no necesariamente contactan los caninos con las raíces entonces es de esperar que no haya mucha resorción, en algunos resultados en los que se encontró resorción de raíces en el sector III, estos pueden tener una cierta cercanía pero no los contactan, a pesar de eso se reportó 2 casos en este sector que causaron resorción, esto se debe a que no necesariamente tiene que haber un contacto del esmalte con la raíz, para que se produzca la resorción, si el espacio folicular de la pieza está produciendo una presión constante con las raíces puede producir una alta probabilidad de que se active el proceso de resorción, con esta interpretación podemos deducir que los resultados hallados en la investigación concuerdan con los artículos publicados previamente.

En el 2003 Warford.⁴⁴ realizó un estudio similar en el que comprobó la eficacia del método de predicción de impactación canina, él llegó al resultado que las mayorías de impactaciones se daban en el sector II, III y IV estos resultados se parecen al nuestro en donde se encontró que la mayor impactación se dio en los sectores IV y V se podría decir que los resultados no concuerda pero se debe tomar en cuenta que en este antecedente se utilizó el método de predicción de sectores de Ericson y Kurol, modificado por Lindauer et al pero si estos sectores lo extrapolamos al métodos de predicción de sectores de Ericson y Kurol llegamos a la conclusión de que la mayor reabsorción por impactación de caninos se da en los sectores finales. La resorción en estos sectores se debe al crecimiento y al trayecto de erupción ya que desde su posición inicial la corona del canino está orientada hacia mesial y va descendiendo en dirección hacia la superficie distal de la raíz del incisivo lateral, si y en este periodo se da una alteración, el canino inclinará su trayecto hacia la línea media del maxilar.

En el 2006 Guarnieri R. y et al.²¹ realizaron un estudio para ver la posibilidad de realizar un análisis predictivo de reabsorción radicular adyacentes a caninos impactados en radiografías panorámicas. Los autores encontraron en sus resultados que la mayor área de impactación fue el sector I y II y el IV en la mayoría de los casos el incisivo lateral fue reabsorbido, el incisivo central también, pero en menor proporción, que existía una correlación significativa entre la reabsorción y la impactación y encontraron que había relación entre el área de reabsorción de la raíz y el sitio de impactación canina. Estos resultados concuerdan en cierta parte con el sector IV ya que hay una cercanía directa con las raíces de las piezas dentarias, en el caso del sector II según las investigaciones en este sector no se da mucha reabsorción de raíces, pero si analizamos el diagrama de Ericson y Kurol, podemos visualizar que las impactaciones en el sector II ya hay una cercanía a las raíces dentales lo cual genera la posibilidad de reabsorción.

En el 2009 Upegui JC y et al.⁴ realizaron un estudio para determinar si con métodos de predicción de impactación podían obtener posibles pronósticos de paciente que presentaban caninos impactados, el estudio se llevó a cabo en 1256 pacientes de los cuales se encontró 24 caninos impactados en mujeres y 12 en hombres, utilizaron varios métodos de predicción warford, power y short que marcó un pronóstico regular para más del 50% y malo para el 15% de caninos impactados y con el método de Lindauer osciló entre 30% y 40% llegando a la conclusión de que con estos métodos predictores podemos dar pronósticos mucho más confiables esto tiene mucha relación con nuestra investigación ya que los estudios realizados con el método de Ericson y Kurol también nos brinda la posibilidad de determinar pronósticos y aparte de eso dar opciones de vías de abordaje y planes de tratamientos.

En el 2015 Bizcar M.B y et al.²³ determinaron la prevalencia de caninos impactados y las variables asociadas a su retención en panorámicas. De 1353 pacientes se encontró 31 caninos impactados. La mayoría de caninos impactados se encontró en el sector I, II y III y hubo reabsorción de raíces de incisivos laterales, al igual que en nuestro estudio la mayor reabsorción se dio en raíces de incisivos laterales esto es debido a que esta pieza dentaria son las más cercanas al trayecto de erupción canina por lo tanto son más propensas a sufrir de resorciones radicular.

En el 2015 Chaushu y et al.²⁸ realizaron un estudio en el buscaron los factores predisponentes a la reabsorción severa de la raíz de los incisivos asociados a canino impactados y evaluaron la asociación entre la reabsorción severa de raíces en incisivos con la ubicación mesiodistal (por sectores). En la cual evaluaron a 55 pacientes con caninos impactados y reabsorción de raíces y 57 pacientes con caninos impactado sin reabsorción de raíces. Los autores encontraron que los caninos impactados se encontraban mayormente en los sectores V y IV, resultados que coinciden con nuestra investigación. Los caninos que se encontraron en esta posición son los que causaron mayor reabsorción esto debido a que cuando el canino se localiza en estos sectores hay una muy alta probabilidad que se genere un contacto entre el canino y las raíces de los incisivos generando su posible reabsorción.

Los resultados de este estudio mostraron resultados similares a los estudios ya realizados por diferentes autores. Por lo tanto, podemos interpretar que numéricamente si existe una asociación entre la resorción de las raíces de los incisivos laterales y centrales superiores y el sector de impactación canina informada en este y otros estudios. Sin embargo, en este estudio estadísticamente no hay una gran frecuencia de impactación canina que produzca resorción de raíces en los sectores estudiados, excepto en el sector izquierdo de la tabla 5. Finalmente podemos concluir que se rechaza la hipótesis debido a que desde el punto de vista estadístico no hay resultados significantes de resorción debido a impactación canina en los diversos sectores.

Los resultados estadísticos de impactación debieron de haber sido constante para poder decir que hubo diferencia significativa en la muestra de sujetos peruanos que acudieron a una consulta de ortodoncia privada. Aun así, estos resultados serán de mucha utilidad en la clínica debido a que aportan conocimiento para el estomatólogo cuando se le presente casos de esta índole, ya que podrá entender y tendrá el discernimiento para poder tratar esta alteración.

X. CONCLUSIONES

1. No existe asociación entre la resorción radicular de incisivos superiores y el sector de impactación de caninos mediante tomografías computarizadas de haz cónico de una muestra de sujetos peruanos que acudieron a una consulta de ortodoncia privada.
2. No existe diferencia significativa en la muestra.
3. No hubo asociación entre el sexo y el tipo de impactación
4. No existe asociación entre el sector de impactación en ambos lados con la resorción de incisivo lateral izquierdo, sin embargo, se observa mayor frecuencia en el sector IV y V.
5. No existe asociación entre el sector de impactación en ambos lados con la resorción del incisivo lateral derecho, sin embargo, se observó una mayor frecuencia en el sector IV y V.
6. No existe asociación entre el sector de impactación derecho con la resorción del incisivo central izquierdo, pero si existe asociación entre el sector de impactación izquierdo con la resorción del incisivo central izquierdo. Viéndose mayor frecuencia en el sector V.
7. No existe asociación entre el sector de impactación en ambos lados con la resorción de incisivo central derecho, sin embargo, se observa mayor frecuencia en el sector IV y V.

XI. RECOMENDACIONES

Se recomienda realizar el estudio en una población peruana aumentando el tamaño de muestra en cada grupo, así poder obtener resultados estadísticamente significativos y que sean realizados con tomografía de haz cónico.

XII. REFERENCIAS BIBLIOGRÁFICAS

1. Egido S, Arnau C, Juárez I, Jané-Salas E, Marí A, López-López J. Caninos incluidos, tratamiento odontológico. Revisión de la literatura. AVANCES EN ODONTOESTOMATOLOGÍA 2013;29:227 - 38.
2. Lempesi E, Pandis N, Fleming PS, Mavragani M. A comparison of apical root resorption after orthodontic treatment with surgical exposure and traction of maxillary impacted canines versus that without impactions. Eur J Orthod 2014;36:690-97.
3. Jawad CF, Houghton N, Bates C. A review of cone beam computed tomography for the diagnosis of root resorption associated with impacted canines, introducing an innovative root resorption scale. Oral Surgery, Oral Medicine, Oral Pathology and Oral Radiology 2016;122:765-71.
4. Upegui JC, Rarmirez D, Restrepo L. Determinación del pronóstico en pacientes que presentan caninos maxilares impactados de la facultad de odontología de la universidad de Antioquia. Revista Facultad de Odontología Universidad de Antioquia 2009;21:75-85.
5. Troya E, Martinez J, Padilla E, Matos MR. Tratamiento quirúrgico de caninos retenidos en el municipio Colón. Años 2013–2014. Electron 2016;38:123-31.
6. Kanavakis G, Curran KM, Wiseman KC, Barone NP, Finkelman MD, Srinivasan S et al. Evaluation of crown-root angulation of lateral incisors adjacent to palatally impacted canines. Prog Orthod 2015;16:4.
7. Naoumova J, Kurol J, Kjellberg H. Extraction of the deciduous canine as an interceptive treatment in children with palatal displaced canines - part I: shall we extract the deciduous canine or not? Eur J Orthod 2015;37:209-18.
8. Escoda CG, De La Rosa C. Dientes incluidos. Causas de la inclusión dentaria. Posibilidades terapéuticas ante una inclusión dentaria. Ediciones ergon S.A; 1999.
9. Arrieta BA. Prevalencia de caninos permanentes incluidos en pacientes de 13 a 17 años del Instituto Nacional de Salud del Niño del 2005 a 2010 FACULTAD DE ODONTOLOGÍA. Lima, Perú: Universidad Nacional Mayor De San Marcos; 2011.
10. Felipe ÁM, Gonzales R, Clausell M, Bastarrechea M, Correa B. Retención dentaria. Rev Cubana Ortod 2000;15:82-85.
11. Nuñez M, Rivero JC. Impacted canines: a review of etiopathogenesis and clinical considerations. Ortod Esp 2004;44:144-55.
12. Hernandez M, Boj JR, Sentís J, Durán J, Ustrell JM. Chronology of eruption for permanent dentition in spanish population. Revista Europea de Odontología 2002;14:154-62.

13. Morgado D, Garcia A. Chronology and variability of the dental eruption. *MEDICIEGO* 2011;17:1-7.
14. Pérez MA, Perez P, Fierro C. Canine Permanent Eruption Alterations. *Int. J. Morphol* 2009;27:139-43.
15. Hyun J, Tai K. Impacted Maxillary Canines: Diagnosis and Management; 2012; *Dent Today* 31:62, 64-66; quiz 68-69.
16. Saló CS. Extracción del canino maxilar incluido y sustitución por implante inmediato con hueso autólogo. estudio prospectivo sobre pacientes. Departamento de Estomatología IV (Profiláxis, Odontopediatría y Ortodoncia). 2-71: Universidad Complutense de Madrid Facultad de Odontología; 2013.
17. Negi K. Bilateral Impacted Maxillary Canine with Left Lateral Incisor Root Resorption. *Dentistry* 2012;2:1-4.
18. Ugalde F. Clasificación de caninos retenidos y su aplicación clínica. *Revista ADM* 2001;LVIII(1):21-30
19. Alqerban A, Jacobs R, Lambrechts P, Loozen G, Willems G. Root resorption of the maxillary lateral incisor caused by impacted canine: a literature review. *Clin Oral Investig* 2009;13:247-55.
20. Falahat B, Ericson S, Mak D'Amico R, Bjerklin K. Incisor root resorption due to ectopic maxillary canines: a long-term radiographic follow-up. *Angle Orthod* 2008;78:778-85.
21. Guarnieri R, Cavallini C, Vernucci R, Vichi M, Leonardi R, Barbato E. Impacted maxillary canines and root resorption of adjacent teeth: A retrospective observational study. *Med Oral Patol Oral Cir Bucal* 2016;21:e743-e50.
22. Martínez Lozano MA, Forner L, Sánchez JL. Consideraciones clínicas sobre la resorción radicular externa por impactación dentaria. *Avances en odontoestomatología.*, 2003;19:29-31.
23. Bizcar M, Sandoval P, Navarro P. Radiographic analysis and prevalence of impacted maxillary canine teeth in children between 8 and 16 years. *Int. J. Odontostomat.*, 2015;9::283-87.
24. Counihan K, Al-Awadhi EA, Butler J. Guidelines for the assessment of the impacted maxillary canine. *Dent Update* 2013;40:770-772, 775-77.
25. Muinelo-Lorenzo J, Suarez-Quintanilla JA, Fernandez-Alonso A, Varela-Mallou J, Suarez-Cunqueiro MM. Anatomical characteristics and visibility of mental foramen and accessory mental foramen: Panoramic radiography vs. cone beam CT. *Med Oral Patol Oral Cir Bucal* 2015;20:e707-14.
26. Escoda CG, Forteza G, Herráez J. Caninos incluidos. *Patología, clínica y tratamiento*. In: S.A; EE, editor.; 2013.

27. Botticelli S, Verna C, Cattaneo PM, Heidmann J, Melsen B. Two- versus three-dimensional imaging in subjects with unerupted maxillary canines. *Eur J Orthod* 2011;33:344-49.
28. Chaushu S, Kaczor-Urbanowicz K, Zadurska M, Becker A. Predisposing factors for severe incisor root resorption associated with impacted maxillary canines. *American Journal of Orthodontics and Dentofacial Orthopedics* 2015;147:52-60.
29. Abella. S. Detección de patología periapical mediante radiografía periapicales y tomografía computarizada de haz cónico de volumen limitado - estudio clínico Departamento de Restauradora Dental y Endodoncia. Facultad de Odontología. St. Cugat del Vallès; Barcelona, España: Universidad Internacional de Catalunya 2014.
30. Bustamante PR. Etiopatogenia y Terapéutica de caninos permanentes Ectópicos e Incluidos Facultad de Odontología de la Universidad de Los Andes. *Revista Latinoamericana de Ortodoncia y Odontopediatria "Ortodoncia.ws"* Universidad de Los Andes; 2010.
31. Richardson RK. A Review of Impacted Permanent Maxillary Cuspids — Diagnosis and Prevention. *Journal de l'Association dentaire canadienne* 2000;66:497-1.
32. Martínez DA, Fonseca M. Enfoque quirúrgico de canino incluido en el paladar: Reporte de un caso y revisión de la literatura. *Revista de la Facultad de Ciencias de la Salud* 2008;6:56-60.
33. Binner SK, Kjaer I. Association between ectopic eruption of maxillary canines and first molar. *European Journal Of Orthodontics* 2005;27:186 - 89.
34. Kumar MP, Bhagchandani J, Singh A, Garg A, Kumar S, Sharma A, Yadav H. Localization of Impacted Canines. *Journal of Clinical and Diagnostic Research* 2015;9:11-14.
35. Jato I. Caninos incluidos: posibilidad de tratamiento interceptivo. Departamento de Ortodoncia y Ortopedia Dentofacial Universidad de Oviedo 2013.
36. Da Silva ST, Malagodi A, Da Silva H, Fernandez J. Identificación anatómica de estructuras del maxilar mediante 2 métodos de diagnóstico. Radiografía y tomografía computarizada. Estudio comparativo. *Rev Esp Ortod* 2006;35:55-68.
37. Ronda N. Aplicacion dela tomografía axial computarizada en endodoncia. *Electronic Journal of Endodontics Rosario* 2012;2:635-60.
38. Frigi GC, Mitsunari W, De Melo J, Medici e, leonelli m. . importance and applications of cone-beam computed tomography (cbtc). *Acta Odontológica Venezolana* 2006;45:1-8.
39. Mota L CL, Oliveira-Santos C, Albergaria S, Sampaio F, Flores P. Cone-beam computed tomography findings of impacted upper canines. *Imaging Science in Dentistry* 2014;44:287-92.

40. Rossini CC, Cassetta M, Galluccio G, Barbato E. Localization of impacted maxillary canines using cone beam computed tomography. Review of the literature. *Annali di Stomatologia* 2012;3:14-18.
41. Alqerban A, Hedesiu M, Baciut M, Nackaerts O, Jacobs R, Fieuws S et al. Pre-surgical treatment planning of maxillary canine impactions using panoramic vs cone beam CT imaging. *Dentomaxillofac Radiol* 2013;42:20130157.
42. Heravi F, Shafae H, Forouzanfar A, Zarch SH, Merati M. The effect of canine disimpaction performed with temporary anchorage devices (TADs) before comprehensive orthodontic treatment to avoid root resorption of adjacent teeth. *Dental Press J Orthod* 2016;21:65-72.
43. Ericson S, Kurol J. Early treatment of palatally erupting maxillary canines by extraction of the primary canines. *Eur J Orthod* 1988;10:283-95.
44. Warford J, Grandhi R, Tira D, Prediction of maxillary canine impaction using sectors and angular measurement. *American Journal of Orthodontics and Dentofacial Orthopedics* December 2003 Volume 124, Number 6. 651-55.

XIII. ANEXOS**ANEXO 1****PERMISO AL DIRECTOR DEL CENTRO RADIOLOGICO**

Lima 06 de marzo del 2017

Dr. Luis Ernesto Arriola Guillen:

Por medio de la presente me dirijo a usted con el fin de enviarle un cordial saludo y de esta manera solicitar de la manera más atenta y respetuosa su permiso en la utilización de las imágenes tomografías del Centro Diagnóstico por imágenes, con el fin de realizar la investigación titulada: **“ASOCIACIÓN ENTRE LA RESORCIÓN RADICULAR DE LOS INCISIVOS SUPERIORES Y EL SECTOR DE IMPACTACIÓN DE CANINOS SUPERIORES. UN ESTUDIO EN TCHC”**, como tema de tesis para optar por el título de Cirujano Dentista de la Universidad Científica del Sur.

El objetivo de esta investigación es determinar la correlación entre asociación entre la resorción radicular de los incisivos superiores y el sector de impactación de caninos superiores en una muestra sujetos peruanos que acudieron a una consulta privada de ortodoncia en Lima durante el periodo de enero 2010 a diciembre de 2015.

Sin más por el momento y en espera de una respuesta favorable a mi petición me despido de usted, quedando como su atento y seguro servidor.

ATENTAMENTE

Galo Aroldo Salazar Miranda

46745058

Muchas gracias

ANEXO 2

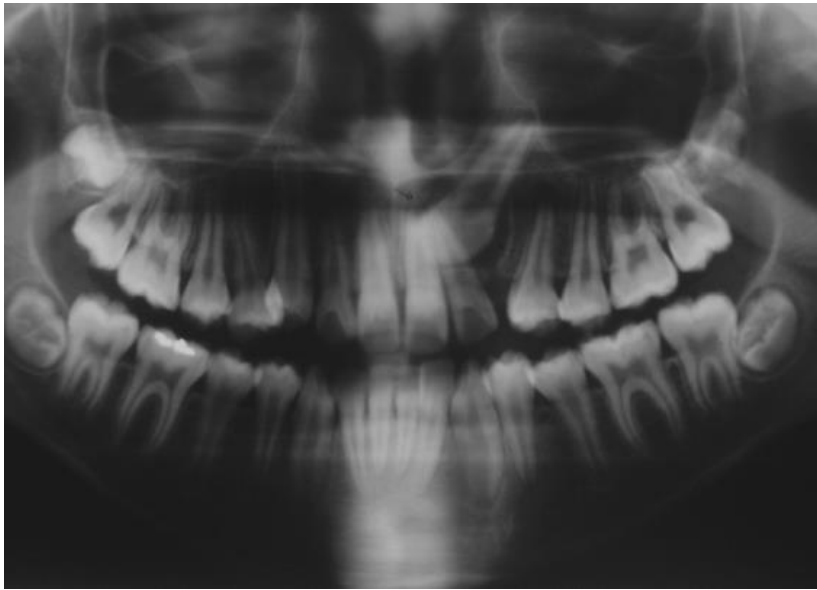


FIGURA 1: Impactación canina

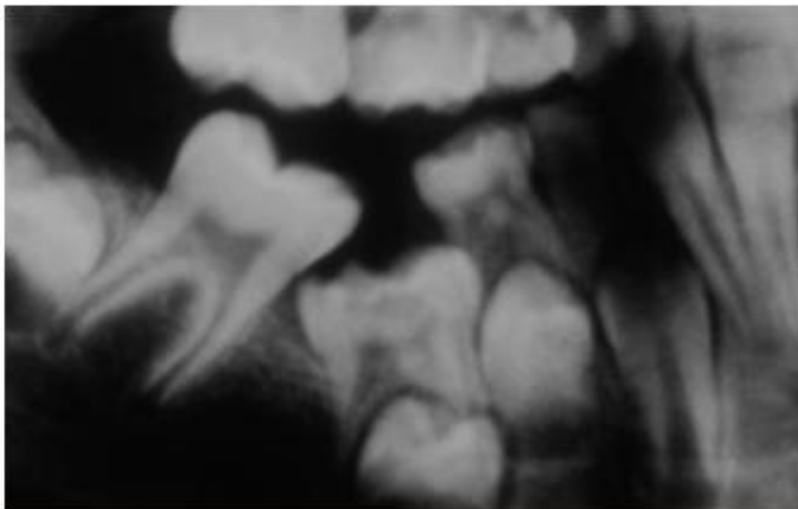


FIGURA 2: Retención secundaria

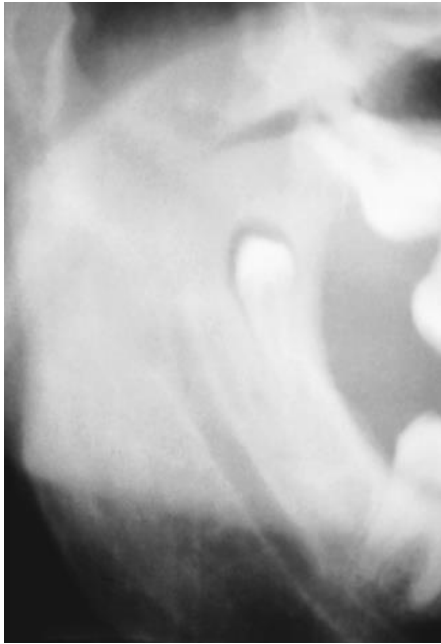


FIGURA 3: Inclusión heterotópica

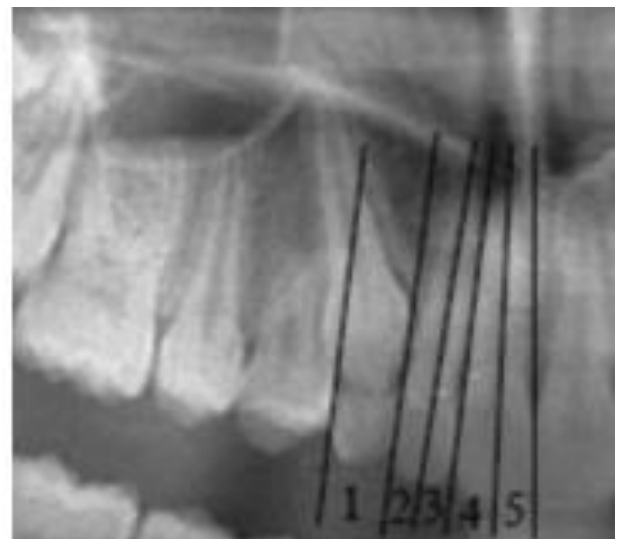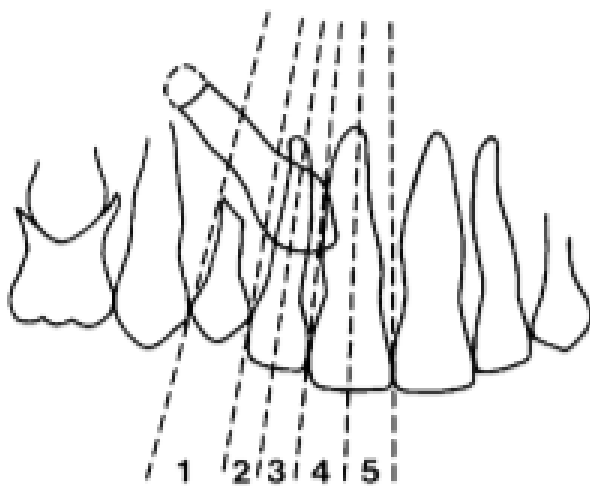


FIGURA 4: Análisis de Ericson y Kuroi

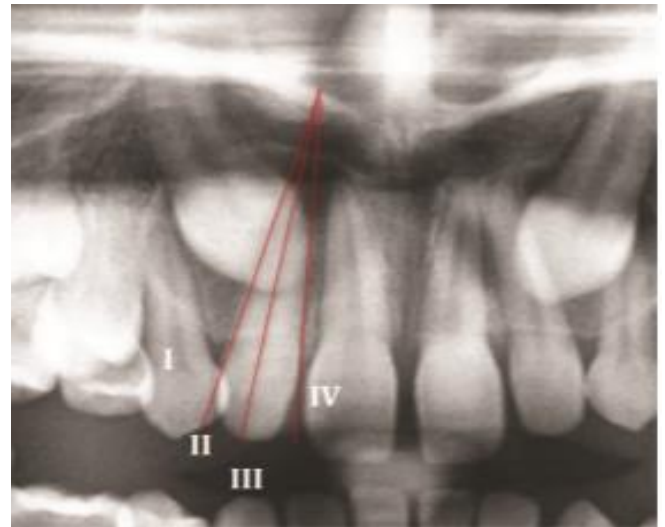
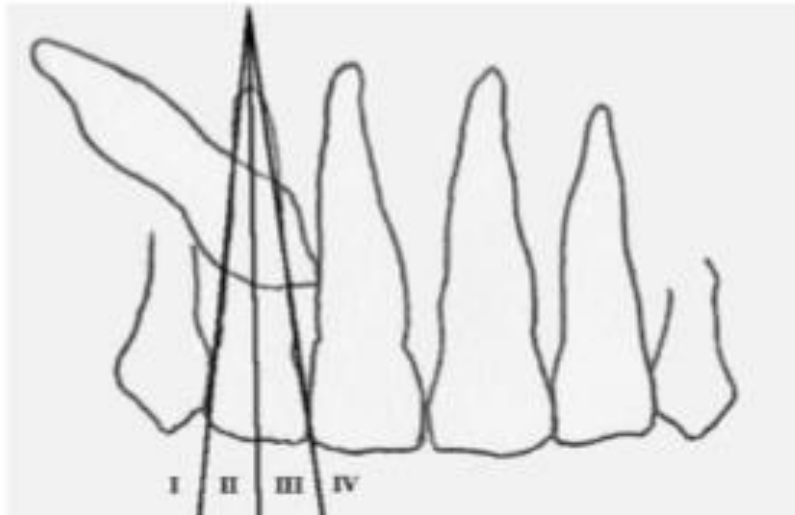


FIGURA 5: Análisis de Ericson y Kuroi (modificación de Lindauer y colaboradores)

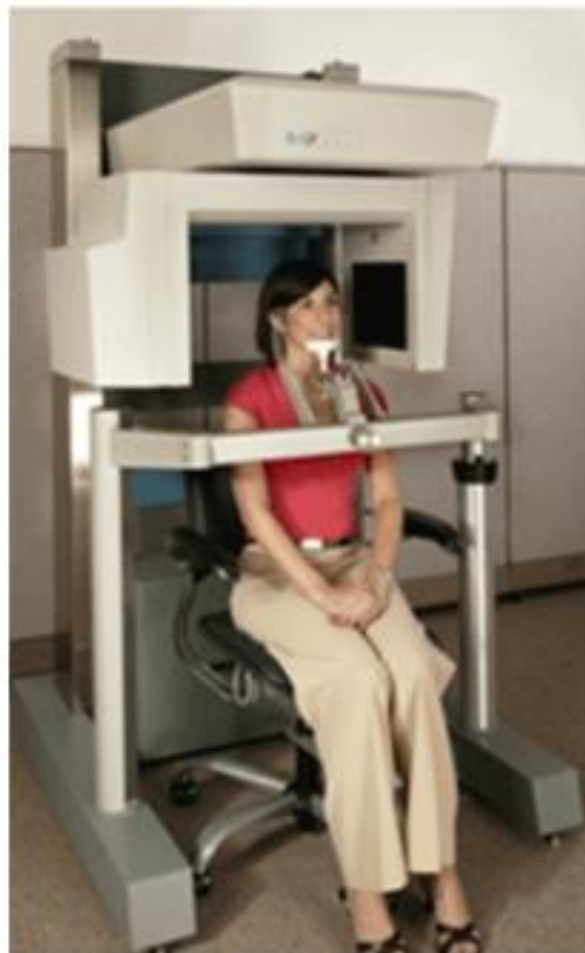

FIGURA 6: Aparato I-CAT (Sistema de imagen dental cone-beam 3D).