



Facultad de Ciencias Biológicas y Veterinarias
Carrera de Medicina Veterinaria y Zootecnia

**"FRECUENCIA DE ÚLCERAS CORNEALES EN CABALLOS DE PASO
PERUANO EN EL VALLE DE LURÍN, LIMA - PERU"**

Tesis para optar el título profesional de:
Médico Veterinario y Zootecnista

Tesista:
REBECCA MARIE ABANTO

Co Asesor:
Ing. Jorge Luis Vilela Velarde

Director:
M.V. Sabino Arias Quispe

LIMA, PERÚ
2020

UNIVERSIDAD
CIENTÍFICA
DEL SUR

ACTA DE SUSTENTACIÓN DE TESIS

Lima, 14 de febrero de 2020.

Los integrantes del Jurado de tesis:

Presidente: Mg. JORGE LUIS VILELA VELARDE
Miembro: M.V. MILENA PAOLA MONTENGRO VEGA
Miembro: Dra. CONNIE GALLARDO VELA

Se reúnen para evaluar la tesis titulada:

FRECUENCIA DE ÚLCERAS CORNEALES EN CABALLOS DE PASO PERUANO EN EL VALLE DE LURÍN, LIMA - PERÚ.

Presentada por el estudiante/bachiller:

- **REBECCA MARIE ABANTO**


Para optar el Título Profesional de **MÉDICO VETERINARIO Y ZOOTECNISTA**

Asesorada por: **M.V. SABINO ARIAS QUISPE**

Luego de haber evaluado el informe final de tesis y evaluado el desempeño de los estudiantes de la carrera de **MEDICINA VETERINARIA Y ZOOTECNIA** en la sustentación, concluyen de manera unánime por mayoría simple () calificar a:

Tesista: REBECCA MARIE ABANTO	Nota (en letras): Diecisiete		
Aprobado ()	Aprobado - Muy buena <input checked="" type="checkbox"/>	Aprobado - Sobresaliente ()	Desaprobado ()


Los miembros del jurado firman en señal de conformidad.



Mg. JORGE LUIS VILELA VELARDE
Presidente(a) del Jurado



M.V. SABINO ARIAS QUISPE
Asesor(a)



M.V. MILENA PAOLA MONTENGRO VEGA
Miembro 1



Dra. CONNIE GALLARDO VELA
Miembro 2

Dedicatoria:

Pedro, sería extenso enumerar las razones por las cuales te dedico mi tesis. Me conformaré con decir que estuvo siempre conmigo durante mi vida universitaria, una de las etapas más hermosas de mi vida. Fue él que siempre apoyó todas mis locuras, hasta la más loca; la cual estoy viviendo a ahora.

Frecuencia de úlceras corneales en caballos de Paso Peruano en el valle de Lurín, Lima – Perú

Frequency of corneal ulcers in Peruvian Paso horses in the Lurin Valley, Lima - Perú

^{1,2}Rebecca A, Vilela Velarde J¹, Arias Quispe S¹

Resumen

La úlcera corneal, una de las patologías más frecuentes en la oftalmología equina, es descrita como una lesión en la anatomía corneal del globo ocular. Dependiendo del daño del tejido y del tipo de infección, las úlceras pueden ser simples, recurrentes o complejas. La evolución de esta patología es acelerada y repercute en la comodidad y performance del equino; por ello, la importancia de un diagnóstico rápido y efectivo. El estudio tuvo como objetivo hallar la frecuencia de úlceras corneales en Caballos de Paso Peruano (CPP) del Valle de Lurín. Todos los casos fueron equinos aparentemente sanos. A cada caballo se le realizó un examen oftalmológico y el test de tinción de fluoresceína, que es una herramienta de diagnóstico específico, ya que tiñe el estroma expuesto cuando la córnea es dañada; es decir, la úlcera. Se realizó la prueba a un total de 100 equinos: 75 de Cieneguilla; 18 de Lurín; y 7 de Pachacamac. El examen oftalmológico fue realizado con un oftalmoscopio y se utilizó tiras de fluoresceína individuales para cada paciente las cuales fueron diluidas con solución salina previamente. Se encontró 11/100 equinos positivos a la tinción de fluoresceína, de los cuales 8 fueron de Cieneguilla y 3 de Lurín.

Palabras Clave: Equinos, Caballo Peruano de Paso, úlceras corneales, Oftalmología

Abstract

The corneal ulcers are one of the most frequent pathologies in equine ophthalmology. It is described as a lesion in the corneal anatomy of the eyeball. Depending on the tissue damage and type of infection, ulcers can be simple, recurrent or complex. The evolution of this pathology is accelerated and affects the comfort and performance of the equine, hence, the importance of a quick and effective diagnosis. The study aimed to find the frequency of corneal ulcers in 100 Peruvian Paso Horses (CPP) of the Lurin Valley. All studies cases were apparently healthy horses. Each horse underwent an ophthalmological examination and the Fluorescein staining test, which is a specific diagnostic tool, since it stains the exposed stroma when the cornea is damaged; in other words, the ulcer. The test was carried out with a total of 100 equines: 75 of Cieneguilla, 18 of Lurin, and 7 of Pachacamac. The ophthalmological examination was performed with an ophthalmoscope and individual fluorescence strips were required for each patient. The result was 11/100 equine positive to fluorescein staining, of which 8 were from Cieneguilla and 3 from Lurin.

Keywords: Equine, Peruvian Paso Horse, corneal ulcers, ophthalmology

1. Facultad de Ciencias Veterinarias y Biológicas, Carrera de Medicina Veterinaria y Zootecnia, Universidad Científica del Sur, Lima.
2. E-mail: sabinoarias@yahoo.com

Introducción

La justificación del presente estudio se encuentra en la importancia médica veterinaria de la detección temprana de las úlceras corneales. La evolución suele ser acelerada y pone en riesgo la visión y la salud del globo ocular. A su vez, la pérdida de visión del equino expone al jinete a accidentes que pueden comprometer la vida de éste.

En la actualidad, no se encuentra con data oftalmológica sobre esta patología en Perú. Este estudio busca generar información importante para los dueños, criadores y veterinarios de Caballos Peruanos de Paso con el fin de generar un diagnóstico eficaz.

Los equinos cuentan con los ojos más grande entre los mamíferos terrestres. Esto se traduce en una ventaja, ya que permite el mayor ingreso de luz al ojo mediante la cornea y la pupila. (Miller y Murphy, 2010). Sin embargo, esta ventaja expone y deja a la córnea vulnerable a traumas, infecciones o problemas corneales. (Brooks, *et al* 2017)

La úlcera corneal es descrita como un daño en la estructura del tejido corneal que expone el estroma de este (Williams y Pinard, 2013). La córnea se encuentra en el segmento anterior del globo ocular y cuenta con cuatro capas: epitelio, estroma, membrana de Descemet y endotelio, (Carastro,2004; Gilger, 2011). Dependiendo del daño de estas capas dependerá la gravedad de la úlcera corneal. Su funciones son soportar los contenidos intraoculares (humor vítreo y humor acuoso), transmitir y refractar la luz (Gelatt, 2014).

Las úlceras pueden clasificarse en: simples y complejas. Las simples, presentan un daño superficial que involucra la pérdida del tejido epitelial corneal con exposición del estroma y no existe un cuerpo extraño presente (Gelatt, 2014). En promedio una úlcera de gran diámetro, superficial y no infectada, puede sanar por sí sola entre 5 a 7 días y luego el proceso se torna más lento hasta que sane completamente, (Bauer, 2015). Otro tipo de úlceras simples son las recurrentes, las cuales suelen ser indolentes porque el tejido corneal es incapaz de adherirse al estroma subyacente por lo que el daño no puede repararse, esto suele ser por un cuerpo extraño no diagnosticado que impide que la úlcera se resuelva por sí sola (Brooks, 2002). Finalmente las úlceras complejas, son úlceras que no han podido resolverse en más de 72 horas, cuentan con material extraño dentro de la lesión, están infectadas, en peligro de perforación e involucran las capas más profundas del estroma las cuales se presentan dañadas e infectadas con agentes bacterianos o fúngicos (Brooks, 2002; Williams y Pinard, 2013).

Estas infecciones son comunes en las úlceras complejas, ya que el ambiente del equino predispone a la conjuntiva y a la córnea lesionadas a un contacto cercano con estos patógenos (Gelatt, 2014). Por otro lado, la perforación o laceración corneal, resultado de la progresión avanzada de una úlcera o de un trauma penetrante en la córnea compromete la comodidad y performance equino. En esta etapa, la prognosis en la visión y viabilidad del ojo es muy pobre. (Montes *et al.*, 2016)-

Para el diagnóstico de úlceras corneales, se utilizan tiras o tinción de Fluoresceína (Hughes, , 2012. Brooks 2002). Este tinte es una sustancia hidrofílica que se une al estroma de la córnea ; el cual queda expuesto cuando se dañan las capas del tejido corneal. Además,

tiñe abrasiones y tejidos de granulación. La tinción tiñe los defectos o lesiones de color verde (Seruca *et al.*, 2015).

El objetivo general del estudio fue estimar la frecuencia de las úlceras corneales en el Caballo Peruano de Paso del valle de Lurín. Asimismo, identificar si el sexo o la ubicación están asociados a la presentación de la enfermedad.

Materiales y Métodos

El presente estudio fue aprobado por el Comité Institucional de Ética en Investigación con Animales y Biodiversidad de la Universidad Científica del Sur (CIEI-AB-CIENTÍFICA) con código de registro: 230-2018-PRE1. Durante los exámenes, los animales no fueron sometidos a dolor o estrés innecesario.

Esta investigación es descriptiva; observacional y transversal. El tipo de muestreo fue por conveniencia, ya que solo se trabajó con equinos cuyos propietarios brindaron su consentimiento. El trabajo se realizó en los distritos de Cieneguilla, Lurín y Pachacamac pertenecientes a la cuenca baja del río Lurín; también conocido como Valle de Lurín, Lima – Perú

Se estudiaron 100 Caballos de Paso Peruano de criaderos propios de la raza; los cuales se encuentran inscritos dentro de la Asociación de Caballos Peruano de Paso del Perú. Geográficamente, 75 caballos fueron pertenecientes al distrito de Cieneguilla; 18 de Lurín; y

7 de Pachacamac. La mayoría de equinos estudiados fueron hembras, ya que éstas suelen ser utilizadas para la reproducción y mantenidas en los criaderos; y mientras que, para el caso de los sementales, la presencia de éstos no es sustancial, ya que los criaderos pueden recurrir a los servicios de monta en forma provisional o temporal, o realizar la compra de semen para inseminación artificial. Las edades de los equinos participantes oscilaron entre 0 a 23 años (los animales examinados con menos de un año de edad fueron descritos como cero años). La edad promedio de los animales fue de 6.5 años. Además, se clasificaron las edades por grupos; es decir, de 0 a 4 años, jóvenes; de 5 a 12 años, adultos; y los equinos con una edad superior a 12 años fueron considerados mayores.

Los datos se recopilaron con la pauta de Allbaugh (2013), en fichas oftalmológicas modificadas para este proyecto, (Figura 1).

Este fue un estudio no invasivo; por lo tanto no se utilizó ningún tipo de sedativo o anestesia local para realizar la contención del animal. Se realizó una evaluación anatómica inicial de la cabeza, ojos, órbita, pestañas y pupilas. Luego, se posicionó al paciente en una zona oscura donde se procedió a examinar los ojos con un oftalmoscopio de la marca Welch Allyn 3.5 V Coaxial. Se realizó la prueba de reflejo palpebral, amenaza, corneal, deslumbramiento palpebral, pupilar directo e indirecto. Posteriormente, se evaluó nuevamente párpados, conjuntiva, esclera y córnea. (Seruca, C. Lowe, R., 2015).

La aplicación de la fluoresceína fue directa, con la tira del tinte; e indirecta, con tinción diluida en solución salina en una jeringa. Se realizó el test de fluoresceína en cada ojo

y se hizo la evaluación de presencia o ausencia de úlcera corneal. A la presencia de una úlcera, ésta se teñía de verde y se procedía a tomar una foto.

La información obtenida a partir de las fichas oftalmológicas, fueron procesadas en una base de datos realizada en Microsoft Office Excel 2018 . Además, con el propósito de hallar una relación entre las variables, se aplicó el test de Chi cuadrado de Pearson.

Resultados

Los análisis son presentados en forma porcentual. También, se estableció la asociación entre las variables de sexo, edad y ubicación, mediante la prueba de chi cuadrado con niveles de significación de 0.05 y se utilizó un programa informático para poder manejar los datos y el programa estadístico SPSS versión 24.0 para la obtención de los resultados.

El 11% (11/100) de los equinos examinados resultaron positivos a la prueba de fluoresceína, con lo que se evaluó y determinó la úlcera corneal. Las úlceras encontradas en su totalidad fueron úlceras simples de pequeño tamaño.

Cuadro 1. Frecuencia de Caballos de Paso Peruano positivos a la prueba de Fluoresceína asociado a la variable sexo (n=11/100).

Tinción de Fluoresceína				
Resultado		Sexo		
		Macho	Hembra	Total
Positivo	Recuento	3	8	11
	% dentro del sexo	12.50%	10.50%	
Negativo	Resultado	21	68	89
	% dentro del sexo	87.50%	89.50%	
Total de animales		24	76	100

Cuadro 2. Frecuencia de Caballos de Paso Peruano positivos a la prueba de Fluoresceína asociado a la variable procedencia geográfica.

Tinción de Fluoresceína				
Procedencia		Resultado		
		Negativo	Positivo	Total
Cieneguilla	Recuento	67	8	75
	% dentro del sexo	89.30%	10.70%	100%
Lurín	Resultado	15	3	18
	% dentro del sexo	83.30%	16.70%	100%
Pachacamac	Resultado	7	0	7
	% dentro del sexo	100.00%	0.00%	100%
Total de animales		89	11	100

Cuadro 3: Equinos positivos a úlceras corneales con descripción de edades por grupos

Equinos Positivos a Úlceras corneales			
Rango de edad		Número de equinos	Porcentajes de acuerdo a la población total por rango de edad
Jóvenes	0 - 4	5	13.9 %
Adultos	5 - 12	5	9.1 %
Mayores	> 12	1	11.1 %

Cuadro 4: Análisis de las variables sexo y ubicación con relación a úlceras corneales en el Valle de Lurín 2019

Variable		Total	Positivos a úlceras corneales (%)	X ²	Significancia
Sexo	Hembra	76	8	0.073	0.788
	Macho	24	3		
Ubicación	Cieneguilla	75	8	1.464	0.481
	Lurín	18	3		
	Pachacamac	7	0		

Además, se realizó un análisis de punto biserial entre edad y resultado diagnóstico el cual no resulto significativo ($r = 0.014$ % y $p = 0.89$). Es decir, la edad no se encuentra directamente relacionada con la presencia de úlceras corneales en los individuos estudiados.

Cabe resaltar que durante este estudio, se reportó una cicatriz corneal en un potrillo como consecuencia de una úlcera corneal resuelta por sí sola. Si bien las cicatrices pueden no afectar la visión, dependerá de la ubicación de esta para poder evaluar el caso específicamente (Taghipour *et al.*, 2011).

En los caballos del presente estudio que fueron positivos a úlceras corneales, los dueños no reportaron sintomatología alguna. Durante los exámenes oftalmológicos el único signo que los equinos positivos presentaron fue epifora ocular.

A los propietarios de los equinos con úlceras corneales se les hizo presente la ficha oftalmológica de sus equinos junto con fotos y recomendaciones para el tratamiento del daño corneal encontrado.

Discusión

El Perú carece de estudios oftalmológicos en CPP ; más aún, en investigaciones relacionadas a las patologías oculares equinas. Este estudio es el primero en evaluar la frecuencia de úlceras corneales en CPP. En esta investigación se evaluaron 100 equinos aparentemente sanos, machos y hembras, entre las edades de 0 a 23 años.

Del total de equinos estudiados, el 11% de la población fueron positivos al test de fluoresceína. Este resultado es bajo en comparación con equinos de trabajo como lo reporto Montes, *et al* el (2016); donde encontró un 19.3% de casos positivos en 119 casos de caballos de vaquería en Colombia. Igualmente en Etiopia Scantlebury *et al.* (2012) se encontró una frecuencia de 17.3% de úlceras corneales también en equinos de trabajo. Esta diferencia puede deberse a que los animales de trabajo reciben menos cuidados que los CPP que son

equinos de recreación y exposición, los animales incluidos en el estudio son équidos de criaderos y criadores reconocidos en el país; por ello, el cuidado de los ejemplares es mayor.

Asimismo, la incidencia de úlceras corneales esta relacionada con la producción lacrimal. Es sabido que el ojo seco es una condición que incrementa y facilita el riesgo de ulceración corneal según menciona Narayanan S, et al 2013. En Perú, Laca Ponce de León (2014) encontró que los Caballos Peruano de Paso tienden a producir una menor cantidad de lágrimas a diferencia de otras razas equinas, por lo que una mayor presencia de úlceras corneales en nuestra raza ecuestre podría esperarse. No obstante, no se encontró una incidencia mayor de presentación de esta patología en relación con otros estudios.

Las cicatrices corneales son el resultado de una úlcera corneal resuelta por sí misma. Aunque las cicatrices corneales no fue objetivo de la investigación; en el presente estudio se encontró un equino con presencia de esta lesión; es decir, el 1% de la población. Este resultado es menor al encontrado por Hurn y Turne en caballos de carrera en Australia, donde no se encontraron úlceras corneales activas sino solo 6 pacientes con cicatrices corneales de una población de 204 equinos; proporcionalmente 3% de la población. Nuevamente, los resultados en el CPP son menores que en relación a otras investigaciones

En el presente estudio no se encontró ninguna asociación significativa entre el sexo y presencia de úlceras. Se encontraron tres machos y ocho hembras positivos al test de fluoresceína, estadísticamente existe una tendencia mayor al género masculino. En porcentaje estos resultados presentan que 12.5% de los machos fue positivo para las úlceras corneales mientras que en las hembras el resultado fue solo de 10.5%. Es decir, los machos presentaron más frecuencia de esta patología. La presencia de lesiones oftalmológicas suele ser mayor en machos de acuerdo a la literatura; es así que Tamilmahan *et al.* (2012) en India; reportó que los machos tenían una frecuencia mayor (71.9%) en problemas oftalmológicos. Así mismo, en España, López A. 2016 encontró que el 32% de machos de su muestra estudiada presentó lesiones traumáticas oftalmológicas y concluyó que esta mayor incidencia en machos puede estar relacionada a la selección de estos para el trabajo debido a su mayor capacidad física. No obstante, en nuestra raza caballar la selección de hembras sobre machos es superior. Esto es debido a la necesidad de vientres en criaderos para una mayor producción en CPP para el mercado.

Murphy *et al.* (2003) estudio la posibilidad de que la incidencia superior de úlceras en los machos sea por alguna desventaja visual en el género; sin embargo, encontró que los machos eran más hábiles y rápidos ante pruebas visuales; por lo cual esta hipótesis no sería posible.

Por otro lado, no se halló asociación entre edad y presencia de úlceras. Se encontró que los équidos jóvenes (0 a 4 años) presentaron una frecuencia de 13.9% mientras que en los mayores el resultado obtenido fue 11.1%; esto difiere con la data tradicional que sostiene que

la frecuencia de lesiones oculares suele ser mayor en equinos gerontes (Malalana *et al.* 2017). Estudios como Chandle *et al.* (2003) Malalana *et al.* (2017) muestran que la degeneración y patologías oftalmológicas son más frecuentes en equinos de mayor edad. Los resultados encontrados en el presente estudio se pueden deber a que existe mayor data de salud de potrillos en CPP, ya que estos son expuestos en los concursos desde muy jóvenes por lo que los exámenes médicos veterinarios y entrenamientos son parte de la rutina de estos. Además, por la tasa de reproducción anual se encuentran más crías que caballos adultos.

Finalmente, no se encontró asociación estadística entre las ubicaciones de los equinos estudiados y la presencia de úlceras corneales. Los tres distritos donde se realizaron los estudios fueron Lurín, Cieneguilla y Pachacamac; los cuales comparten similitudes en clima y geografía. De acuerdo a la data obtenida en relación al lugar de procedencia, se halló mayor número de equinos en Cieneguilla; sin embargo, esto puede estar relacionado a que esta fue la ubicación con mayores ejemplados estudiados.

Conclusiones

Los equinos de este estudio pertenecientes al Valle de Lurín presentaron un 11% de la población positiva a úlceras corneales.

Las úlceras corneales encontradas en el estudio fueron simples y de tamaño pequeño.

No se encontró asociación estadística con el género ni edad de los equinos estudiados; sin embargo, se observó una tendencia a presentar esta patología en machos más que en hembras y en animales de 0 a 4 años.

De acuerdo a la ubicación de los equinos positivos a úlceras corneales no se encontró ninguna asociación.

Recomendaciones

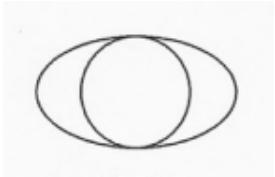
Es necesario concientizar a los propietarios y cuidadores de los Caballos Peruanos de Paso de la importancia que las úlceras corneales tienen. Estos deben contactar a un médico veterinario con el fin de realizar un examen físico rutinario para que así se pueda detectar cualquier patología ocular en su aparición temprana con el objetivo de una mejor prognosis.

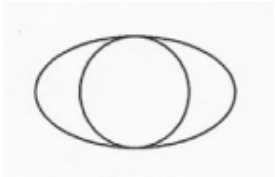
Figura 1: Fichas oftalmológicas modificadas con pauta de Aullbaugh para este estudio.

Tesis: Úlcera corneales: n: CPP:

Nombre del Equino:
 Propietario:
 Sexo: M F Edad: Color:

OJO DERECHO <input type="checkbox"/>	OJO IZQUIERDO <input type="checkbox"/>
Directo: <input type="checkbox"/> Consensual: <input type="checkbox"/> <input type="checkbox"/> <input type="checkbox"/> <input type="checkbox"/> <input type="checkbox"/> <input type="checkbox"/>	Directo: <input type="checkbox"/> Consensual: <input type="checkbox"/>
Amenaza: <input type="checkbox"/> <input type="checkbox"/> <input type="checkbox"/> <input type="checkbox"/> <input type="checkbox"/> <input type="checkbox"/> <input type="checkbox"/>	Amenaza: <input type="checkbox"/>
Palpebral: <input type="checkbox"/> <input type="checkbox"/> <input type="checkbox"/> <input type="checkbox"/> <input type="checkbox"/> <input type="checkbox"/> <input type="checkbox"/>	Palpebral: <input type="checkbox"/>
Corneal: <input type="checkbox"/> <input type="checkbox"/> <input type="checkbox"/> <input type="checkbox"/> <input type="checkbox"/> <input type="checkbox"/> <input type="checkbox"/>	Corneal: <input type="checkbox"/>






Párpados
 Conjuntiva
 Esclera
 Cornea
 Sistema Lagrimal
 Fluoresceína

Notas:

Fotos
 Frontal:
 Derecha:
 Izquierda:


 REBECCA ABANTO

Bibliografía

1. Allbaugh R (2013) How to perform a Thorough Equine Eye Exam in the Field. *AAEP Proceedings*. Vol 59 pp 145-148. Retrieved from <https://aaep.org/sites/default/files/issues/OphthalAllbaugh.pdf>
2. Brosnahan, M. M., Paradis, M.R. (2003) Demographic and clinical characteristic of geriatric horses: 467 cases (1989 – 199). *J.Am.vet.med Ass.* 233, 93- 98.
3. Brooks, D. (2002) Equine Ophthalmology. *AAEP Proceedings*, 48, 300 – 313. Retrieved from: <http://www.ivis.org/proceedings/AAEP/2002/910102000300.PDF>
4. Brooks, D., Matthews, A., & Clode, A. (2017) Chapter Seven: Diseases of the cornea : Equine Ophthalmology Third edition ed. Gilger BC. John Wiley & Sons, INC. 252 – 355.
5. Bauer, B. (2015). Ocular pathology. *Veterinary Clinic North America Equine Practice*, 2, pp425-448. doi: [10.1016/j.cveq.2015.04.001](https://doi.org/10.1016/j.cveq.2015.04.001)
6. Burling, K., Seguin, M., Marsh P., Brinkman K., Madigan J., Thurmond M., Moon-Massat P., Mannis M., & Murphy C.J. (2000). Effect of topical administration of epidermal growth factor on healing of corneal epithelial defects in horses. *American Journal of Veterinary Research*, 61, 1150-1155. doi: 10.2460/ajvr.2000.61.1150
7. Carastro, S. (2004). Equine ocular anatomy and ophthalmic examination. *Veterinary Clinic North America Equine Practice*, 20(2), 285-299. doi: [10.1016/j.cveq.2004.04.013](https://doi.org/10.1016/j.cveq.2004.04.013)
8. Chandler K., Billson F., and Mellor D. (2003) Ophtalmic lesions in 83 geriatric horses and ponies. *Vet Rec* 153, 319-322.
9. Cooley P(1992). Normal equine Ocular Anatomy and eye examination. *Vet Clininc North Am Equine Pract.* Dec, 8 (3). 427-49. <https://www.ncbi.nlm.nih.gov/pubmed/1458322>
10. Dwyer A. (2010) Chapter 2: Practical General Field Ophtalmology. *Equine Ophthalmology*. ed. Gilger BC (52-91 pp.) USA: Saunders Elsevier.
11. Dwyer, A. (2016). Practical field ophthalmology. In Equine Ophthalmology, B. C. Gilger (Ed.). doi:[10.1002/9781119047919.ch3](https://doi.org/10.1002/9781119047919.ch3)
12. DATA DE CPP. Historial del registro Genealógico desde su fundación. 2018. Lima Perú.
13. Gilger, B., & Stoppini, R. (2010) Chapter 1: Equine Ocular examination: Routine and Advanced Diagnostic Techniques. *Equine Ophthalmology*. Gilger B.C. (Ed) .1 - 51 pp. USA: Saunders Elsevier.

14. Gelatt, K. (2014) Equine ophthalmology. In Gelatt, K. Third Edition *Essentials of Veterinary Ophthalmology*. USA: John Wiley & Sons, Inc. 418 – 449 pp.
15. Gelatt, K. N. and Plummer, C. E. (2017). Ocular Anatomy. In Color Atlas of Veterinary Ophthalmology (eds K. N. Gelatt and C. E. Plummer). doi:[10.1002/9781119239680.ch1](https://doi.org/10.1002/9781119239680.ch1)
16. Hughes, K. (2012). Ophthalmology. In Mair, T., Sandy, L., Schumacher J., Smith, R., and Frazer, R. *Equine Medicine, Surgery and Reproduction*, 235–260. doi:10.1016/b978-0-7020-2801-4.00012-2
17. Hurn, S., TurnesMA., (2006) Ophthalmic examination findings of Thoroughbred racehorses in Australia. *Veterinary Ophthalmology*. 9, 2, 95 – 100.
18. Ireland, J.L., Clegg, P.D., McGowan, C.M., McKane, S.A., Chandler K.J., Pinchbeck G.L. (2012) *Equine Veterinary Journal* 44. (2012) 94 -100
19. Keshav BR, Zacheria G, Ideculla T, Bhat V, & Joseph M (2008). Epidemiological characteristics of corneal ulcers in South sharqiya region. *Oman medical journal*, 23(1), 34–39.
20. Lopez, A., Ezquerra, E.L., Cuervo, M. (2017) Alteraciones Oftalmológicas hospitalarias en équidos. (Hospital ophthalmologic disorders in horses.) Trabajo de fin de grado. Universidad de Extremadura, Facultad de veterinaria de Cáceres. Spain
- Lee, G. J., Baghdasaryan E., Yu, F., Aldave A. J., Casey, R., Deng S. X. (2010) Elevated intraocular Pressure is a Common complication during severe infectious keratitis. *IOVS*. 51 (13): 2887.
21. Laca Ponce de León, M. (2014) Valores referenciales del test de Schimer y test de Jones para el caballo peruano de paso de crianza intensiva. (Reference values of the Schirmer test and Jones test for the Peruvian horse of intensive breeding) Universidad Científica del Sur. Lima Perú. Tesis.
22. Malana F (2016) Ophthalmologic Disorders in Aged Horses. *Veterinary Clinics of North America: Equine Practice*. P 249 -261. <https://doi.org/10.1016/j.cveq.2016.04.004>
23. Michau, T., Schwabenton, B., Davidson, M., Gilger, B. (2003). Superficial, nonhealing corneal ulcers in horses: 23 cases (1989 – 2003). *Veterinary Ophthalmology* 6, 4, 291-297. <https://doi.org/10.1111/j.1463-5224.2003.00309.x>
24. Murphy, J. Waldmann,T., Arkins, S. (2004) Sex Differences in equine learning skills and visual-spatial ability. *Elsevier Animal Behaviour Science* 87 119-130. <https://doi.org/10.1016/j.applanim.2003.12.002>
25. Malalana,F., McGowan,T., Ireland, J., Pinchbeck, L., McGowan, C. (2019) Prevalence of owner-reported ocular problems and veterinary ocular findings in a population of horses aged ≥ 15 years. *Equine Veterinary Journal*. Australia. 212-217. DOI: 10.1111/evj.13005
26. Miller, P., & Murphy, C. (2010) Chapter Eleven: Equine Vision. In: *Equine Ophthalmology*. Gilger B.C. (Ed) (396-434 pp) USA: Elsevier Saunders

27. Montes, V. Buitargo, M. et al. (2016) Frecuencia de Patologías oculares en caballos de vaquería en explotaciones ganaderas del departamento de Córdoba, Colombia (Frequency of ocular pathologies in dairy horses in livestock farms in the department of Córdoba, Colombia). *Revista Colombiana Ciencias Animales*, 8, 377 – 385 pp. doi:[10.24188/recia.v8.n0.2016.394](https://doi.org/10.24188/recia.v8.n0.2016.394)

28. Narayanan, S., Redfern, R.L., Miller, W., Nichols, K., McDermott, A. (2013) Dry eye Disease and Microbial Keratitis: Is there a connection. Elsevier. USA11(2): 75–92 doi:10.1016/j.jtos.2012.12.002.

29. Plummer C. E. (2017) Corneal Response to injury and infection in the horse. Vet Clin Equine. Elsevier. doi.org/10.1016/j.cveq.2017.07.002

30. Paschalis-Trela K., Cywinska A., Trela J., Czopowicz M., Kita J., Witkowski L. T (2017) The prevalence of Ocular diseases in Polish Arabian Horses. BMC Veterinary Research 13:319. DOI 10.1186/s12917-017-1252-8

31. Quispe, R. Monitoreo de los sectores críticos de la cuenca del río Lurín y la reducción de riesgos en el ámbito del gobierno metropolitano. Informe N° 058-2013/MML/SGDC/RHQM. Lima Ciudad para Todos. Subgerencia de Defensa Civil. Junio 2013. (Monitoring of the critical sectors of the Lurín river basin and the reduction of risks within the scope of the metropolitan government. Report Informe N° 058-2013/MML/SGDC/RHQM. Lima City for Everyone. Deputy Manager of Civil Defense. June 2013.) Retrieved from: <http://sigrid.cenepred.gob.pe/docs/PARA%20PUBLICAR/OTROS/Informe%2058%20Monitoreo%20de%20sectores%20criticos%20Lurin%20MML%20Junio%202013.pdf>

32. Scantlebury C., Aklilu N., Reed K., Knottenbelt D., Gebreab F., Pinchbeck L. (2012) Ocular disease in working horses in Ethiopia: A cross-sectional study. 10.1136/vr.100802

33. Scherrer N, Utter M. Monk C. (2013) How to perform the ocular portion of the Pre-Purchase examination. AAEP Proceedings Vol. 59 p 191 – 194 <https://pdfs.semanticscholar.org/725b/70adc1c58fd500fde165d4e173c58b127243.pdf>

34. Tamilmahan P, Zama MMS, Pathak R, Muneeswaran NS and Karthik K (2013) A retrospective study of ocular occurrence in domestic animals: 799 cases, Vet. World 6(5):274-276, doi:10.5455/vetworld.2013.274-276

35. Taghipour, T., Moaddab, H., Raoofi, A., Masoudifard, M., Bahonar, A. (2011) Study of the prevalence and type of ophthalmic disease among different breeds of horses in Tehran riding clubs. IRAN. International Journal of Veterinary Research. (Int.J.Vet.Res) 5;1:13-16.

36. Villanueva J. 2016. La gobernanza de los recursos hídricos en la cuenca del Río Lurín en el marco de la creación del consejo de recursos hídricos de cuenca Chillón, Rímac, Lurín. (Tesis de Grado de Magíster en Desarrollo Ambiental) (The governance of water resources in the Lurín River basin within the framework of the creation of the water resources council of the Chillón basin, Rímac, Lurín. (Master thesis in Environmental Development) . Lima: Univ. Católica del Perú. 41 – 43 p.

37. Williams, L. Pinard, C. (2013) Corneal Ulcers in Horses. *Compendium: Continue Education veterinary*, 35(1):E4. Retrieved from <https://www.ncbi.nlm.nih.gov/pubmed/23532729>
38. Wada S., Hobo s., Niwa H. (2010) Ulcerative keratitis in Thoroughbred racehorses in Japan from 1997 to 2008. *Veterinary Ophtalmology*. 13. 2, 99 – 105. https://www.researchgate.net/publication/44577535_Ulcerative_keratitis_in_thoroughbred_racehorses_in_Japan_from_1997_to_2008