

UNIVERSIDAD
CIENTÍFICA
DEL SUR
FACULTAD DE CIENCIAS DE LA SALUD
CARRERA DE ESTOMATOLOGÍA

**“APLICACIÓN DEL ÍNDICE CANINO MANDIBULAR PARA LA
DETERMINACIÓN DEL SEXO EN PACIENTES DE LIMA – PERÚ
USANDO TOMOGRAFÍA COMPUTARIZADA DE HAZ CÓNICO”**


**TESIS PARA OPTAR EL TÍTULO DE SEGUNDA ESPECIALIDAD
EN RADIOLOGÍA BUCAL Y MAXILOFACIAL**

C.D. JHOANA MERCEDES LLAGUNO RUBIO

LIMA – PERÚ

2018

1

	Reglamento de Grados y Títulos	Código: SG-RE-001-V2	Emisión: junio 2015	Vigencia 25/06/15
---	--------------------------------	-------------------------	---------------------------	----------------------

ACTA DE SUSTENTACIÓN DE TESIS

En la ciudad de Lima, a los **12** días del mes de **ABRIL** de **2018**, siendo las **09:00** horas, con la asistencia del Jurado de Tesis, Presidido por el **Mg. GUIDO PERONA MIGUEL DE PRIEGO**, los miembros del jurado **Mg. GUSTAVO ADOLFO FIORI CHINCARO** y **Esp. HUGO WILGBERTO AGUAYO OLIVARES** y el Asesor de la Tesis **Mg. LUIS ERNESTO ARRIOLA GUILLÉN**, la C.D. **JHOANA MERCEDES LLAGUNO RUBIO**, autor de la tesis Titulada: "**APLICACIÓN DEL ÍNDICE CANINO MANDIBULAR PARA LA DETERMINACIÓN DEL SEXO EN PACIENTES DE LIMA-PERÚ USANDO TOMOGRAFÍA COMPUTARIZADA DE HAZ CÓNICO**" con el fin de optar el Título de Segunda Especialidad en **RADIOLOGÍA BUCAL Y MAXILOFACIAL**.

Concluida la exposición, se procedió a la evaluación y deliberación por parte del Jurado correspondiente, habiendo sido APROBADA con el calificativo de MUY BUENO (18).

Se extiende la presente acta en cinco originales y siendo las 13:25 horas, se da por concluido el Acto Académico de Sustentación.




 Presidente
Mg. GUIDO PERONA MIGUEL DE PRIEGO
 DNI: 43329343



 Miembro
Mg. GUSTAVO ADOLFO FIORI CHINCARO
 DNI: 100043521



 Miembro
Esp. HUGO WILGBERTO AGUAYO OLIVARES
 DNI: 07728473



 Asesor
Mg. LUIS ERNESTO ARRIOLA GUILLÉN
 DNI: 40990364

Dedicatoria

Dedico este trabajo a Dios y a mis Padres, ya que sin ellos, ninguno de mis logros hubiera sido posible. Son ellos quienes han guiado cada paso y han forjado en mí el deseo de superación y las ganas de corresponder por todo lo bueno que me han dado siempre.

Agradecimientos

Agradezco a mi familia, en especial a mis padres, Blanca y Miguel, pues su apoyo fue fundamental para que yo pueda culminar la especialidad, a mi esposo, Gustavo, por ser mi soporte en todo momento, a los docentes del programa por su continuo asesoramiento, enseñanzas y recomendaciones.

Agradezco también, al Dr. Gustavo Fiori, Dr. Luis Arriola y Dr. Hugo Aguayo por haberme asesorado y guiado no solo durante el desarrollo del programa sino durante la realización del presente trabajo.

Y no puedo dejar de reconocer al Centro de Diagnóstico por Imágenes por haberme dado todas las facilidades para el uso de las herramientas necesarias para la ejecución de la tesis.

CONTENIDO

	Pág.
RESUMEN	
ABSTRACT	
I. INTRODUCCIÓN	1
II. PLANTEAMIENTO DEL PROBLEMA	2
III. MARCO TEÓRICO	3
IV. JUSTIFICACIÓN	20
V. HIPÓTESIS	22
VI. OBJETIVOS	23
VI.1 OBJETIVO GENERAL	
VI.2 OBJETIVOS ESPECÍFICOS	
VII. MATERIALES Y MÉTODOS	24
VII.1 DISEÑO DE ESTUDIO	
VII.2 POBLACIÓN Y MUESTRA	
VII.3 CRITERIOS DE SELECCIÓN	
VII.4 DEFINICIÓN Y OPERACIONALIZACIÓN DE VARIABLES	
VII.5 TÉCNICAS Y PROCEDIMIENTO	
VII.6 PROCESAMIENTO Y ANÁLISIS DE DATOS	
VII.7 CONSIDERACIONES ÉTICAS	
VIII. RESULTADOS	29
IX. DISCUSIÓN	34
X. CONCLUSIONES	37
XI. RECOMENDACIONES	38
XII. REFERENCIAS BIBLIOGRÁFICAS	39
XIII. ANEXOS	42

RESUMEN

Introducción: la evaluación de la dentición en la estimación del sexo ha sido explorada debido a su gran resistencia y dureza frente a injurias peri y postmortem, siendo los caninos los que han mostrado el mayor Dimorfismo Sexual (DS). Además, se sabe que presentan gran resistencia frente a alteraciones patológicas y traumas. Estos factores han inspirado a investigar su aplicación en la predicción del sexo. **Objetivo:** determinar la asociación entre el Índice Canino Mandibular y el sexo, evaluando volúmenes de pacientes que acudieron al CDI en el periodo 2014 – 2017. **Metodología:** se evaluaron 500 volúmenes por tomografía computarizada de haz cónico (TCHC) de 184 hombres y 316 mujeres con edades entre 12 y 50 años por medio del software RealScan 2.0. Para hallar los datos, se usó la herramienta de medida y se procedió a determinar el diámetro mesio distal del canino inferior derecho e izquierdo, así como la distancia intercanina inferior en cada volumen. Luego, se determinó el Dimorfismo Sexual de caninos, identificando que el izquierdo presentaba el mayor valor (5,667%) y con este dato, se obtuvo el Índice Canino Mandibular (ICM) por cada volumen. Seguidamente, se determinó el Índice Canino Mandibular estándar (ICMs) -punto de corte-, obteniendo un valor de 0.264 y a partir de él, se realizó la comparación entre el valor real del sexo de cada volumen con el obtenido a partir del punto de corte. **Resultados:** el índice canino mandibular tuvo una eficacia de 55.43% para hombres y del 54.75% para mujeres ($\kappa = 0.095$). **Conclusión:** el Índice Canino Mandibular no debe ser considerado como un método determinante para la estimación del sexo.

Palabras clave:

Sexo, Dimorfismo Sexual, Diámetro Mesiodistal, Índice Canino Mandibular

ABSTRACT

Introduction: the evaluation of the dentition in the determination of sex has been explored due to its hardness and resistance against peri and postmortem insults, been the canines those who have shown the highest Sexual Dimorphism (SD). In addition, it is known that they have the greatest resistance to pathological changes and traumas. These factors has inspired to explore its use in predicting sex. **Objective:** to determine the association between the Mandibular Canine Index (MCI) and sex, evaluating volumes of patients who attended in the CDI during 2014 to 2017. **Methodology:** 500 volumes by Cone Beam Computed Tomography (CBCT) of 184 men and 316 women aged 12 to 50 years were evaluated, using RealScan 2.0 software. To find the required data, the software measurement tool was used and the mesiodistal width of the right and left lower canine was determined, as well as the lower intercanine distance in each volume. Then, the sexual dimorphism of canines was determined, identifying that the left one had the highest value (5,667%) and with this data, the Mandibular Canine Index (MCI) was obtained for each volume. Then, the standard Mandibular Canine Index (MCIs) - point of cut - was determined, obtaining a value of 0.264 and from it, the comparison was made between the real value of the sex of each volume with that obtained from the point of cut. **Results:** the Mandibular Canine Index in men was 55.43% and in women, 54.75%. **Conclusion:** the Canine Mandibular Index should not be considered as a determinant method for sex estimation.

Keywords:

Sex, Sexual Dimorfism, Mesiodistal Width, Mandibular Canine Index

LISTA DE ABREVIATURAS

CDI	:	Centro de Diagnóstico por Imágenes
DIC	:	Distancia Intercanina
DMD	:	Diámetro Mesio Distal
ICM	:	Índice Canino Mandibular
ICMh	:	Media del Índice Mandibular del Canino para hombres
ICMm	:	Media del Índice Mandibular del Canino en mujeres
ICMs	:	Índice Canino Mandibular Estándar
IDS	:	Índice de Dimorfismo Sexual
Sd	:	Desviación estándar
TCHC	:	Tomografía Computarizada de Haz Cónico
Xm	:	Valor promedio del diámetro canino masculino
Xf	:	Valor promedio del diámetro canino femenino
FOV	:	Field of view (campo de visión)

ÍNDICE DE TABLAS

Tabla 1: Distribución de la muestra según sexo	30
Tabla 2: Valores iniciales de la muestra en base a edad, DMD canino derecho e izquierdo y DIC inferior de acuerdo al sexo.	31
Tabla 3: Dimorfismo sexual de canino derecho e izquierdo	32
Tabla 4: Estimación del valor de concordancia entre la variable sexo y la variable sexo estimado.	33

I. INTRODUCCIÓN

Identificar un cadáver puede ser de gran necesidad en casos de accidentes o catástrofes, cuando cuerpos humanos quedan descompuestos o mutilados, entre otros., y para ello es preciso contar con un equipo interdisciplinario. En la actualidad, los aportes de la odontología en las ciencias forenses son bastante reconocidos, mientras realizan un trabajo integral a la par con otras profesiones como patología, entomología, antropología, medicina, dactiloscopia, entre otras, con la finalidad de obtener una adecuada aplicación de la justicia^(1,2).

Existen diferentes métodos que permiten identificar los restos desconocidos, los mismos que dependen la condición de los tejidos disponibles. Al respecto, se debe considerar que aunque se produzcan daños irreversibles en estos y se vea reducida la cantidad de información, los restos del sistema estomatognático son los que suelen permanecer intactos, permitiendo así la identificación fehaciente de uno o de un grupo de individuos ^(2,3).

Uno de los primeros pasos es la identificación del sexo. Los esqueletos completos hallados, con o sin tejido suelen presentar menor cantidad de dificultades para su identificación forense, pero en aquellos casos en los que se encuentran restos incompletos, los problemas de reconocimiento son mucho mayores ⁽¹⁾. Para el caso de huesos del macizo cráneo facial, las estructuras a considerar son la mandíbula y el canino inferior, específicamente su diámetro mesiodistal y la distancia intercanina, como los métodos de mayor eficacia en la determinación del sexo ⁽⁴⁾. En base a ello, en 1989, Rao et al, crearon el denominado Índice Canino Mandibular (ICM), método basado en la odontometría y cuyo valor es la razón de dos medidas: el diámetro mesiodistal de la corona del canino mandibular y la distancia intercanina mandibular; si el valor de esta proporción es mayor a 0,274 se determina que el sexo del sujeto es masculino y si el valor es menor a dicha cifra, el sexo del individuo es femenino ⁽²⁹⁾.

Los estudios realizados al respecto han sido siempre hechos en modelos de yeso tomando muestras con alginato de los restos óseos, sin embargo, gracias a los beneficios de la Tomografía Computarizada Haz Cónico, es posible aplicar el software tomográfico para acceder a una muestra y aplicar el método sin tener ningún factor que pudiera alterar los resultados ya que la proporción que se obtiene en las imágenes es de 1 a 1 respecto a las dimensiones del cráneo originales.

II. PLANTEAMIENTO DEL PROBLEMA

Muchos estudios han aplicado la técnica del Índice Canino Mandibular para el reconocimiento del sexo en diferentes situaciones; catástrofes, accidentes entre otros. Marquina ⁴ (2014), encontró que el IMC tenía una eficacia del 76% aplicándolo a una población residente en Lima Metropolitana con un rango etario de 15 a 25 años, obteniendo que el sexo femenino presentaba una mayor eficacia con un 82%, mientras que el masculino 70% ⁽⁴⁾.

En el proceso de identificación, la determinación del sexo es muy importante; si bien es sabido que es difícil distinguirlo en base al estudio de una única pieza dentaria, es posible inferir que en los caninos puede haber mayor aproximación debido a que en hombres presentan mayor volumen y longitud en comparación con las mujeres ⁽⁵⁾.

De acuerdo a lo descrito por Plasencia y Segura ⁷ (2014) en su estudio, existen marcadas diferencias ($p < 0,05$) entre el diámetro mesiodistal de caninos mandibulares entre hombres y mujeres así como las diferencias de las distancias intercaninas ⁽⁴⁾.

Es preciso mencionar que los estudios mencionados fueron realizados en modelos de estudio y pacientes clínicos directamente. Además, la gran mayoría de literatura encontrada corresponde a poblaciones extranjeras. Al respecto se debe considerar que tanto el crecimiento como el desarrollo de las piezas dentarias y de la mandíbula suelen estar influenciados por diferentes factores tales como geográficos, sociales, raciales, entre otros, motivo por el cual las normas elaboradas para una población no deberían ser consideradas para otras y, siendo el Perú un país con diversidad de razas, religiones, climas y hábitos alimenticios, las cifras no pueden ser aplicadas de manera universal, lo que trae la situación de generar datos locales de una región en particular ⁽⁴⁾.

En base a ello, se plantea realizar un estudio en población de Lima Metropolitana aplicando el método del Índice Canino Mandibular (ICM) para la comparación de resultados utilizando una base amplia y de fácil acceso por medio del uso de la Tomografía Computarizada Haz Cónico (TCHC) ya que, si bien las investigaciones han sido hechas directamente en los cráneos o modelos de estudio como se menciona anteriormente, la TCHC tiene la característica de presentar magnitud de distorsión en proporción 1:1 lo que indica que no debería haber discordancia.

Es así que se plantea la siguiente pregunta:

¿Es posible aplicar el método del Índice Canino Mandibular (ICM) para la determinación del sexo mediante el uso de la Tomografía Computarizada de Haz Cónico en población de Lima Metropolitana analizando los volúmenes de pacientes que acudieron al CDI en Lima – Perú en el periodo de tiempo 2014-2017?

III. MARCO TEÓRICO

III.1 BASES TEÓRICAS

III.1.1 Embriología dentaria

Tanto las piezas deciduas como las permanentes presentan el mismo proceso de desarrollo. Su ciclo vital inicia en la sexta semana de vida intrauterina (45 días) con la formación de la lámina dental. Cada pieza dentaria tendrá una forma y una posición determinada en los maxilares y se formará a partir de un brote epitelial, normalmente ubicado, al inicio del proceso, en la porción anterior de los maxilares y luego se dirige hacia posterior ⁽¹⁾. Son dos las capas que dan origen a los órganos dentales; el epitelio ectodérmico que antecede al esmalte, y el ectomesénquima, a partir del cual se forma el complejo dentino-pulpar, el cemento, el ligamento periodontal y el hueso alveolar ^(1,6).

a. Lámina dental

Ésta se forma en el epitelio bucal del estomodeo, entre la cuarta y sexta semana de vida intrauterina. Se compone de células epiteliales altas en la superficie y poliédricas en la zona central, extendiéndose hacia posterior constituyendo dos arcos con aspecto de herradura, uno superior y otro inferior, siendo estos los maxilares en formación. A partir de esta lámina dental se formarán los brotes dentarios correspondientes a los futuros órganos del esmalte ^(1,6).

b. Período de brote o yema

Se da durante la octava semana de vida intrauterina; en cada uno de los arcos formados aparecen los llamados brotes, en forma de disco, en diez zonas diferentes, cada uno precursor de un diente deciduo. El mesénquima subyacente, procedente de la cresta neural, se condensa alrededor de estos dando lugar a la futura papila dental. Mientras tanto se continúa profundizando el sector posterior de la lámina dental para dar lugar a los brotes de dientes sin antecesor deciduo.

Siendo las molares las piezas permanentes sin antecesor, la primera molar inicia su formación a los cuatro meses de vida intrauterina mientras que la segunda y tercera molar lo hacen a los cuatro o cinco años de vida, evidenciándose tejido mineralizado radiográficamente de la tercera molar a partir de los ocho a diez años de vida; la corona desde los doce a dieciséis años y su erupción desde los diecisiete a veintiún años, teniendo la raíz completamente formada entre los dieciocho y veinticinco años aproximadamente ^(1,6).

c. Estadío de casquete

Alrededor de la décima semana de vida intrauterina, se forma una concavidad en la cara profunda del brote, adoptando la apariencia de un “casquete”, lo que compone el llamado órgano del esmalte; esta concavidad contiene una pequeña porción del ectomesénquima, lo que dará lugar a la papila dentaria, que formará el complejo dentino-pulpar ^(1,6).

d. Estadío de caperuza o campana

Se inicia entre las catorce y dieciocho semanas de vida intrauterina; la concavidad del epitelio interno se acentúa y toma la apariencia de una “campana”. La estructura del órgano del esmalte cambia, formándose una nueva capa llamada “estrato intermedio” entre el retículo estrellado y el epitelio interno.

Las células de la capa intermedia poseen una alta actividad fosfatasa alcalina positiva a diferencia de los ameloblastos que carecen de esta enzima, lo que da a entender que ésta participa indirectamente en la mineralización del esmalte durante el proceso de amelogénesis ^(1,6).

Al culminar esta fase e iniciarse la histogénesis y la aposición de dentina y esmalte, la capa intermedia se vincula con los vasos sanguíneos del saco dentario, asegurando así la vitalidad de las células formadoras de esmalte y el control del paso de iones de calcio del medio extracelular al tejido en formación.

Se inicia la diferenciación de ameloblastos jóvenes en el epitelio interno así como la formación de las primeras laminillas de predentina por los odontoblastos diferenciados en la papila dental, cortando el aporte de nutrientes al órgano del esmalte; estas laminillas se calcificarán y darán lugar a la dentina.

Mientras que la dentina va aumentando su volumen, el cuerpo de los odontoblastos retorna al centro de la papila dental mas no así sus prolongaciones citoplasmáticas conocidas como prolongaciones Tomes; éstas permanecen en la dentina ^(1,6). La morfología coronaria se ve influida por la papila dental, invaginándose para formar cúspides. Su formación así como la de la raíz está condicionada genéticamente, a excepción del tercio apical radicular que se forma cuando la pieza dentaria entra en oclusión, lo que infiere que su formación puede verse afectada por otros factores.

Al final del estadío de campana, se da la diferenciación de ameloblastos jóvenes en ameloblastos maduros, los mismos que producirán esmalte luego que los odontoblastos formen la primera capa de dentina; esta formación producirá que los ameloblastos cambien su polaridad debido a que no recibirán nutrición de la papila dentaria.

El procedimiento de formación de esmalte y dentina inicia en las cúspides o el borde incisal y se extiende simultáneamente hasta el cuello anatómico. En casos de piezas con múltiples cúspides, cada una inicia su mineralización independientemente y se unen al formarse una laminilla ^(1,6).

e. Formación de la Raíz

Se inicia al concluirse la formación coronaria; el epitelio interno contacta con el epitelio externo a nivel del cuello del diente, comenzando a proliferar en esta zona, lo que recibe el nombre de Vaina de Hertwig. Esta estructura dará forma a la raíz y determinará el límite dentinocementario. Las células de su epitelio interno no se diferencian en ameloblastos por lo que no habrá formación de esmalte en la zona, sin embargo, en ocasiones, algunos ameloblastos se desplazan más allá del nivel

amelocementario dando lugar a la formación esmalte en la raíz, lo que se conoce como perlas del esmalte.

Una vez formada la vaina de Hertwig, la papila se diferencia en odontoblastos radiculares permitiendo la formación de la primera laminilla de dentina radicular, lo que provoca la pérdida de continuidad de la vaina; ésta se fragmenta y da origen a los restos epiteliales de Malassez, que se desplazan hacia el ligamento periodontal; en adultos persisten próximos a la superficie radicular, en el ligamento periodontal. La fragmentación y el desplazamiento de la vaina de Hertwig se deberían a la falta de aporte nutritivo por parte del retículo estrellado y de la papila dentaria debido a la barrera formada por la primera lámina de dentina radicular. Por otro lado, las células mesenquimáticas indiferenciadas del saco dentario se diferencian en cementoblastos, que darán origen a las capas de cemento.

En piezas multirradiculares, se forman lengüetas en la vaina de Hertwig que se dirigen hacia el eje del diente y al unirse delimitan el piso cameral; una vez hecho esto, proliferan individualmente en cada raíz ^(1,6). La formación radicular se da por un patrón genético, gradualmente hacia el ápice, al completarse, se da una curvatura hacia adentro en la vaina epitelial para dar origen al diafragma. Esta estructura delimita la raíz y envuelve el agujero apical primario, por el que entran y salen nervios y vasos sanguíneos ⁽⁷⁾.

III.1.2 Erupción dentaria

Es el proceso por medio del que la pieza dentaria se desplaza hasta contactar con el medio bucal, ocupando un determinado lugar en el arco; cabe recalcar que el diente se encuentra aún en formación. Su duración y capacidad es amplia y persiste incluso cuando el diente está ya en oclusión. Se inicia cuando la corona está totalmente calcificada así como los dos tercios radiculares y finaliza cuando los dientes entran en oclusión definitiva con sus antagonistas ⁽⁷⁾.

Noyes y Schour determinaron seis tiempos en el proceso; se inicia con la apertura de la canastilla ósea, sigue con el desplazamiento dentario hacia el epitelio, luego se da la ruptura de éste y la aparición del diente en boca, seguida de la relación del diente con su antagonista hasta posicionarse en su ubicación final en el arco dentario y finalmente la erupción continua ⁽⁸⁾.

III.1.3 Maduración dentaria

Durante los primeros veinte años de vida, las piezas dentarias están sujetas a un periodo de formación, desarrollo y erupción, lo que favorece el conocimiento de la edad cronológica de los sujetos mediante el estudio del estadio de erupción y mineralización dentaria. Esta última se da por la precipitación de calcio y fósforo (sales minerales) sobre la matriz desarrollada inicialmente. El proceso se inicia con la formación de esmalte en la parte más superior de las cúspides y bordes incisales y continúa con la formación de capas sucesivas y concéntricas ^(1,6).

Las piezas deciduas inician su calcificación entre las semanas número catorce y dieciocho de vida intrauterina, iniciando en incisivos centrales y finalizando con segundos molares. El cierre de ápices se da entre el año y medio y los tres años,

aproximadamente un año después de su erupción. En los permanentes la calcificación se inicia meses después del nacimiento, a excepción de los primeros molares permanentes cuya calcificación se inicia al momento del nacimiento. Luego de las primeras molares, continúan los incisivos centrales maxilares y mandibulares, después los laterales mandibulares y los caninos. Al final del primer año de vida se inicia la calcificación de los incisivos laterales superiores, remarcando que en el periodo proliferativo muestran de la misma manera un desarrollo tardío en comparación con los demás incisivos permanentes. Posteriormente, a los dos y dos años y medio, sigue la calcificación de los primeros y segundos premolares respectivamente.

Los segundos molares permanentes inician su calcificación a partir del tercer año de vida, al término de la calcificación coronaria de los primeros molares permanentes. Tanto los segundos premolares como los segundos y terceros molares tienen un gran margen de variabilidad, pudiendo iniciarse su calcificación tardíamente lo que genera que, desde el punto de vista diagnóstico, se recomienda esperar hasta los cinco años para su evaluación radiográfica, sobre todo con los segundos premolares.

Es importante recordar que al haberse dado la erupción de los primeros dientes permanentes, entre los cinco y los siete años, las coronas de las piezas permanentes han finalizado su calcificación, no así la formación radicular ni el cierre apical, proceso que finaliza hasta cinco años después de la calcificación coronaria o, en su defecto tres años y medio posteriores a su erupción ^(1,6).

III.1.4 Morfología Dentaria

Las piezas dentarias muestran características similares en grupos familiares, coincidiendo incluso en la forma de implantación, lo que induce a creer en la existencia de factores hereditarios e inclusive de factores raciales ^(7,9).

a. Color

En piezas correctamente calcificadas suele ser blanco amarillento para permanentes y blanco azulado en deciduos. Así mismo, en un mismo diente existen diferentes tonalidades, teniendo un color más oscuro en la zona cervical que en el borde incisal, el mismo que por el contrario, suele mostrar translucidez debido a su poco espesor y por estar formado únicamente por esmalte. De la misma forma, mismo arco dentario, las piezas posteriores poseen un color más oscuro que las anteriores, teniendo el canino un aumento de la tonalidad. Respecto al sexo, las personas de sexo femenino suelen tener dientes más blanquecinos que las de sexo masculino, lo que infiere un índice de menor calcificación ⁽¹⁰⁾.

b. Tamaño

Aquellas razas con macizos faciales amplios poseen piezas dentarias grandes, con raíces prominentes, a diferencia de aquellas razas donde el desarrollo craneal predomina sobre el facial, donde los dientes de individuos femeninos son más pequeños que los del sexo masculino. En base a ello, Flower estableció un índice dental para estimar el tamaño de los dientes en base a las dimensiones del cráneo ⁽¹⁰⁾.

c. Forma dentaria

De acuerdo a León Williams, existen tres formas fundamentales; cuadrada, ovoide y triangular, entendiéndose que hay correspondencia entre éstas y las del contorno facial, curva del arco dentario y procesos alveolares ⁽⁷⁾.

d. Dureza

Las piezas dentarias son bastante duras debido a la presencia de esmalte, cuya estructura está preparada para resistir frente a factores físicos, químicos y microbianos, representados por la masticación, la saliva y la flora microbiana respectivamente ^(7,9).

e. Cúspides

Presentan forma de pirámide cuadrangular, cuya base se une al cuerpo coronario de la pieza dentaria ⁽⁷⁾.

f. Tubérculos

Son estructuras similares a las cúspides pero de menor tamaño. Generalmente están delimitados por surcos de poca profundidad y suelen encontrarse en las caras triturantes de los terceros molares y ocasionalmente en otras; como ejemplo se puede mencionar el tubérculo de Carabelli, ubicado en la cara mesiopalatina del primer molar superior permanente ⁽⁷⁾.

g. Surcos

Representan una interrupción de la superficie dentaria, generalmente sobre el esmalte, aunque en ocasiones pueden presentarse como fisuras verdaderas involucrando tejido dentinario en lo más profundo ⁽⁷⁾.

h. Fosas

Son interrupciones más profundas que los surcos y se clasifican en principales y secundarias ⁽⁷⁾.

i. Reborde marginal

Se observan como eminencias alargadas, triangulares, en las caras palatinas o linguales de los dientes con borde incisal ⁽⁸⁾.

j. Espacio interradicular

Es el espacio ubicado en la zona de fusión de las raíces dentarias de piezas multiradiculares. Tiene formas diversas en base a la cantidad de raíces concurrentes ⁽⁸⁾.

k. Forma apical y foráminas

Son soluciones de continuidad ubicadas en el tercio apical en forma de orificios circulares cuyo diámetro no suele exceder 1 mm ⁽⁸⁾.

III.1.5 Alteraciones de la morfología dentaria

Las piezas dentarias pueden verse afectadas de distintas formas de acuerdo a diferentes factores como son hábitos alimenticios, actividad física, estado de salud, estado emocional, edad cronológica, etc. ⁽¹¹⁾.

En cuanto a las patologías que pueden afectar las estructuras dentales existen dos grupos; los procesos degenerativos sin relación a caries dental como atrición, abrasión, erosión y abfracción, y los procesos degenerativos relacionados a caries dental ⁽¹²⁾.

- a. Atrición: pérdida gradual de estructura dentaria producida por la constante fricción de los dientes superiores con los inferiores. Representa un proceso fisiológico de gran importancia en la estimación de la edad cronológica en las ciencias forenses. Dentro de los factores más influyentes están la edad y el sexo además del flujo salival; si éste se altera, puede facilitarse el proceso de desgaste en la superficie de los dientes, así mismo, otro factor es la presencia de prótesis, restauraciones y pérdidas dentarias; a menor cantidad de dientes, la carga masticatoria aumenta en las piezas dentarias presentes, presentando éstas una atrición mayor ⁽¹²⁻¹⁴⁾.
- b. Abrasión: desgaste dentario debido a un agente externo, por ejemplo en personas que acostumbran a utilizar cepillos de cerdas duras o que utilizan los incisivos para sostener cosas. Las lesiones por abrasión se localizan en la zona cervical de los dientes ⁽¹⁴⁾.
- c. Erosión: desgaste por causas químicas, específicamente por ácidos de tipo no bacteriano cuyo pH está por debajo del pH crítico de la saliva. Afectando así el esmalte. Clínicamente se observan concavidades lisas, libres de caries y con pérdida de brillo ⁽¹²⁻¹⁴⁾.
- d. Abfracción: concavidades en forma de cuña a nivel cervical presente generalmente en piezas aisladas en el arco dentario y suelen extenderse por debajo del margen gingival ⁽¹⁴⁾.

III.1.6 Canino Inferior Permanente

Su calcificación se inicia a partir de los veintiséis meses, su erupción entre los diez y trece años y termina entre los trece y dieciséis años. Tiene una longitud de 25,6 mm, (corona de 10,3 mm y raíz de 15,3 mm.). Su diámetro mesiodistal promedio es de 6,9 mm y vestibulo-lingual de 7,9 mm. ⁽⁸⁾ (Figuras 1a y 1b).

La cara vestibular de la corona presenta forma hexagonal y alargada, su borde incisal tiene una vertiente de 25° hacia mesial y de 30° hacia distal, el lado mesial es poco convexo, tiene una oblicuidad 10°, el lado distal es más corto y oblicuo, 19° aproximadamente. Presenta además dos zonas bien delimitadas, una incisal,

fuertemente convexa y otra cervical, ligeramente cóncava. Su superficie es convexa y la cara lingual presenta una leve depresión y rebordes marginales poco marcados.

La porción radicular tiene una zona ovoide con estrechamiento mesiodistal y puede presentar en pocos casos bifurcación apical ⁽⁸⁾.

III.1.6 Odontología Forense

La odontología forense es un conjunto de procedimientos dedicados a examinar las evidencias no solo del sistema estomatognático sino también del cráneo, pudiendo o no estar asociada a recursos computarizados o de imágenes, al servicio de la justicia ^(15, 16).

III.1.6.1 Técnicas de identificación en odontología forense

Procedimientos cuyo propósito es la identificación de sujetos con compromiso de su individualización debido a las características de su deceso ^(21,22). En el campo odontológico, los más reconocidos son el odontograma, la autopsia bucal, la fotografía bucodental, la queiloscopía, la rugoscopía, los marcadores de prótesis dental, las huellas de mordida y la radiología bucodental o radiología odontológica forense ⁽²¹⁾.

III.1.6.2 Radiología odontológica forense

La radiología es la especialidad que estudia la generación de imágenes del interior del cuerpo a través rayos X, campo magnético, ultrasonidos, entre otros, y las usa en el diagnóstico, pronóstico y tratamiento de enfermedades ⁽¹⁾. Su aplicación en la ciencia forense se dio en 1896 para demostrar la presencia de balas de plomo en el cráneo de un cadáver. Luego de ello se dieron muchas publicaciones respecto a su uso en identificación; en 1921, Schüller propuso su utilización en la evaluación de senos paranasales para fines de identificación y en 1927, Culbert & Law relataron la primera identificación radiográfica completa ⁽¹⁶⁾.

Aunque los rayos X no pueden suplir al estudio y evaluación osteológicos, son un gran medio auxiliar y a veces definitivo para obtener la prueba de identificación ^(16,19). La identificación de un cuerpo en descomposición es bastante dificultosa y tiene muchas implicancias sociales y legales, especialmente después de los cambios tanatológicos que ocurren en el cadáver. La comparación entre imágenes radiográficas del cuerpo y aquellas de la persona desaparecida es un método de identificación peculiar. Sin embargo, algunas deficiencias pueden ser listadas sobre este método: subjetividad, dependencia de la experiencia de un experto y la imagen radiográfica puede variar significativamente de acuerdo a la incidencia del haz de rayos x ⁽²⁰⁾.

En un estudio realizado por Riepert *et al.*, se demostró grandes variantes en el seno frontal entre las personas y se confirmó que la dirección del haz de rayos X puede causar importantes cambios en la obtención de las imágenes. Sin embargo, las limitaciones pueden ser manejadas con recursos tecnológicos, los que han venido siendo más comunes con el tiempo. Al respecto, la Tomografía Computarizada

representa un método complementario con una mayor precisión y muchas ventajas sobre los exámenes radiográficos convencionales.

III.1.6.2.1 Aspectos Históricos

El origen de la odontología forense se dio en 1897, año en que el Dr. Oscar Amoedo identificó varios cadáveres por medio de la odontología en un incendio en París. Actualmente, la identificación de víctimas mediante características dentales ha sobresalido debido los parámetros de las piezas dentarias como es su resistencia a la destrucción entre otras características propias ⁽¹²⁾.

Así mismo, se considera que el primer proceso de identificación por medios odontológicos de fama mundial fue el realizado a los cadáveres de Adolfo Hitler y Eva Braun Hitler. Las investigaciones de los archivos de su odontólogo, Dr. Hugo Johannes Blaschke permitieron la identificación cotejando los registros postmortem obtenidos en la autopsia oral con la historia clínica odontológica y las radiografías dentales ^(2,21).

III.1.6.2.2 Tomografía Computarizada Haz Cónico

La tomografía computarizada como técnica imaginológica fue publicada en un artículo en la Revista British Journal of Radiology en julio de 1972 por Sir Godfrey Newbold Hounsfield, la misma que consistía en la división de la cabeza en varias tajadas, cada una de las cuales era irradiada por sus bordes, confinando así la radiación dentro de la misma porción ⁽²²⁾.

En los tomógrafos de primera generación los rayos X se emitían de forma paralela debido al movimiento de traslación a largo del paciente, repitiéndose el proceso con pequeños incrementos rotacionales hasta recorrer 180 grados. Los equipos de segunda generación funcionaban bajo traslación-rotación similar a la primera generación pero con una rapidez mayor debido a un aumento en el número de detectores además de una fuente de rayos en forma de abanico ⁽²²⁾.

En 1975 surgieron los equipos de tercera generación; estos buscaban disminuir el tiempo de adquisición de imágenes. El tubo de rayos X y el detector rotaban simultáneamente cubriendo al paciente con un haz de rayos X en forma de abanico ⁽²²⁾. En 1976, los tomógrafos de cuarta generación consistían en una cantidad de detectores en forma de anillo que rodeaban al paciente limitando la rotación al tubo de rayos X ⁽²²⁾.

En 1980 se introdujo la quinta generación de tomógrafos, conocida como tomografía computarizada por rayo de electrones (TCRE) o EBCT (Electron Beam Computed Tomography). El TCRE se basa en una arquitectura sin rotación (estacionaria), en la que el rayo de electrones barre al paciente a lo largo de cuatro placas semicirculares que lo rodean ⁽²²⁾.

En 1989 apareció la sexta generación de tomógrafos creada por Kalender y colaboradores conocida como tomografía en espiral. Ésta era similar a los equipos de tercera generación arquitectónicamente, pero su característica fue el movimiento continuo de la camilla a través del gantry, que es la parte del tomógrafo

que se mantiene en rotación continua y que contiene al tubo de rayos X así como los detectores ⁽²²⁾.

En 1998 se introdujo el modelo de séptima generación; tomógrafo computarizado multi-tajadas (TCMT) o MSCT (Multi-Slice Computed Tomography), caracterizado por presentar arreglos de detectores multidimensionales (varias líneas de detectores). Éste se basó en la geometría de los tomógrafos de tercera generación pero, en lugar de un rayo en forma de abanico éste tenía forma de cono, permitiendo así recoger datos correspondientes a varias tajadas simultáneamente lo que resultaba en menor número de rotaciones del tubo de rayos X para examinar una región específica ⁽²²⁾.

El uso de la Tomografía Computarizada Haz Cónico (TCHC) se destaca porque el paciente se beneficia con una exposición de menor dosis de radiación en comparación con las obtenidas por Tomografía Computarizada Helicoidal. Algunos estudios han descrito el uso de TCHC para observar la anatomía y características anatómicas de maxilares, convirtiéndose en una fuente de datos para la investigación forense, teniendo en cuenta que se ha vuelto en un examen de mayor accesibilidad para la población ⁽²³⁾.

A todo lo mencionado líneas arriba se debe tener en cuenta un factor muy importante y sin el cual, no sería posible el aplicar cualquier técnica en el campo de las ciencias forenses y es el conocimiento de la anatomía; en este caso en particular, de la anatomía de cabeza y cuello.

III.1.8 Determinación del sexo en individuos adultos

Se entiende por dimorfismo sexual a aquellas diferencias entre hombres y mujeres como son tamaño, estatura y apariencia. Esto es importante ya que en muchas exámenes médico – legales y antropológicas, se busca reconocer características propias de cada género para la determinación del sexo en restos óseos. Siendo así, muchas estructuras anatómicas han sido estudiadas, pero las investigaciones se centran más en el uso de los dientes y sus medidas debido a que son las estructuras más resistentes y duraderas del cuerpo ⁽²⁴⁾.

El método morfológico es para la identificación es de gran utilidad ya que además de su precisión, se basa en la observación, lo que no requiere de equipos costosos sino de la formación adecuada de quien lo aplica ⁽⁹⁾. Su uso se ve generalmente ligado a la examinación del cráneo, la mandíbula y la pelvis ya que son los segmentos óseos que aseguran un mayor acierto debido a sus características.

III.1.8.1 Antropología Física Forense

Es una de las subdisciplinas de la antropología física y se divide en tres ramas relacionadas con otras ciencias antropológicas; antropología forense, arqueología forense y la antropología cultural forense. La antropología física forense se encarga de la identificación esqueletos gracias a la alta variabilidad de estos y a su relación con la biología. Así mismo, en caso de registrarse marcas en tejido óseo, también puede determinar la causa de muerte en conjunto con el arqueólogo forense, el

criminalista de campo y el médico forense, así como dar aportaciones respecto a la conducta del victimario y el trato peri y posmortem dado a la víctima ⁽⁹⁾.

III.1.8.1.1 Antropología Dental

El decano de esta ciencia específica es Albert A. Dahlberg, por sus trabajos en los años 50. En la antropología, la dentadura es considerada esencial en la anatomía gracias a que brinda información fiable respecto a edad, sexo, nutrición, salud, entre otros. La antropología dental se basa en que tanto el desarrollo dental como la dentición parecen similares en las personas, además las piezas dentarias poseen características morfológicas y morfométricas que pueden variar entre y dentro de poblaciones, así mismo, el color, forma, tamaño y posición dentaria constituyen una imagen personal del individuo, y es por ello que se considera que brinda grandes aportes en la identificación ⁽⁹⁾.

III.1.8.2 Técnicas morfométricas para determinación de sexo en restos dentales

El uso de mediciones dentales en la determinación del sexo se da desde 1898, por Amöedo, autor del libro *L'artdentaire en médecine légale*, considerado el padre de la estomatología legal. Él estudió el diámetro de los incisivos, observando mayor valor en el sexo masculino ⁽²⁵⁾.

En las ciencias forenses, una de las mayores necesidades es la identificación de restos óseos y la determinación del sexo de los mismos. A pesar de que el uso de técnicas estandarizadas permite la comparación específica de dientes individuales, se debe tener en cuenta que existe una gran variabilidad en su, tanto entre poblaciones como dentro un mismo grupo. De acuerdo a Remane en 1930, las cuatro dimensiones con mayor documentación de las piezas dentarias son su altura, diámetro mesodistal, diámetro bucolingual y módulo de la corona; la primera se define como la distancia entre el punto más alto de la corona hasta la unión amelocementaria, tomando como referencia el eje vertical del diente. La segunda se mide entre los puntos más prominentes de contacto interproximal de los dientes. El diámetro bucolingual se mide perpendicular al eje mesodistal. Finalmente, para la descripción completa de la corona se incluye también la altura dental, sin embargo ésta es limitada debido al desgaste o la atrición que pudieran presentar las piezas ⁽⁹⁾.

Otra medición aplicada es la altura de la raíz definida como la distancia máxima entre el ápice radicular y el margen cervical de la corona (Hillson, 2002). Con ésta se calculan índices que permiten la descripción de la forma dental por medio de proporciones o para calcular la superficie oclusal. El cálculo del índice coronal se realiza multiplicando el diámetro bucolingual por el diámetro mesodistal y dividiendo el producto entre 100. Otra medida es la robusticidad coronaria, la misma que se obtiene multiplicando las dimensiones mesodistal y bucolingual además de la observación de características como variación en la posición y cantidad la de piezas dentarias además de variaciones morfológicas. En 2003, Rodríguez postuló que las mediciones dentales son de importancia para antropólogos y odontólogo debido a la posibilidad de una determinación objetiva de la variación dental, sin embargo, la

reducción de sus dimensiones y el desgaste coronario resultan en mediciones inexactas dependientes de la edad del individuo y por ende, del tipo de dieta ⁽⁹⁾.

El Índice de Dimorfismo Sexual (IDS) es empleado en la variación del tamaño dental, el mismo que se obtiene de la relación entre el promedio masculino y el femenino. Actualmente el IDS varía entre 1,08 a 1,2 respecto a variables lineales del esqueleto poscranial y en lo referente a las coronas de piezas dentarias tales como incisivos, premolares y molares, entre 1,0 y 1,07, mientras que para caninos, hasta 1,09 ⁽⁹⁾.

Si bien es cierto la determinación del sexo en restos óseos es muy importante, en referencia al hueso mandibular, éste ha sido poco estudiado debido a que se presta mayor atención a huesos craneales y del esqueleto poscranial, a pesar de saberse que éste ha mostrado ser un indicador fiable no sólo de sexo sino de etnia. Frente a ello, es sabido que los dientes son las estructuras de mayor resistencia frente a agentes externos, convirtiéndose así en un extraordinario documento biológico; investigaciones han demostrado que el dimorfismo sexual en los dientes es muy variable, generalmente los dientes de mujer son más pequeños.

Existen múltiples estudios basados en mediciones dentarias ⁽²⁶⁾ destacando que, de todos los dientes, los caninos mandibulares son los que presentan mayor dimorfismo (diferencias entre hombres y mujeres en el tamaño y aspecto), debido a que están menos expuestos a sarro, placa, abrasión y cargas oclusales y además son los dientes menos extraídos ⁽²⁷⁾.

III.1.8.2.1 Índice Canino Mandibular (ICM)

Existen muchos estudios que han buscado validar los métodos odontométricos para la determinación del sexo. Como ejemplo está el realizado por Garn et al. (1978); ellos midieron los diámetros máximos coronales y longitud radicular en dientes mandibulares obteniendo que el porcentaje de acierto era mayor a mayor cantidad de dientes considerados, siendo el canino el de mayor capacidad predictiva ⁽²⁸⁾.

El ICM es la relación existente entre el diámetro mesiodistal del canino inferior y la distancia intercanina; si este resultado es mayor al valor estándar del Índice Canino Mandibular Estándar (ICMs), que es el resultado del promedio de las distancias mesiodistales de los caninos de hombres y mujeres, entonces se identifica como sexo masculino y si es menor o igual, como sexo femenino ⁽²⁹⁾.

III. 2 Antecedentes

La evaluación de la dentición en la determinación del sexo ha sido explorada debido a su dureza y resistencia frente a injurias peri y postmortem. Dentro de los dientes, los caninos han mostrado el mayor dimorfismo sexual; además, se sabe que presentan la mayor resistencia frente a alteraciones patológicas y traumas. Estos factores han inspirado a algunos investigadores a explorar su uso en la predicción del sexo. El Índice Canino Mandibular (ICM), que es la proporción entre la dimensión mesiodistal (DM) del canino inferior derecho y el diámetro del arco intercanino, fue desarrollado por Rao et al ^{5,30} (1989), quienes tuvieron una predicción acertada del sexo en el 86% de los casos de una muestral en el Sur de la India. Estos resultados fueron verificados consecuentemente por otros

investigadores de la India, al Sur y Norte, sin embargo, la tasa de éxito no fue tan alta en otras poblaciones del Sur de Asia como en Europa ^(5,30).

En el estudio de Parekh et al ³¹ (2011) se trabajó con 368 estudiantes de medicina en Bhavnagar, con edades entre 18 y 24 años; el objetivo fue investigar cualquier relación existente entre medidas odontométricas incluyendo ICM y la determinación del sexo. Se halló que el valor promedio de distancia intercanina fue mayor en hombres que en mujeres y la diferencia fue estadísticamente significativa. La variación de diámetro de canino izquierdo y derecho entre hombres y mujeres fue estadísticamente significativa. El índice canino mandibular entre sexos mostró diferencia significativa. El estudio concluyó que existe dimorfismo sexual significativo en los valores métricos entre hombres y mujeres y que el índice canino mandibular puede ser usado solo como un método complementario ⁽³¹⁾.

En el estudio realizado por Ashith et al ³⁰ (2011), se reexaminó el método en 203 pobladores indios (103 hombres, 100 mujeres) con edades entre 19 y 32 años, de diversos estados del país, incluyendo en la ficha de datos los antecedentes religiosos y castas. Se encontró que el método tiene exactitud relativamente baja (~51%). Los resultados determinaron que el ICM tiene una utilidad pequeña en la estimación del sexo y que su aplicación debe ser restringida en la predicción forense y antropológica del sexo ⁽³⁰⁾.

En el estudio de Farhat et al ³² (2012) se tuvo como objetivo evaluar la efectividad del ICM en la determinación del sexo. Este estudio comprendió 89 individuos; 77 casos fueron tomados de Pakistán (39 hombres, 38 mujeres) y 12 del Reino Unido (8 hombres y 4 mujeres). Se tomaron impresiones con alginato de las arcadas mandibulares y se consideraron los parámetros de diámetro canino, distancia intercanina e ICM. Como primer resultado, se observó la existencia estadísticamente significativa del dimorfismo sexual en caninos mandibulares. Con el ICMs fue posible determinar el sexo en la muestra estudiada hasta en un 76%. Por lo tanto, se consideró el método como uno rápido, fácil y reproducible para la determinación del sexo de un individuo ⁽³²⁾.

De acuerdo al estudio realizado por Lagos ²⁰ (2013), el diámetro mesiodistal del canino dio mejores resultados en la determinación del sexo al aplicarlo a un grupo de estudio ⁽²⁰⁾. Según Gargano ³³ (2014), la información respecto al tamaño de los dientes permite estimar la edad y determinar el sexo, contribuyendo con la identificación humana. Su estudio buscó verificar la confiabilidad de los índices caninos mandibular y maxilar en la determinación del sexo en población uruguaya mediante el análisis odontométrico de 1000 modelos de yeso pertenecientes a pacientes con edades entre 18 y 60 años y halló que la tasa de acierto fue del 45.9% para el índice canino mandibular y del 50.52% para índice canino maxilar, concluyendo que ninguno de ellos permite una determinación segura del sexo ⁽³³⁾.

El objetivo del estudio de Marquina ⁴ (2014), fue determinar la eficacia del ICM en la determinación del sexo en población residente de Lima Metropolitana concluyendo que el ICM estándar (IMCs) de la población con edades entre 15 a 25 años fue de 0.264, encontrando una eficacia del 76% en la determinación del sexo ⁽⁴⁾.

El estudio realizado por Plasencia y Segura ⁷ (2014) se realizó con el propósito de validar el ICM para la determinación del sexo en una población estudiantil de la Universidad de Tumbes, con una muestra de 87 hombres y 87 mujeres; se midieron los diámetros mesiodistales de caninos mandibulares y la distancia intercanina y se aplicó la fórmula. Los datos obtenidos fueron procesados para comparar medias dentro y entre grupos y se determinó un nuevo punto de corte resultando que el ICM fue validado para la población, estableciendo un único punto de corte con valor de 0,268, con el que se logró una efectividad de hasta 90,85% ⁽²⁾.

Lagos et al ²⁷ (2016) tuvieron como propósito determinar la certeza del ICM en la estimación de sexo en una muestra de 65 hombres y 85 mujeres con edades entre 18 y 24 años. Se calculó la sensibilidad del índice teniendo como resultado un porcentaje del 33,85 % y una especificidad de 75,29 % mientras que el diámetro mesiodistal del canino tuvo una sensibilidad de 66,15 % y una especificidad de 84,71 %. Concluyeron que el diámetro mesiodistal del canino tenía mayor sensibilidad y especificidad que el IMC ⁽²⁷⁾.

Silva et al ³⁴ (2016) se basaron en el ICM de Rao et al. El objetivo de este estudio fue contribuir en la estimación del sexo usando técnicas dentales analizando la eficiencia del Índice Canino Mandibular y proponer nuevos aprovechamientos para su uso. Las medidas fueron tomadas de 120 modelos de yeso (70 mujeres) en un grupo de 16 a 30 años. Se observó dimorfismo sexual estadísticamente significativo tanto en la dimensión mesiodistal y el diámetro del arco canino mandibular. El ICM mostró no ser exacto en la determinación del sexo con un 54.2% de exactitud ⁽³⁴⁾.

IV. JUSTIFICACIÓN

Dentro de los aportes de la Odontología en el campo forense se tiene información importante sobre el perfil biológico individual por medio de la estimación de la edad, el ancestro racial y el sexo. Al respecto, la determinación del sexo representa uno de los mayores problemas tanto en la investigación forense como en las arqueológicas, esto debido a que constituye un tema de gran importancia en el proceso de identificación debido a su relación con la estimación de otros parámetros como edad y estatura ⁽³²⁾. Dentro de los métodos odontológicos destaca el uso de medidas de las piezas dentarias debido al dimorfismo sexual que presentan. Al respecto, los caninos son los dientes que presentan menos pérdidas y están sometidos a menor abrasión por lo que son los más usados en la toma medidas o establecimiento de índices que determinen el sexo, lo que motiva este estudio ⁽²⁷⁾.

Perú es un país con diversidad de climas, razas, religiones y hábitos alimenticios por lo tanto, no es posible aplicar cifras universales y es por esta razón que es necesario tener datos locales que ayuden en el reconocimiento de personas que pertenecen a una localidad específica.

La relevancia de la investigación está en el hecho de que, en base a la revisión bibliográfica realizada, no existen muchos estudios en el campo al respecto en Perú, lo que puede desembocar, en caso de obtener resultados positivos, en la obtención de un método más que permita la identificación de cadáveres en el campo de la odontología forense.

De esta manera, el beneficio sería grande para diferentes áreas; odontológica, médica, legal, forense y también a nivel social ya que, el dar solución a casos en los que se tiene de por medio a una o varias personas fallecidas que no pueden ser reconocidas por diferentes motivos, es una situación bastante complicada y el tener una herramienta más a disposición, puede ayudar en la resolución de casos de manera más rápida.

Existen muchos estudios realizados sobre índice canino para identificación del sexo sin embargo, de todos estos, solo existen dos realizados en Perú; uno en Tumbes y otro en Lima. Por ello, la presente investigación servirá para dos cosas:

- a. Corroborar los datos obtenidos en el estudios realizados en población peruana, sobretodo en Lima, para complementar la información y los resultados.
- b. Validar la aplicación del método en la odontología forense.

Los estudios realizados al respecto han sido siempre hechos en modelos de yeso tomando muestras con alginato de los restos óseos, sin embargo, gracias a los beneficios de la Tomografía Computarizada Haz Cónico, es posible aplicar el software tomográfico para acceder a una muestra y aplicar el método sin tener

ningún factor que pudiera alterar los resultados ya que la proporción que se obtiene en las imágenes es de 1 a 1 respecto a las dimensiones del cráneo originales.

V. HIPÓTESIS

La aplicación del método del Índice Canino Mandibular (ICM) mediante el uso de la Tomografía Computarizada Haz Cónico permite la identificación del sexo de un individuo.

VI. OBJETIVOS

V.1. OBJETIVO GENERAL

Determinar la asociación entre el Índice Canino Mandibular (sexo estimado) y el sexo real, evaluando volúmenes de pacientes que acudieron al CDI en Lima – Perú en el periodo de tiempo 2014 - 2017.

V. 2 OBJETIVOS ESPECÍFICOS

1. Comparar las características iniciales de la muestra en base a edad, diámetro mesio distal de caninos derecho e izquierdo y distancia intercanina en hombres y mujeres.
2. Evaluar el dimorfismo sexual del canino derecho y del canino izquierdo y determinar cuál de ellos presenta el valor más alto (mayor dimorfismo sexual).
3. Estimar la concordancia entre la variable sexo real y la variable sexo estimado a través del índice Canino Mandibular.

VII. MATERIALES Y MÉTODOS

VII.1 TIPO DE ESTUDIO

Para la realización de la presente investigación se usó un diseño de estudio observacional, descriptivo, transversal y retrospectivo.

VII.2 POBLACIÓN Y MUESTRA

La unidad de análisis estuvo conformada por una tomografía computarizada de haz cónico de paciente entre 12 a 50 años de ambos sexos atendidos en el Centro de Diagnóstico por Imágenes - CDI, durante el periodo 2014 - 2017.

El tamaño muestral fue de 500 tomografías con distribución de género y edad por conveniencia, siguiendo los antecedentes de este proyecto, como son las investigaciones realizadas por *Gargano et al*³⁰, *Krishnan et al*³⁶, *Farhat et al*³⁸, *Salvador y Roldán*⁴¹, *Marquina*², entre otros.

VII.2.1 CRITERIOS DE SELECCIÓN

VII.2.1.1 Criterios de inclusión

- Volúmenes de pacientes con edades entre 12 y 50 años.
- Volúmenes de pacientes que residen en Lima Metropolitana.
- Volúmenes de pacientes con presencia de por lo menos piezas 34,33,32,31,41,42,43 y 44 en boca.
- Volúmenes de pacientes con buen estado de salud periodontal.
- Volúmenes de pacientes sin facetas de desgaste severas.
- Volúmenes de pacientes sin fracturas coronarias de las piezas de estudio.
- Volúmenes de pacientes sin anomalías dentarias (forma, tamaño, número).
- Volúmenes de pacientes sin tratamientos ortodónticos.

VII.2.1.2 Criterios de exclusión

- Volúmenes de pacientes con imágenes difusas o que presenten ruido.
- Volúmenes de pacientes con aparatología fija o con historia de tratamiento ortodóntico o de cirugía ortognática previa.
- Volúmenes de pacientes con imágenes compatibles con trauma o lesiones tumorales en la zona de estudio.

VII. 3. DEFINICIÓN Y OPERACIONALIZACIÓN DE VARIABLES

VARIABLE	DEFINICIÓN OPERACIONAL	INDICADORES	TIPO	ESCALA	VALORES
Sexo real	Características biológicas, anatómicas y fisiológicas de una persona.	Registro del rubro "Sexo" en el volumen tomográfico.	Cualitativa Dicotómica	Nominal	1: masculino 2: femenino
Edad	Cantidad de años que ha transcurrido desde el nacimiento de un individuo a la fecha de toma, agrupada para el estudio.	Registro de la edad cronológica en el volumen tomográfico.	Cuantitativa Continua	Razón	Años
Sexo estimado a través Índice Canino Mandibular	Método odontométrico para la determinación del sexo.	Herramienta de medición del software tomográfico Real Scan 2.0	Cuantitativa Continua	Razón	Masculino: ICM > ICMS Femenino: ICM ≤ ICMS

VII. 4. MÉTODO Y TÉCNICAS

VII. 4.1. MÉTODO

El método usado fue la observación estructurada, utilizando como instrumento el software tomográfico RealScan 2.0 y como técnica una ficha de recolección de datos (Anexo 4).

VII.4.2. PROCEDIMIENTO

Se seleccionaron los volúmenes de individuos que cumplieran los criterios de inclusión y se procedió a realizar la medición del diámetro mesiodistal (DMD) del canino inferior derecho e izquierdo en el corte axial tomográfico; éste se determinó midiendo la máxima distancia lineal entre los puntos más prominentes en las superficies mesial y distal de cada canino (pza. 33 y pza. 43), valiéndose de la herramienta de medida del software.

La distancia intercanina (DIC) se determinó midiendo la distancia lineal entre las puntas cuspídeas de los caninos (pza. 33 y pza. 43) en el corte axial. En los casos en que se presentaron facetas de desgaste, se tomó el punto medio de dicha faceta.

Con los datos obtenidos se determinó:

1. El dimorfismo sexual del canino derecho y del canino izquierdo tomando el valor promedio del diámetro mesiodistal según cuadrante, con la finalidad de establecer qué canino presentaba mayor dimorfismo sexual, ya que éste fue empleado posteriormente. Para ello se aplicó la siguiente fórmula dada por Garn & Lewis ⁽³⁶⁾:

$$\text{Dimorfismo sexual (DS)} = \left[\frac{(X_m)}{(X_f)} - 1 \right] \times 100$$

Donde

X_m = valor promedio del diámetro canino masculino

X_f = valor promedio del diámetro canino femenino

El dimorfismo sexual mayor se determinó identificando el valor porcentual mayor una vez aplicada la fórmula.

2. Una vez identificada la pieza con mayor dimorfismo sexual, se halló el Índice Canino Mandibular (ICM) para cada individuo, aplicando el valor del canino con mayor dimorfismo sexual (sea pza. 33 o pza. 43), el cual se basó en la odontometría de acuerdo a la siguiente fórmula:

$$\text{IMC} = \frac{\text{Diámetro mesiodistal del canino inferior con mayor dimorfismo sexual}}{\text{Distancia intercanina mandibular}}$$

Siendo el punto de corte el valor obtenido hallando el Índice Canino Mandibular Estándar.

3. Para hallar el Índice Canino Mandibular Estándar (ICMs) se usó la siguiente fórmula:

$$ICMs = \frac{[(ICMh - sd) + (ICMm + sd)]}{2}$$

Donde

ICMh = Media del Índice Mandibular del Canino para hombres.

ICMm = Media del Índice Mandibular del Canino en mujeres.

sd = Desviación estándar.

Obteniendo que:

- Si el valor de la proporción ICM era mayor al valor de ICMs entonces el sexo del individuo es masculino.
- Si el valor de la proporción ICM era menor o igual al valor de ICMs entonces el sexo del individuo era femenino.

Finalmente se compararon los resultados obtenidos con los valores reales de la muestra para determinar el porcentaje de asociación entre las variables sexo real y sexo estimado.

VII.2.3 TÉCNICAS

Autorizaciones del Centro Radiográfico

Se solicitó permiso al Director del Centro Diagnóstico por Imágenes – CDI, Dr. Hugo Aguayo, para poder utilizar las tomografías de su centro.

Adquisición de imágenes

Se utilizó una muestra de 500 volúmenes tomográficos adquiridos con un tomógrafo computarizado de haz cónico de marca Vatech E-woo modelo Picasso master de origen Coreano, operado a 90kVp y 8 mA, con un tiempo de exposición de 20 segundos y un tamaño de vóxel de 0.4 mm. Todas las imágenes que ingresaron en el estudio fueron tomadas siguiendo el protocolo recomendado y, de acuerdo a los requerimientos, se usó un FOV de 20 x 19 cm.

Las imágenes TCHC fueron analizadas con el software Real Scan 2.0, mediante reconstrucción multiplanar en vistas axiales, coronales y sagitales, así como la evaluación mediante reconstrucciones 3D en volumen renderizado, en una estación de trabajo Samsung Intel Core i7-4770, visualizadas en un monitor S19C150 Samsung LCD con retroiluminación LED de 18.5 pulgadas, pantalla panorámica, con una resolución de 1366 x 768 píxeles en un ambiente con luz tenue. El contraste y brillo de las imágenes fueron ajustados usando la herramienta procesadora de imágenes en el software para asegurar una visualización óptima.

VII.5. CONSIDERACIONES ÉTICAS

Debido a que el estudio fue realizado usando como muestra imágenes por Tomografía Computarizada Haz Cónico de pacientes que acudieron al Centro de Diagnóstico por Imágenes por motivos ajenos al presente estudio, no existe ninguna vulneración ética al respecto.

Cabe resaltar que para la realización del presente estudio, no fueron registrados los nombres ni apellidos o algún otro dato que pudiera ser usado en la identificación de alguno de los pacientes, asegurándose así la estricta confidencialidad de la muestra.

VII.6. PROCESAMIENTO Y ANÁLISIS DE DATOS

El análisis estadístico fue realizado con el programa estadístico IBM SPSS Statistics 22.0; su capacidad para trabajar con extensas bases de datos y un sencillo interface, permitió su aplicación en la mayoría de análisis.

El análisis descriptivo de las variables de estudio se realizaron mediante las tablas de distribución de frecuencias. Se elaboraron gráficos de barras para las tablas por medio del programa Microsoft Excel. Todo se trabajó a un nivel de significancia de 0.05.

VIII. RESULTADOS

La muestra total estuvo conformada por 500 volúmenes tomográficos de pacientes residentes en Lima Metropolitana de los cuales, 184 (36.8%) pertenecían al sexo masculino y 316 (63.2%) al sexo femenino, siendo el rango de edad entre 12 y 50 años (Tabla N°1).

De acuerdo a los datos obtenidos, al comparar los valores métricos promedio (diámetro mesio distal derecho e izquierdo y la distancia intercanina, de acuerdo al sexo) vemos que sí existen marcadas diferencias entre las medias en base al sexo ($p < 0.05$), mientras que para el caso del ICM de acuerdo al sexo, la diferencia no es estadísticamente significativa, lo que significa que la discrepancia entre las medias no es realmente marcada ($p > 0.05$) (Tabla N°2).

Así mismo, se obtuvo que el valor obtenido aplicando la fórmula para hallar el dimorfismo sexual de los caninos derecho e izquierdo, para nuestro estudio, el canino izquierdo presenta un mayor dimorfismo sexual (5.667%) respecto al canino derecho (3.076%) (Tabla N°3).

Finalmente, se obtuvo que, al comparar el valor de ICM por sexo con el ICMs y verificar la cantidad de coincidencias y desaciertos respecto al sexo para cada individuo de la muestra, el número de coincidencias del total de hombres (N=184) fue de 102 individuos, lo que representa el 55.43 % y del total de mujeres (N=316), el número de coincidencias fue de 173, lo que representa el 54,75%. Esto significa que el método evidencia cierto grado de concordancia respecto a los valores reales en referencia al sexo y su comparación con los valores obtenidos al aplicar la fórmula, sin embargo, la eficacia del método Índice Canino Mandibular para la determinación del sexo en la identificación forense es de 55.09%, lo que no podría ser considerado como un resultado que respalde el uso del método (Tabla N° 4).

Tabla 1: Distribución de la muestra según sexo

Hombres		Mujeres		Total	
n	%	n	%	n	%
184	36.8	316	63.2	500	100

Tabla 2: Valores iniciales de la muestra en base a edad, diámetro mesio distal canino inferior derecho e izquierdo y distancia intercanina inferior de acuerdo al sexo

	Sexo	n	Media	D.E.	P
Edad	Hombre	184	31,80	9,41	0,440
	Mujer	316	31,10	9,95	
Diámetro Mesiodistal derecho	Hombre	184	7,42	0,66	0,000
	Mujer	316	7,19	0,55	
Diámetro Mesiodistal izquierdo	Hombre	184	7,50	0,65	0,000
	Mujer	316	7,10	0,59	
Distancia Intercanina	Hombre	184	28,31	21,96	0,000
	Mujer	316	27,20	24,27	
Índice Canino Mandibular	Hombre	184	0,27	0,03	0.091
	Mujer	316	0,26	0,02	
Índice Canino Mandibular Estándar	Hombre	184	0,26	0,00	0,000
	Mujer	316			

Análisis de T Student

Tabla 3: Dimorfismo sexual de canino derecho e izquierdo

Dimorfismo Sexual		
	Canino Mandibular Derecho (%)	Canino Mandibular Izquierdo (%)
Valor	3.08	5.67

Tabla 4: Estimación del valor de concordancia entre la variable sexo real y la variable sexo estimado a través del Índice Canino Mandibular.

		Comparación valor ICM real con valor ICM estándar				Total
		Hombre		Mujer		
		Recuento	%	Recuento	%	
Sexo	Hombre	102	55.43	82	44.57	184
	Mujer	143	45.25	173	54.75	316
Total						500

Kappa = 0.095

IX. DISCUSIÓN

La evaluación de la dentición en la determinación del sexo ha sido explorada y sustentada debido a su dureza y resitencia ya que esto le permite una mejor conservación que los restos óseos en general, frente a injurias peri y postmortem y por eso, representa una base importante para los análisis antropológicos y forenses ⁽⁹⁾.

De todos los dientes, los caninos han mostrado ser los más resistentes frente a alteraciones patológicas y traumas pues están menos expuestos a sarro, placa, abrasión y cargas oclusales que otras piezas y además, son los menos extraídos ^(26,27). Así mismo, cabe destacar que son los que presentan mayor dimorfismo sexual, es decir, mayores diferencias entre hombres y mujeres en el tamaño y aspecto; el tamaño dentario está determinado genéticamente y las piezas permanentes erupcionan desde los 6 años, su variación es el diagnóstico más empleado para establecer el dimorfismo sexual. Para Townsend y Brown (1978), la mayor diferencia entre los diámetros mesodistales de los dientes se aprecia en los caninos inferiores, con un 6,4% y la menor en los incisivos centrales inferiores, con tan sólo un 1,3%; estas diferencias están posiblemente influenciadas por el cromosoma Y. Perzigian (1976) realizó un estudio odontométrico en una muestra de Indian Knoll, procedente del río Green, Ohio County. Según los diámetros mesiodistal y vestibulolingual, el canino inferior es el más dimórfico mientras que los incisivos tienen el menor grado, datos que corresponden a los resultados obtenidos en otras poblaciones ^(33,35) Así mismo, de acuerdo a estudios como el de Alvesalo y Tammissalo (1981), Alvesalo et al. (1985, 1987, 1991), Muller et al. (2001), Pettenati-Soubayroux et al. (2002), Vodanović et al. (2007) y Adler & Donlon (2010), los cromosomas sexuales guardan una íntima relación con el dimorfismo sexual en piezas dentarias, visto que, la amelogenesis se ve inducida tanto por genes del X como del Y, el gen de la amelogenina (proteína adamantina) está localizado en el primero, y el mayor tamaño dental se debe a la influencia inductora que el último ejerce sobre el tejido dentinario, probablemente en la fase de proliferación celular, al tiempo que para Stroud et al. (1994), las superiores dimensiones coronales de los ejemplares masculinos, se corresponden directamente con el espesor de la dentina ⁽²⁷⁾. Hay estudios que, en el ejercicio de validar el Índice Canino Mandibular para sus respectivas poblaciones o en estudios odontométricos, han reportado que el diámetro mesiodistal del canino en sí mismo bastaría para estimar el sexo de un individuo ⁽³²⁾.

Estudios como el de Lagos et al ²² (2016) y Silva et al ³⁴ (2016), cuyos propósitos fueron determinar la certeza del IMC en la estimación de sexo respecto al diámetro mesiodistal del canino, presentaron una especificidad del 75,29 % y 54,2% en la estimación de sexo respectivamente, mostraron como otros resultados que existe un dimorfismo sexual estadísticamente significativo tanto en la dimensión mesiodistal y el diámetro del arco canino mandibular ^(22, 33, 34).

Sin embargo, a pesar de ser la naturaleza dimórfica del sistema dental humano corroborada por numerosos autores en disímiles grupos poblacionales mundiales, Krogman & İşcan (1986) subrayaron que la mencionada representaba una particularidad notablemente mutable, concordando con

Gustafson (1966), sobre la inconveniencia de determinar el sexo exclusivamente por los dientes ⁽³³⁾. De la misma manera, Acharya & Mainali (2007) aconsejaron que toda técnica fundamentada en dimensiones dentales, fuese siempre considerada como complementaria y no como la primaria opción, esto, contrariamente a la gran cantidad de trabajos de investigación a nivel mundial que han dado cuenta de las ventajas de hacerlo por procedimientos odontométricos, llevados a cabo sobre modelos de yeso o sobre los cráneos propiamente.

Sobre los resultados obtenidos en el presente trabajo, sabemos que el ICM es un método en el campo de la odontología forense para la determinación del sexo, esto debido a los estudios que demuestran una relativa alta concordancia entre los valores de sexo reales y los valores hallados en los resultados; sin embargo, de las investigaciones revisadas, la mayoría de ellas han sido desarrolladas con muestras pequeñas por lo que es poco probable determinar que los resultados puedan ser aplicables a una población general; más aún si se toma en cuenta que el crecimiento y el desarrollo de los dientes y la mandíbula están influenciados por factores raciales, sociales, geográficos, entre otros, por lo que las normas elaboradas para una población no se pueden mantener para otras ^(4,11), por ello, existe un amplio debate en su uso como herramienta para la determinación del sexo debido a la variación en los resultados obtenidos en diferentes estudios.

De acuerdo a lo hallado en el presente trabajo, la tasa de acierto del ICM fue del 55.09 %. Esto concuerda con los resultados hallados por Ashith et al (India, 2011), quienes aplicaron el método en 203 pobladores indios y encontraron que éste presentaba una exactitud relativamente baja (~51%). Así mismo, en el estudio realizado por Gargano (2014), se comparó el índice canino mandibular con el índice canino maxilar y se halló que la tasa de acierto fue del 45.9% para el índice canino mandibular y del 50.52% para el maxilar concluyendo que los índices caninos mandibular y maxilar no permiten una determinación específica del sexo ⁽³³⁾.

Por otra parte, estudios realizados en muestras peruanas determinaron una efectividad mucho mayor para el ICM como es el trabajo realizado por Plasencia y Segura ⁷ (2014), quienes trabajaron con una muestra tumbesina de 87 hombres y 87 mujeres, con un valor de 90,85%. Así mismo, Caro (2016), realizó un estudio en 264 impresiones dentarias de pacientes que acudieron a la Clínica Dental Solís de la ciudad de Lima entre los 15 y 30 años de edad, de ambos sexos y tuvieron como resultado que el ICM en la determinación del sexo es eficaz en un 67%. Teniendo en cuenta estos resultados, podríamos inferir que el ICM es un método eficaz para la determinación del sexo, sin embargo, es importante tener en consideración que las muestras estudiadas no podrían ser consideradas como representativas de una población debido a que el número es pequeño.

De los resultados que hemos obtenido, y teniendo en cuenta el resto de estudios analizados, podríamos decir que el ICM puede no ser del todo útil en la predicción del sexo, sin embargo, las medidas absolutas presentes en las dimensiones de los caninos inferiores reflejan un alto grado de dimorfismo sexual ⁽³⁴⁾.

Así mismo, de acuerdo a éste y a otros estudios como el de Kaushal, Patnaik y Agnihotri (2004), Aggarwal (2008), Ashith, Punnya, Sudeendra y Shweta (2011), Parekh, Zalawadia, Ruparelia, Patel y Rathod (2011), Farhat et al (2012), Viciano (2012), Lagos (2013), Plasencia y Segura (2014), Marquina (2014), Parekh et al (2014), Dhara, Lagos, Ciocca y Cáceres (2016), *Gargano V, Silva A, Pereira M, Gouveia S, Tavares J, Azevedo A, Caldas I* (2016), vemos que, al comparar los valores reales con los obtenidos en cuanto a la estimación del sexo, el mayor porcentaje de hombres está asociado a hombres y el mayor porcentaje de mujeres está asociado a mujeres.

X. CONCLUSIONES

1. Los valores hallados al realizar las mediciones para la recolección de datos muestran que existe diferencia significativa entre las dimensiones de caninos de hombres y mujeres, así como el ancho intercanino.
2. Los valores obtenidos aplicando la fórmula para hallar el dimorfismo sexual de los caninos derecho e izquierdo evidencian que existe dimorfismo sexual en los caninos inferiores entre hombres y mujeres.
3. El Índice Canino Mandibular no debe ser considerado un método determinante en la estimación del sexo debido a su bajo grado de concordancia.

XI. RECOMENDACIONES

1. Si bien es cierto, existen ya varios estudios que intentan demostrar la utilidad del ÍCM en la identificación del sexo, hay todavía un gran debate sobre su eficacia, por ello, considero necesario realizar mayor investigación en diferentes poblaciones y con una muestra significativa.
2. Así mismo, el presente trabajo ha sido desarrollado utilizando como herramienta para la recolección de datos el software tomográfico RealScan y si bien es sabido que las dimensiones de las estructuras anatómicas no presentan variación respecto a las reales, sería conveniente realizar mayores estudios con las mismas herramientas, de manera que los resultados puedan ser comparados bajo los mismos parámetros.
3. Los resultados del presente trabajo, así como los revisados en otras investigaciones, muestran que las dimensiones de los caninos inferiores presentan dimorfismo sexual estadísticamente significativo; sería conveniente profundizar sobre su posible uso como método para la determinación del sexo.

XII. REFERENCIAS BIBLIOGRÁFICAS

1. Argüello J. Validación de la estimación de la edad cronológica mediante del estudio radiológico de las terceras molares usando el método de demirjian [Tesis]. Lima: Universidad Nacional Mayor de San Marcos; 2015 [citada 02 Feb 2017]. 111 p
2. Cuevas R, Mena C, Lezcano N, Martínez E. Radiología Forense: Tomografía Computada de senos paranasales como método para identificar a las personas. 2008;41(1,2):43-49
3. Sweet D. ¿Por que es necesario un odontólogo para la identificación?. Fixot RH. 2001; 245-57
4. Marquina N. Eficacia del método índice canino mandibular para la determinación del sexo en la identificación forense [Tesis]. Lima: Universidad Nacional Mayor de San Marcos; 2014 [citada 04 Feb 2017]. 111 p
5. Kaushal S, Patnaik V, Agnihotri S. Sex determination in North Indians using Mandibular Canine Index. J India Academy [Internet]. 2004 [citado 20 Mar 2017]; 26 (2): 45-49. Disponible en: <http://www.indianjournals.com/ijor.aspx?target=ijor:jjafm&volume=26&issue=2&article=001>
6. Paz M. Maduración y desarrollo dental de los dientes permanentes en niños de la comunidad de madrid. Aplicación a la estimación de la edad dentaria [Tesis]. Madrid: Universidad Complutense de Madrid; 2011 [citada 23 Ago 2017]. 147 p
7. Plasencia J, Segura K. Validación del Índice Mandibular Canino en un población tubésina. Rev Cienc y Desar. 2014;17(1):21-30
8. Figun M, Gariño R. Anatomía Odontológica Funcional y Aplicada. El Ateneo. 2009; 213-234
9. Krenzer U. Compendio de Métodos Antropológicos Forenses. Cahca. 2005
10. Muller M, Lupiegurier L, Quatrehomme G, Bolla M. Odontometrical method useful in determining gender and dental alignment. Forensic Sci [Internet]. 2001 [Citado 20 marzo 2017];121:194–7. Disponible en: <http://www.ncbi.nlm.nih.gov/pubmed/11566424>
11. Giménez M. Nutrición y alimentación: su relación con la salud bucal [Tesis]. Argentina: Universidad Abierta Interamericana; 2011 [citada 20 Ago 2017]. 99 p
12. Meneses E. Salud bucodental y calidad de vida oral en los mayores [Tesis doctoral]. Madrid: Universidad Complutense de Madrid; 2010 [citada 15 Ago 2017]. 183 p
13. Davies S, Gray R, Qualtrough A. Management of tooth surface loss. Br Dent J. 2002;192(1):11-16
14. Grippo J, Simring M, Schereiner S. Attrition, abrasion, corrosion and abfraction revisited: a new perspective on tooth surface lesions. J Am Dent Assoc. 2004;135(8):1109-18
15. González J. Iniciación a la Historia de la Odontología Forense (primera parte). Gaceta Dent. 2007;178:30-53

16. Da Silva R, Daruge E, Francesquini L La importancia de la documentación odontológica en la identificación humana. Act Odont Venezol [Internet]. 2004 [Citado 15 Mar 2017]; 43(2): 1-5. Disponible en: http://www.actaodontologica.com/ediciones/2005/2/documentacion_odontologica_identificacion_humana.asp
17. Silva R, Pinto R, Ferreira G et al. Importance of frontal sinus radiographs for human identification. Braz J Otorhinolaryngol. 2008;74:798
18. Mincer H, Chaudhry J, Blankenship J, et al. Postmortem dental radiography. J Forensic Sci. 2008;53:405-407
19. Reverte J. Antropología Forense [Internet]. 2004 [Citado 19 Mar 2017]; 144. Disponible en: <https://books.google.com.pe/books?id=2AuuglB6JG8C&pg=PA234&lpg=PA234&dq=Sch%C3%BCller+IM%C3%81GENES+RADIOGR%C3%81FICAS+DE+SENOS+FACIALES&source=bl&ots=7XfwRqB11q&sig=vGkXVMYkCNnvvq2yN-ft1SYUw1Q&hl=es&sa=X&ved=0ahUKEwiHmL3h-svRAhXJ7iYKHWrMB9UQ6AEIViAJ#v=onepage&q=Sch%C3%BCller%20IM%C3%81GENES%20RADIOGR%C3%81FICAS%20DE%20SENOS%20FACIALES&f=false>
20. Lagos D. Estudio comparativo entre el índice mandibular canino y el diámetro mesiodistal del canino como estimadores de sexo en un grupo de individuos chilenos [Tesis]. Santiago de Chile: Universidad de Chile; 2013 [citada 23 Ago 2017]. 59 p
21. Gómez C, Maldonado M. Odontología Legal: Su Importancia y Evolución. RAAO. 2013;51(1):65-69
22. Ramírez J, Arboleda C, McCollough C. Tomografía computarizada por rayos x: fundamentos y actualidad. Rev ing biomed [Internet]. 2008 [citado 30 May 2017];2(4):54-66. Disponible en: http://www.scielo.org.co/scielo.php?script=sci_arttext&pid=S1909-97622008000200008&lng=en
23. Marques J, Musse J, Gois B, Galvão I, Paranhos I. Cone-beam computed tomography analysis of the frontal sinus in forensic investigation. Int J Morphol. 2014;32(2):660-665
24. Dhara H, Parekh et.al. Odontometric study of maxillary canine teeth to establish sexual dimorphism in gujarat population. Int J Biol Med Res. 2012;3(3):1935-1937
25. Catalá M, Plasencia E. Estimación del sexo a partir del análisis odontométrico de los caninos permanentes. Rev Esp Antrop Fís. 2014;35:1-10
26. Trujillo A, Ordóñez A. Nociones básicas para la determinación del sexo y la edad en restos bioantropológicos. Estrat Crític 6. 2012;134-155
27. Lagos D, Ciocca L, Cáceres D. Sensibilidad y especificidad clínica del índice mandibular canino y del diámetro mesiodistal del diente canino para estimar el sexo: ajuste de un modelo predictivo. Int J Odontostomat [Internet]. 2016 [citado 28 Feb 2017];10(2): 177-183. Disponible en: http://www.scielo.cl/scielo.php?script=sci_arttext&pid=S0718-381X2016000200001&lng=es.
28. Viciano J. Métodos odontométricos para la estimación del sexo en individuos adultos y subadultos [tesis doctoral]. Granada: Universidad de Granada; 2012 [citada 27 Jun 2017]. 571 p

29. Aggarwal B, Vasudeva K, Kaushal S, Chhabra U, Singla S. Gender based comparison of intercanine distance of mandibular permanent canine in different populations. *JPAFMAT*. 2008;8(2)
30. Ashith B, Punnya V, Sudeendra P, Shweta N. Validity of the mandibular canine index (MCI) in sex prediction: Reassessment in an Indian sample . *Foren Scien Intern*. 2011;204(1):201-207
31. Parekh D, Zalawadia A, Ruparelia S, Patel S, Rathod S. Mandibular canine teeth dimorphism in establishing sex identity in gujarat region. *NJIRM*. 2011;2(2):6-9.
32. Farhat et al. Gender determination using canine mandibular index, a new perspective in forensic odontology. *MC Supplement*. 2012;52–54
33. *Gargano V et al.* ¿Son los índices caninos mandibular y maxilar herramientas fidedignas para la determinación del sexo?. *Act Odont*. 2014;11(2):22-34
34. Silva A, Pereira M, Gouveia S, Tavares J, Azevedo A, Caldas I. A new approach to sex estimation using the mandibular canine index. *Med, Scien And The Law*. 2016;56(1):7-12
35. Perilla N, Sandoval Y, Rojas M, Tamara J. Determinación de dimorfismo sexual y asimetría en caninos inferiores. Estudio por odontometría 3D. *Rev Cient Soc Ort*. 2016;3(2):19-30
36. Urbietta A. Odontometría y dimorfismo sexual en la medición del diámetro mesiodistal de incisivos y caninos permanentes maxilares en la identificación odontológico forense [Tesis]. Lima: Universidad Nacional Mayor de San Marcos; 2017 [citada 13 feb 2018]. 89 p

XIII. ANEXOS

Anexo 1: Anatomía canina inferior

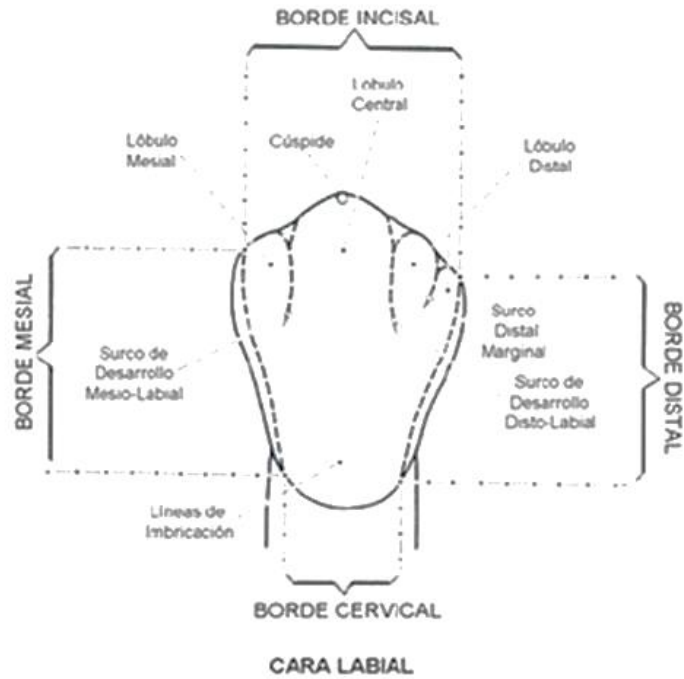


Figura 1a: Anatomía de canino inferior (vista vestibular)

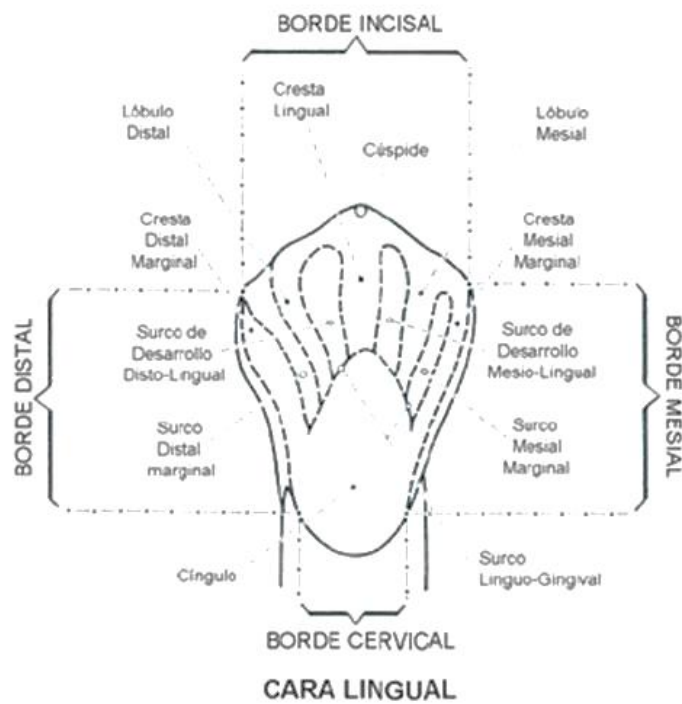


Figura 1b: Anatomía de canino inferior (vista lingual)

Anexo 2: Análisis métrico de caninos y distancia intercanina

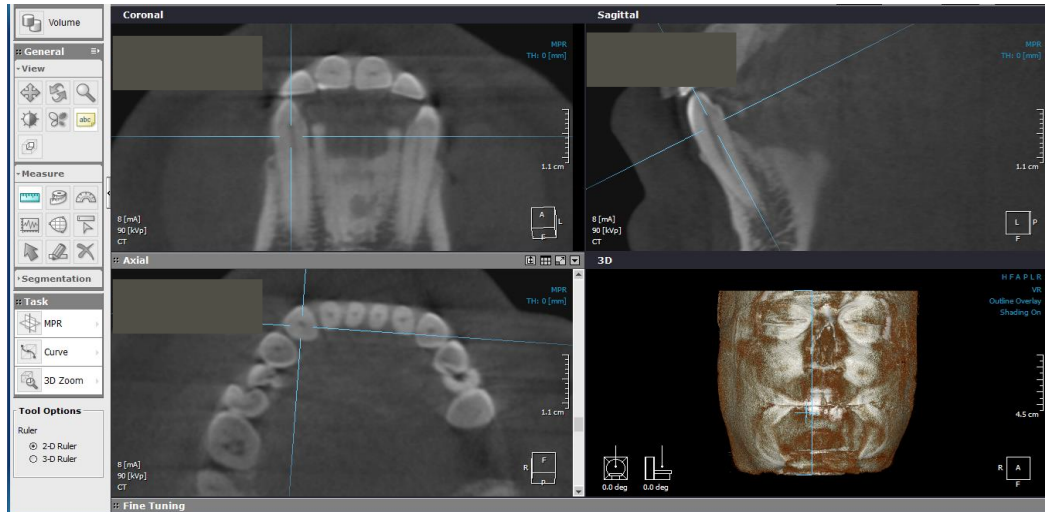


Figura 2a: Orientación de los ejes.

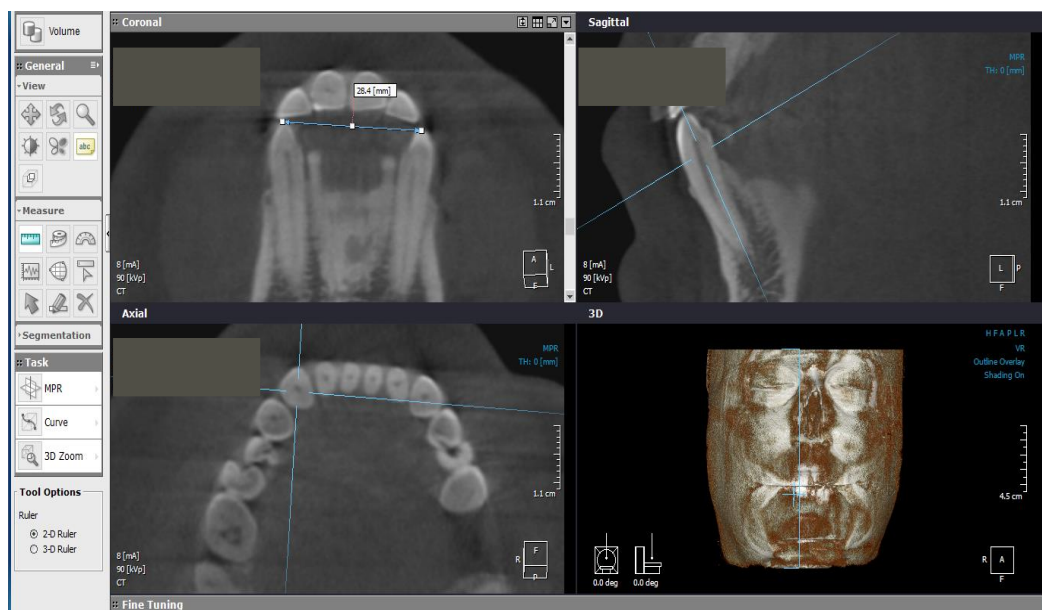


Figura 2b: medida de la distancia intercanina inferior (DIC).

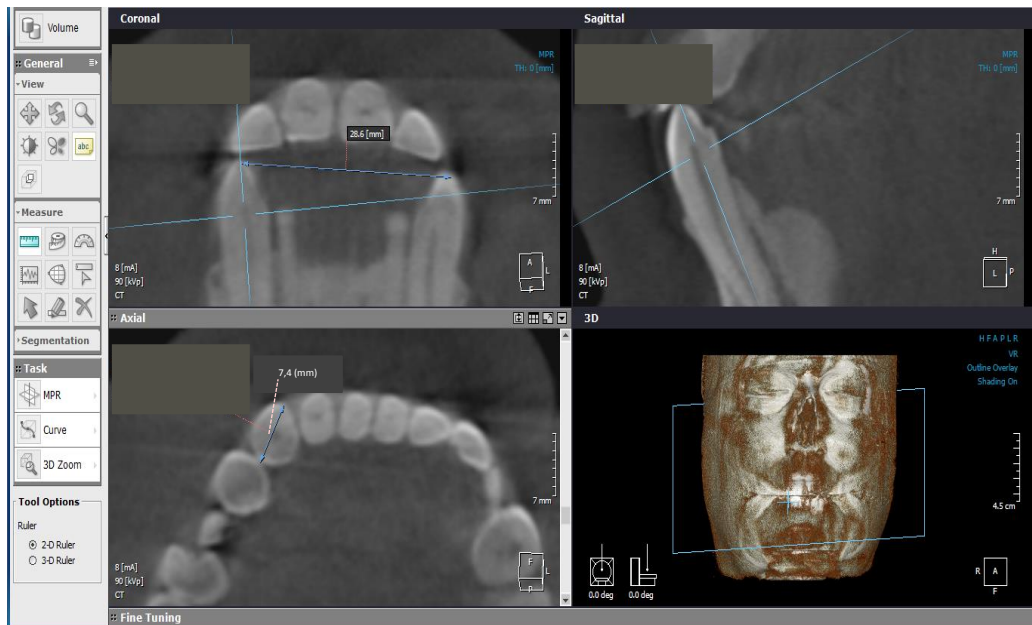


Figura 2c: medida del diámetro mesio distal (DMD) del canino inferior derecho.

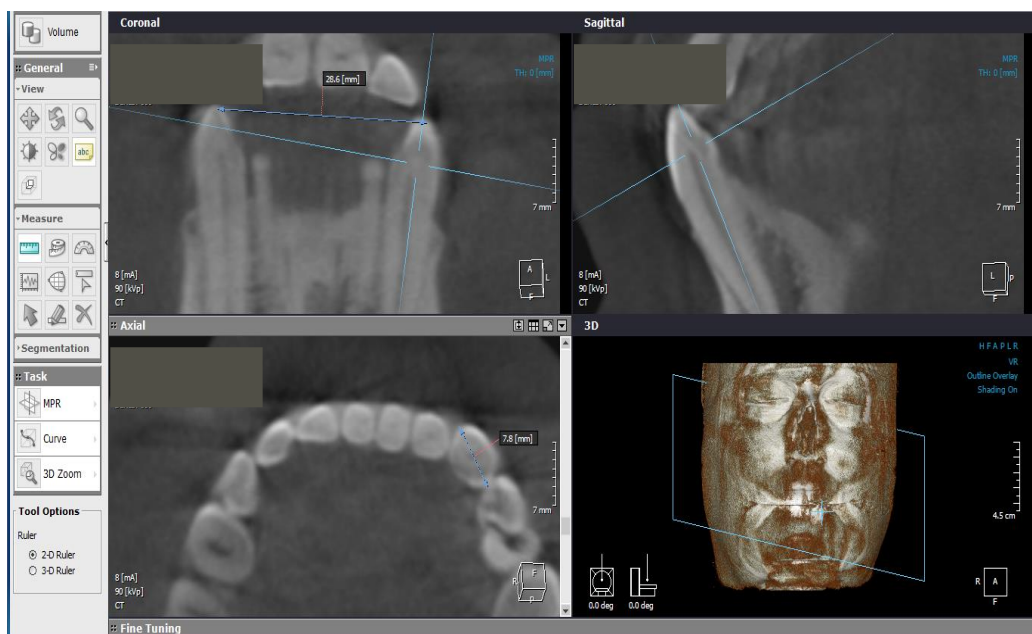


Figura 2d: medida del diámetro mesio distal (DMD) del canino inferior izquierdo.

Anexo 3: Tabla de recolección de datos (en Excel)

NRO.	EDAD	SEXO	ANCHO MESIO DISTAL DERECHO	ANCHO MESIODISTAL IZQUIERDO	DISTANCIA INTERCANINA	IMC	ICMs	COMPARACIÓN VALOR IMC REAL CON VALOR IMC ESTÁNDAR

Leyenda		
Sexo	Masculino	1
	Femenino	2
Medidas tomadas en mm.		

Anexo 4: Autorización de uso de base de datos del CDI.



AUTORIZACION

Por medio de la presente se autoriza a la C.D., **Jhosna Mercedes Llaguno Rubio**, alumna de la Especialidad de Radiología Bucal y Maxilofacial, a utilizar las imágenes volumétricas por Cone Beam del Centro de Diagnóstico por Imágenes – CDI correspondientes al periodo 2014 – 2017 para la realización específica del proyecto de tesis: **“APLICACION DEL INDICE CANINO MANDIBULAR PARA LA DETERMINACION DEL SEXO EN PACIENTES DE LIMA – PERU USANDO TOMOGRAFIA COMPUTARIZADA HAZ CONICO”**.

Se expide el presente documento para los fines que estime convenientes.

Atentamente,

Dr. Hugo Aguayo Olivares

Director

Centro de Diagnóstico por Imágenes – CDI

Dr. Gustavo Fiori Chincaro

Director

Instituto Latinoamericano de Altos
Estudios en Estomatología

Anexo 5: Gráfica - Distribución de la muestra según sexo

